

ЛАЗЕРНА ДЕНЕРВАЦІЯ ДУГОВІДРОСЧАТИХ СУГЛОБІВ ХРЕБТА ПРИ СПОНДИЛОАРТРАЛГІЇ

В.М. Шимон, І.Й. Пічкарь, В.І. Пантьо

Ужгородський національний університет, медичний факультет,
кафедра загальної хірургії, травматології та ортопедії,
88000 Україна, м. Ужгород, вул. Щедрина, 50,
тел.: (031) 644-615

УДК 616.721-002-009.7-089:615.849.19

Останнім часом широкого впровадження в медичну практику набули лазерні технології. Все це не обійшло стороною і ортопедію. Зокрема віднедавна почали використовувати лазерну денервацію суглобів. На базі клініки ортопедії Закарпатської обласної клінічної лікарні ім. А. Новака м. Ужгород методом лазерної денервації було проліковано 7 хворих. Відсутність болю через 6 місяців спостерігалась у 2-х хворих, періодичні ниючі болі відмічали 4 хворих і 1 хворий не відчував полегшення. Лазерна денервація є простим та ефективним методом лікування больового синдрому при спонділоартралгії.

Ключові слова: лазер, дуговідросчатий суглоб, денервація, спонділоартралгія.

Вступ

Проблема лікування спонділоартралгії (больовість в області дуговідросчатих суглобів хребта) є одним із вагомих аспектів сучасної ортопедії і травматології.

Даний синдром може спостерігатись при спондилоартрозах, остеохондрозі хребта, спондиліозі та ін. Оскільки усі ці захворювання є дегенеративними, то вилікувати їх неможливо, а можливо у тій чи іншій мірі зменшити симптоми їх проявів [3].

Хворі іноді роками проходять курси консервативної терапії, що в багатьох випадках не приносять значного полегшення. Все це змушує шукати нових, більш ефективних методів лікування даних патологій [1].

Окрім консервативного, також використовують хірургічне лікування: артродезування, ендопротезування та ін.

Останнім часом при лікуванні спондилоартрозу широкого розповсюдження набули системи динамічної фіксації, але вони мають обмежені покази до їх використання. У випадках, які характеризуються значною дегенерацією, постає питання про денервацію дуговідросчатого суглобу, що може назавжди залишити хворого без болю, але ефективність даної процедури не є 100% [2].

Протипоказами до денервації є: пухлина у ділянці цих суглобів, вагітність, психічні захворювання, переломи, порушення згортання крові та деякі інші.

Денервацію можна проводити кількома методами: механічним, хімічним або фізичним. Останнім часом широкого впровадження в медичній практиці набули лазерні

технології. Усе це не обійшло стороною і ортопедію. Зокрема віднедавна почали використовувати лазерну денервацію суглобів.

Мета дослідження: аналіз ефективності виконання лазерної денервації дуговідросчатих суглобів при спонділоартралгії.

Матеріали та методи

На базі клініки ортопедії Закарпатської обласної клінічної лікарні ім. А. Новака м. Ужгород методом лазерної денервації дуговідросчатих суглобів було проліковано 7 хворих із спонділоартралгічним синдромом. У 2-х хворих був наявний спондилоартроз, а у 5-ти хворих спондилоартроз поєднувався із остеохондрозом хребта. Вік хворих складав від 41 до 68 років. Серед них було 3 чоловіків та 4 жінок.

Рівень ураження був наступний: один хворий – Th₁₀-Th₁₁, Th₁₁-Th₁₂, Th₁₂-L₁, L₁-L₂, по двоє хворих – Th₄-Th₅, Th₅-Th₆, Th₆-Th₇, Th₉-Th₁₀; L₂-L₃, L₃-L₄, L₄-L₅, L₅-S₁ та L₁-L₂, L₂-L₃, L₃-L₄, L₄-L₅ – один хворий.

У 3-х хворих біль локалізувався у грудному відділі хребта та грудній клітці, у 1-го хворого – лише у поперековому відділі хребта, у 3-х хворих біль віддавав у сідничну ділянку.

Тривалість захворювання складала від 1 до 7 років. Хворі неодноразово проходили курси консервативної терапії, що не приносили значного полегшення, а у 2-х хворих взагалі виявились неефективними.

Перед проведенням операції для прогнозування її ефективності виконували діагностичні блокади медіальних гілочок

задніх гілок спинномозкових нервів 1% розчином лідокаїну, а оскільки кожний суглоб іннервується однойменною гілочкою та вище лежачою, то для адекватної оцінки діагностичної блокади проводили блокаду обох гілочок. Якщо хворі відмічали зникнення болів або вони зменшувались більше ніж на 70% від початкового рівню, то результати блокади вважали позитивними, якщо на 30-70% - сумнівними, а негативним результатом вважалось зменшення болю менше ніж на 30%. Зменшення болю у відсотковому еквіваленті визначали самі хворі.

Техніка хірургічного втручання. В асептичних умовах операційної після обробки операційного поля розчинами антисептиків, виконували місцеве знеболення. Для цього використовували 1% розчин лідокаїну.

Положення хворого на операційному столі: лежачи на животі із зігнутими у кульшових та колінних суглобах ногами або із валиками під крилами обох здухвинних кісток та реберними дугами.

Прокол шкіри здійснювали, відступивши 2-3 см від остистого відростка, на рівні його нижнього краю. Для пункції використовували пункційні голки діаметром 14G і довжиною 3,5 дюйми.

Проходження голки контролювали електронно-оптичним перетворювачем.

Точки-мішені для блокади артикулярних нервових гілочок дуговідросчатих суглобів (медіальні гілочки задніх гілок спинномозкових нервів) у поперековому відділі хребта знаходяться під основою поперечних відростків (рис. 1). Кожний суглоб іннервується однойменною гілочкою та вище

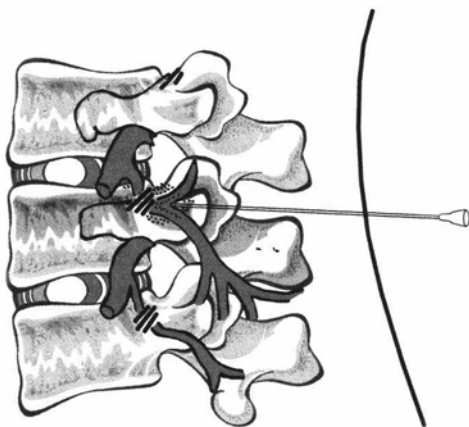


Рис. 1. Точки-мішені для блокад партикулярних нервових гілочок поперекових дуговідросчатих суглобів

лежачою, тому для адекватної денервації проводили деструкцію обох гілочок.

У грудному відділі (крім T₁₁ і T₁₂, для яких вони такі самі, як і у поперековому відділі) точки-мішені розташовані на межі зовнішньої та середньої третин поперечних відростків.

Після видалення мандрену у просвіт голки вводили оптичне волокно і проводили лазерну денервацію суглобів (різотомію).

Параметри лазерного випромінювання були наступні: потужність 14 Вт, модульований режим 50:50, загальна енергія – від 90 до 170 Дж на кожен рівень. Після чого видаляли оптичне волокно, а потім і голку. На місце проколу шкіри накладали асептичну пов'язку.

Результати та їх обговорення

Усі хворі були мобілізовані через 30 хвилин після операції. Їм дозволялось ходити у межах відділення. У післяопераційному періоді призначались антибіотики, протинабрякова терапія, хондропротектори, за потребою – анальгетики.

Повне зникнення болю після операції відмічали 2-є хворих, у 3-х хворих болі зменшились більше ніж на 50%, а ще у 2-х хворих зменшились лише незначно. Результати денервації у 6 випадках співпали з результатами діагностичних блокад.

Хворих виписували на амбулаторне лікування за місцем проживання через 1-2 дні після операції. Контрольні огляди проводили через 1, 3 та 6 місяців. Ускладнень не спостерігалось в жодному випадку.

На контрольному обстеженні через 1 місяць біль повністю був відсутній у 3-х хворих, періодичні ниючі болі відчували 3 хворих та відсутність будь-якого полегшення відмічав 1 хворий.

Клінічна картина через 3 місяці була наступною: біль повністю був відсутній у 2-х хворих, періодичні ниючі болі відмічали 4 хворих і 1 хворий не відчував полегшення. Відсутність полегшення в цього хворого ми пов'язували з наявністю у нього протрузій на рівнях L₄₋₅ та L₅-S₁. В одного хворого, у якого через 1 місяць біль був відсутній, з'явилися ниючі болі у грудному відділі хребта.

Через 6 місяців після лазерної денервації клінічна картина була ідентична такій, як через 3 місяці.

Клінічний приклад. Хвора Т., 1932 р.н., історія хвороби №15449, поступила у клініку

04.11.2009 зі скаргами на виражені, різкі болі у грудному відділі хребта, що іррадіюють по міжреберним проміжкам та посилюються при фізичному навантаженні. Болі вперше з'явилися кілька років тому і поступово посилювались. Тривалий час лікувалась консервативно, але без значного ефекту. Хода не порушена. Болючість остистих відростків та паравертебральних точок Th₉-L₃ справа. Паравертебральні м'язи напружені у грудному та поперековому відділах хребта, болючі. Активні рухи обмежені у зв'язку з різким посиленням болей. Неврологічної симптоматики не виявлено.

10. 06. 2009 р. під місцевою анестезією виконана операція: черезшкірна лазерна денервація дуговідросчатих суглобів Th₉-Th₁₀, Th₁₀-Th₁₁, Th₁₁-Th₁₂, Th₁₂-L₁, L₁-L₂.

Після операції больовий синдром стійко регресував.

Висновки

1. Лазерна денервація є простим та ефективним методом лікування больового синдрому при спонділоартралгії.

2. При правильному її виконанні ускладнень не спостерігається.

Виникає необхідність провести дослідження віддалених результатів лікування та ефективності використання даної методики при деяких ревматологічних захворюваннях.

Література

1. Попелянский Я.Ю. Ортопедическая неврология [Вертеброневрология]. – М.: «МЕДпресс-информ», 2003. – 670 с.

2. Продан А.И. Дегенеративные заболевания позвоночника / А.И. Продан, В.А. Радченко, Н.А. Корж. – Харьков: ИПП «Контраст», 2007. – 272 с.

3. Ульрих Э.В. Вертебрология в терминах, цифрах, рисунках / Э.В. Ульрих, А.Ю. Мушкин. – СПб: «ЭЛБИ – СПб», 2004. – 187с.

ЛАЗЕРНАЯ ДЕНЕРВАЦИЯ ДУГООТРОСЧАТЫХ СУСТАВОВ ПОЗВОНОЧНИКА ПРИ СПОНДИЛОАРТРАЛГИИ

В.М. Шимон, И.И. Пичкар, В.И. Пантьо

Ужгородський національний університет, медичинський факультет,
кафедра загальної хірургії, травматології та ортопедії,
88000 Україна, г. Ужгород, ул. Щедрина, 50,
тел.: (031) 644-615.

В последнее время широкое внедрение в медицинскую практику получили лазерные технологии. Все это не обошло стороной и ортопедию. В частности, с недавних пор начали использовать лазерную денервацию суставов. На базе клиники ортопедии Закарпатской областной клинической больницы им. А. Новака г. Ужгород методом лазерной денервации было пролечено 7 больных. Через 6 месяцев боль отсутствовала у 2-х больных, периодические ноющие боли отмечали 4 больных и 1 больной не отмечал облегчения. Лазерная денервация является простым и эффективным методом лечения болевого синдрома при спондилоартралгии.

Ключевые слова: лазер, дугоотросчатый сустав, денервация, спондилоартралгия.

LASER DENERVATION OF SPINAL ARTICULAR PROCESSUS IN CASE OF SPONDILOARTRALGY

V.M. Shimon, I.I. Pichkar, V.I. Pantyo

Uzhgorod National University, Medical Faculty,
Department of General Surgery with Traumatology Year,
88000 Ukraine, Uzhgorod, Shchedrina Str., 50,
tel.: (031) 644-615

Nowadays laser technology is widely use in medical practice. Not so far ago begin to use laser denervation of processus articularis. In orthopedic clinic of Transcarpathian regional clinical hospital was treated 7 patients. Absence of pain in 6 months was in 2 patients, periodic aching pain marked in 4 patients and 1 patient did not mark facilitation. Laser denervation is the simple and effective method of treatment of pain syndrome in case of spondiloartralgia.

Key words: laser, processus articularis, denervation, spondiloartralgia.