

УДК 616.69-053.2-08:575.13

Н.Б. Зелінська¹, І.Ю. Шевченко¹, Є.В. Глоба¹, Н.Л. Погадаєва²

Особливості статевого розвитку дівчаток із синдромом Шерешевського—Тернера з різним каріотипом

¹Український науково-практичний центр ендокринної хірургії, трансплантації ендокринних органів і тканин МОЗ України, м. Київ

²Національна дитяча спеціалізована лікарня «ОХМАТДИТ», м. Київ, Україна

SOVREMENNAYA PEDIATRIYA.2015.3(67):54-58; doi10.15574/SP.2015.67.54

Мета: оцінити особливості статевого розвитку хворих із синдромом Шерешевського—Тернера (СШТ) залежно від каріотипу в українській популяції.

Пацієнти і методи. Проведено аналіз особливостей статевого розвитку 396 дівчаток віком від 8 до 18,2 років із СШТ залежно від каріотипу з використанням даних реєстру дітей України із затримкою зросту. Поглиблене обстеження проводилося 123 дівчаткам пубертатного віку з СШТ, з визначенням наявності клінічних, функціональних і гормональних ознак пубертату.

Результати. Спонтанний справжній статевий розвиток відзначався у 14,6% дівчат із СШТ в середньому віці $15,2 \pm 1,6$ року. Він виникав у 25,8% хворих з мозаїчним варіантом каріотипу, у 11,5% з каріотипом 45,X і у 9,6% з наявністю структурних аномалій хромосоми X. Рівні ФСГ і ЛГ у сироватці крові у дівчат пубертатного віку із СШТ достовірно вищі за наявності структурних аномалій хромосоми X і достовірно найнижчі — у разі хромосомного мозаїцизму. Нормальні розміри матки і яєчників спостерігали, відповідно, у 7,7% і 26,5% дівчат з хромосомним мозаїцизмом, у 3,1% і 18,7% дівчаток зі структурними аномаліями хромосоми X і у 2% і 9,4% хворих з каріотипом 45,X. Це може вказувати на можливу наявність нормального жіночого каріотипу 46,XX в тканинах яєчників та їх збережену функцію.

Висновки. Існує достатньо можливостей для забезпечення фертильності багатьох жінок із СШТ. Для цього важлива своєчасна та адекватна терапія статевими гормонами, починаючи з допубертатного віку, з метою формування наблизеного до фізіологічного статевого розвитку, досягнення нормальних розмірів матки та яєчників, встановлення регулярного менструального циклу.

Ключові слова: Синдром Шерешевського—Тернера, діти, каріотип, статевий розвиток.

Вступ

Синдром Шерешевського—Тернера (СШТ) є найбільш відомою та поширеною хромосомною патологією у дівчаток, що супроводжується затримкою зросту та порушенням статевого розвитку. У хворих з каріотипом 45,X спостерігається неповний розвиток вторинних статевих ознак: відсутність залізистої тканини молочних залоз, недорозвиненість сосків, відсутність обволосіння лобка, первинна аменорея. Гонади за цього каріотипу являють собою сполучнотканинні тяжі, в яких знаходяться недиференційовані клітини або рудименти жіночих гонад без оваріальних елементів. У разі мозаїцизму та структурних аномалій хромосоми X вторинні статеві ознаки можуть мати різний ступінь розвитку. Морфологічно нормальні яєчники візуалізуються у 18% пацієнток, значно частіше — у носіїв мозаїчного каріотипу 45,X/46,XX або 45,X/47,XXX [17]. В окремих випадках у пацієнток з моносомією X функція яєчників може бути нормальною [4,7]. За даними різних авторів, від 5% до 54% дівчаток із СШТ можуть мати спонтанний статевий розвиток, головним чином — за мозаїчного варіанту каріотипу [7,15,18]. Найчастіше спонтанний статевий розвиток є неповним і не призводить до тривало нормальної оваріальної функції. За даними К. Асо та співавт. [14], спонтанні і циклічні менструації у дівчаток із СШТ спостерігалися, коли рівень у 12 років ФСГ був <10 МО/мл. Автори пропонують цей рівень ФСГ у якості маркера спонтанної і циклічної менструації у дівчаток із СШТ. Зазначимо, що початком справжнього пубертату слід вважати тільки збільшення молочних залоз. Вторинне обволосіння — лобкове і аксиллярне — може розвиватися спонтанно до 12–13 років під впливом надниркових андрогенів [1,5,17]. Протягом останніх років дослідники з різних країн приділяють велику увагу можливій фертильності пацієнток із СШТ, описані випадки спонтанних та повтор-

них вагітностей і пологів у жінок із СШТ [13,15,18]. Вважається, що фізіологічна вагітність настає у 2–10% пацієнток із СШТ [10,16]. Як правило, це жінки зі структурними перебудовами хромосоми X або з мозаїчним каріотипом 45,X/46,XX [11,12,19]. За даними Н.Н. Elsedfy та співавт. [20], у пацієнток із СШТ, які отримують препарати естрогенів в адекватному дозуванні і тривалості, можна досягти нормального розміру матки, навіть у разі пізнього початку замісної гормональної терапії і незалежно від каріотипу, що забезпечує можливість настання вагітності. Ймовірність присутності функціонально активної тканини яєчників у пацієнток із СШТ залежить від наявності нормального каріотипу 46,XX у клітинах яєчників [6,8]. Останні дослідження, проведені E.B. Hook і D. Warburton [9], показали, що повна моносомія X у лейкоцитах периферичної крові не виключає існування мозаїцизму в яєчниках.

Метою даного дослідження було оцінити в українській популяції хворих із СШТ особливості статевого розвитку в залежності від каріотипу.

Матеріал і методи дослідження

Для виконання мети дослідження ми використовували матеріали реєстру дітей України із затримкою зросту, який був створений у 2004 р. [3] і в якому містяться дані про хворих на СШТ. Реєстр містить інформацію щодо віку дитини на момент встановлення діагнозу СШТ, результати загальних клінічних обстежень (зріст, маса тіла, ІМТ, стадія статевого розвитку за Танером) з їх оцінкою, а також інших обстежень, які дозволяють підтвердити діагноз (дослідження каріотипу, огляд генетики, наявність інших вад розвитку та компонентів синдрому, результати гормональних показників (фолікулостимулюючого гормону (ФСГ), лютеїнізуючого гормону (ЛГ), соматотропного гормону (СТГ), у т.ч. з проведенням сти-

мулюючих проб, інсуліноподібного фактору росту-I (ІФР-I), тиреотропного гормону (ТТГ), тироксину (Т4)), інструментальних (УЗД органів черевної порожнини і нирок, органів малого тазу, ЕхоКГ) та рентгенологічних (рентген кистей рук для визначення кісткового віку) досліджень. Первинні реєстраційні картки заповнювалися дитячими ендокринологами з усіх регіонів України, із щорічним оновленням даних динаміки фізичного і статевого розвитку, гормональних показників, кісткового віку тощо.

Було проведено ретроспективний аналіз за період з 2005 по 2014 роки 396 реєстраційних карт дівчаток із СШТ, віком від 8 до 18,2 року включно. Поглиблене обстеження проводилося 123 дівчаткам пубертатного віку з СШТ, які проходили амбулаторне або стаціонарне лікування в клініці. Під час цього обстеження визначали наявність вторинних статевих ознак, оцінювали статевий розвиток за Таннером, визначали показники гормонів крові (ФСГ, ЛГ, естрадіолу, ТТГ, Т4, СТГ, ІФР-I), проводили УЗД матки та яєчників, інші обстеження відповідно до протоколу [2].

Залежно від варіанту каріотипу дівчатка пубертатного віку були розподілені на три групи. До групи I увійшли хворі з каріотипом 45,X (n=61), до групи II — з мозаїчним варіантом каріотипу 45,X/46,XX (n=31), до групи III — дівчатка зі структурними аномаліями хромосоми X (CA-X): 46,Xi (Xq); 45,X/46,Xi (Xq); 45,X/46,X+mar; 46,X, del (X)(Xq) і 45,X/46,X, del (n=31). Статистична обробка отриманих результатів проводилася за допомогою стандартних методів статистичного аналізу з використанням програмного забезпечення для персонального комп'ютера: Microsoft Excel і Statistica 6.0. Для представлення отриманих даних використовувалися методи описової статистики. Виконана перевірка відповідності розглянутих змінних нормальному розподілу за критерієм Колмогорова—Смирнова. Розподіл досліджуваної ознаки вважали нормальним за умови $p > 0,05$. Дані аналізувалися за допомогою параметричних і непараметричних методів статистики. Оцінювалась частота наявності випадків у відсотках, результати представлені як середнє значення (M) ± стандартне відхилення (SD). Для порівняння двох вибірок застосовували t-критерій Ст'юдента (параметричний метод) і критерій Манна—Уїтні (непараметричний метод), різницю вважали достовірною за умови $p < 0,05$.

Результати дослідження та їх обговорення

Середній вік дівчаток пубертатного віку із СШТ склав $13,7 \pm 2,4$ року, дівчаток із моносомією X — $13,8 \pm 2,5$ року, з мозаїцизмом — $14,0 \pm 2,4$ року, зі структурними аномаліями хромосоми X — $13,9 \pm 2,5$ року. Розподіл дітей пубертатного віку із СШТ залежно від каріотипу наведений на рис. 1.

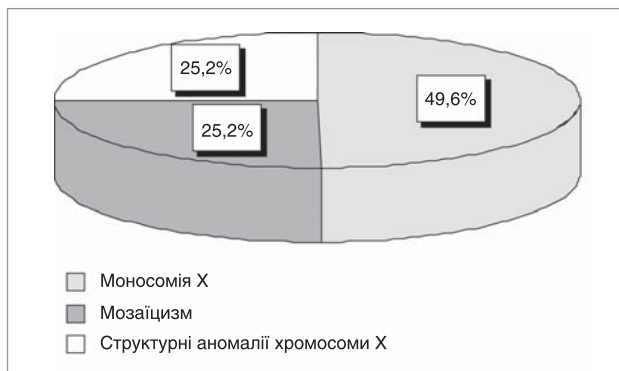


Рис. 1. Розподіл дівчат пубертатного віку із СШТ залежно від каріотипу (%)

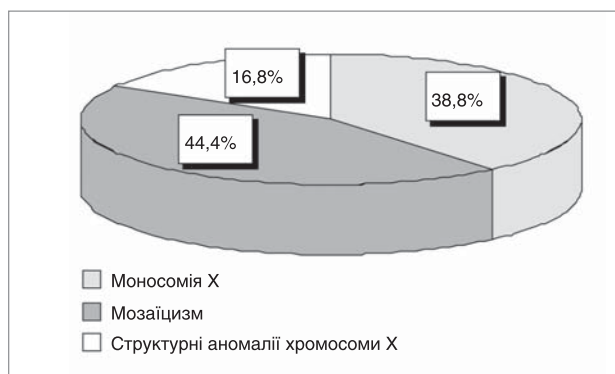


Рис. 2. Розподіл дівчат зі справжнім самостійним статевим розвитком залежно від каріотипу (%)

Наявність справжнього спонтанного статевого розвитку, яка оцінювалась за появою телархе у дівчаток із СШТ у загальній популяції зустрічається у 14,6% (середній вік настання пубертату $15,2 \pm 1,6$ року), у разі моносомії X — у 11,5% (у віці $15,0 \pm 1,5$ року), за мозаїцизму — у 25,8% (у віці $15,0 \pm 1,6$ року), за структурних аномалій хромосоми X — у 9,6% (у віці $16,2 \pm 0,5$ року). Таким чином, в українській популяції дівчат із СШТ самостійний справжній статевий розвиток починається не раніше 15 років, достовірно частіше ($p < 0,05$) за мозаїчного каріотипу і значно рідше у разі структурних аномалій хромосоми X. Розподіл дівчат зі справжнім самостійним статевим розвитком залежно від каріотипу наведено на рис. 2.

Наявність менструальної функції серед дівчат зі справжнім самостійним статевим розвитком ми реєстрували у 38,8% в загальній популяції хворих із СШТ, у 14,2% — з моносомією X, у 50% — у разі мозаїцизму, у 66,5% — за наявності структурних аномалій хромосоми X. Заслугує на увагу те, що у дівчат з моносомією X зі справжнім самостійним статевим розвитком у середньому віці $15,9 \pm 0,4$ року статевий розвиток II ступеня за Таннером мали 42,8%, III ступеня — 42,8% (у середньому віці $16,2 \pm 1,8$ року) та одна дівчина у 16,1 року мала самостійне менархе. Незважаючи на невелику кількість випадків спонтанного статевого розвитку у дівчат з моносомією X в нашому дослідженні, це свідчить на користь того, що повна моносомія X за визначенням її в лейкоцитах периферичної крові не виключає існування мозаїцизму в інших тканинах, наприклад у яєчниках, що знайшло відображення і в інших дослідженнях [2].

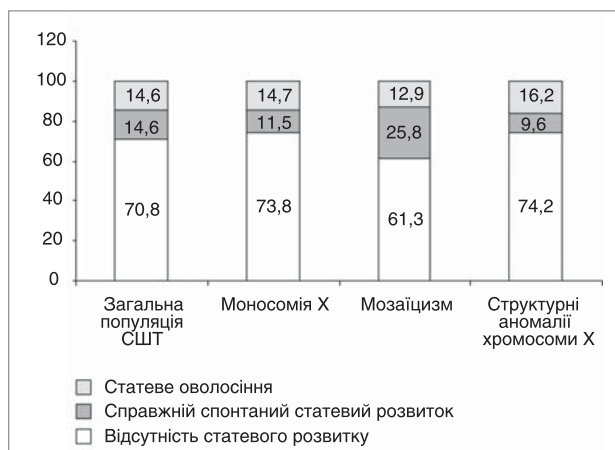


Рис. 3. Ознаки статевого розвитку у дівчат пубертатного віку із СШТ з різним каріотипом (%)

Таблиця 1

Показники гормонів гіпофізарно-гонадної осі у дівчат пубертатного віку із СШТ з різним каріотипом

Гормон	Усі хворі із СШТ	Варіант каріотипу			p
		45,X	мозаїцизм	структурні аномалії хромосоми X	
ФСГ (мМО/мл)	78,5±54,2 [ДІ 70,5–86,6]	84,9±52,3 [ДІ 74,5–95,3]	61,8±54,2 [ДІ 44,9–78,8]	89,1±54,2 [ДІ 69,2–109,1]	0,01 ¹ 0,03 ²
ЛГ (мМО/мл)	19,0±15,2 [ДІ 16,7–21,3]	20,7±16,3 [ДІ 17,5–24,1]	14,8±13,5 [ДІ 12,9–13,2]	21,4±13,3 [ДІ 16,5–26,2]	0,041,2
Естрадіол (пг/мл)	27,2±21,9 [ДІ 22,6–31,8]	24,0±20,11 [ДІ 18,1–29,8]	31,3±24,2 [ДІ 20,9–41,8]	29,4±21,3 [ДІ 19,5–39,4]	

Примітки. 1. Достовірність різниці (p, t-критерій Стюдента) між показниками у хворих на СШТ із моносомією X і мозаїцизмом. 2. Достовірність різниці (p, t-критерій Стюдента) між показниками у хворих на СШТ із структурними аномаліями хромосоми X і мозаїцизмом.

Поява статевих оволосіння на лобку та під пахвами без розвитку молочних залоз у дівчаток із СШТ у загальній популяції зустрічається в 14,6% випадків (у віці 14,9±1,5 року), — у 14,7% дітей з моносомією X (у середньому віці 15,3±1,3 року), у 12,9% — з мозаїцизмом (у середньому віці 13,8±1,4 року) та у 16,2% хворих

зі структурними аномаліями хромосоми X (у середньому віці 15,8±1,0 року). На рис. 3 в процентному відношенні представлені групи дівчат пубертатного віку із СШТ з різним каріотипом: із наявністю справжнього спонтанного статевих розвитку, або лише статевих оволосіння, або відсутності будь-яких проявів пубертату.

Важливо відрізнити настання справжнього статевих розвитку від появи лише статевих оволосіння, без збільшення молочних залоз, яке виникає під впливом андрогенів надниркових залоз, без функціональної активності яєчників, і тому не повинно розглядатися як ознака самостійного справжнього пубертату. Як видно з рис. 3, ізольоване статеве оволосіння зустрічається у такої ж кількості дівчаток із СШТ, що і справжній спонтанний статевий розвиток, але ці хворі потребують своєчасної замісної терапії статевими гормонами.

Показники гормонів гіпофізарно-гонадної осі у сироватці крові дівчат пубертатного віку із СШТ залежно від каріотипу наведені у таблиці 1 та на рис. 4, 5, 6.

Як видно з рис. 4–6 і табл. 1, показники ФСГ, ЛГ у сироватці крові дівчат із СШТ пубертатного віку достовірно відрізняються (p 0,05) між групами хворих із моносомією X і мозаїцизмом, а також між групами зі структурними аномаліями хромосоми X і мозаїцизмом. Так, найбільші рівні ФСГ і ЛГ спостерігаються у дітей зі структурними аномаліями хромосоми X, а найменші — з мозаїцизмом. Достовірної різниці значень ФСГ і ЛГ у сироватці крові між групами дівчат із моносомією X

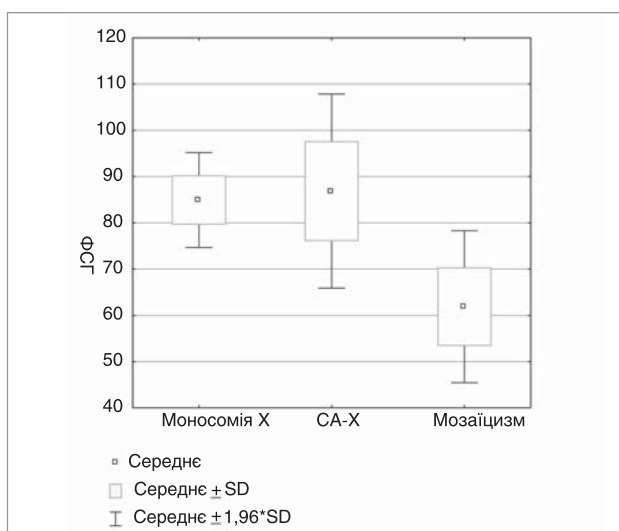


Рис. 4. Показники ФСГ у крові дівчат із СШТ з різним каріотипом (CA-X — структурні аномалії хромосоми X)

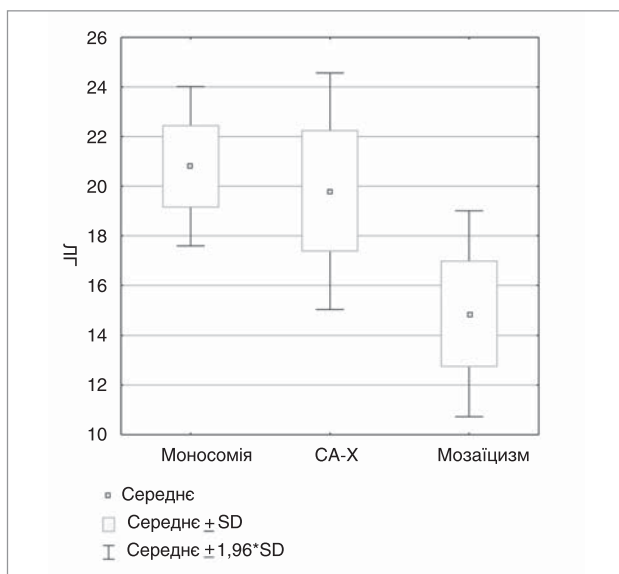


Рис. 5. Показники ЛГ у крові дівчат із СШТ з різним каріотипом

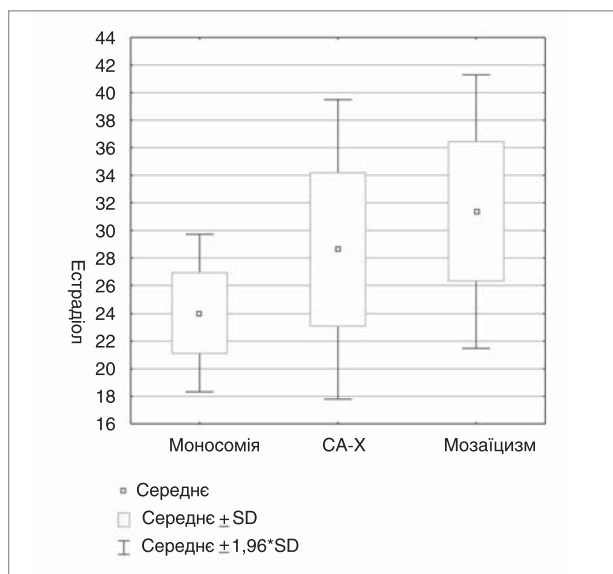


Рис. 6. Показники естрадіолу в крові дівчат із СШТ з різним каріотипом

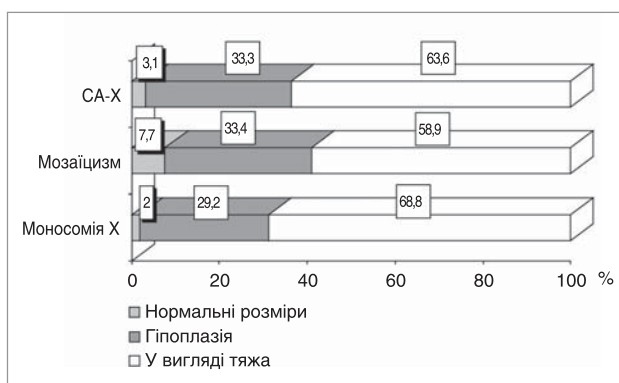


Рис. 7. Розподіл дівчат із СШТ з різними характеристиками матки залежно від каріотипу

та зі структурними аномаліями хромосоми X не виявлено. Слід зазначити, що середні показники ФСГ у дітей з різними варіантами каріотипу значно вищі за нормативні значення для дівчат відповідного віку. Середні рівні ЛГ для відповідного віку за усіх варіантів каріотипу знаходяться у межах нормальних показників.

Рівень естрадіолу передбачувано виявився найбільш наближеним до нормальних показників для відповідного віку у хворих з хромосомним мозаїцизмом і найнижчим — у разі каріотипу 45,X, без достовірної різниці у його показниках між групами хворих. Зазначені зміни пояснюються наявністю функціональної тканини яєчників і частки нормального каріотипу 46, XX у клітинах яєчників у пацієнток з мозаїцизмом і структурними аномаліями хромосоми X.

Розміри внутрішніх статевих органів за даними УЗД у дівчат із СШТ пубертатного віку залежно від каріотипу наведені на рис. 7.

У переважній кількості дівчат із СШТ з різним каріотипом (близько 60%) матка за даними УЗД візуалізується у вигляді тяжа, значну частку порушень займає гіпоплазія матки (близько 30%). У 7,7% дівчат з мозаїчним каріотипом визначають нормальні розміри матки і у 26,5% — нормальні розміри яєчників, що є найбільшими показниками серед дітей з іншими варіантами каріотипу. Також за мозаїцизму відсутній крайній ступінь гіпоплазії матки у вигляді тяжа. Друге місце за частотою нормальних розмірів внутрішніх статевих органів посідають хворі зі структурними аномаліями хромосоми X, серед яких у 3,1% ми відзначали нормальні розміри матки і у 18,7% — яєчників. Цікавим є той факт, що у 2% дівчат з каріотипом 45,X розміри матки виявились нормальними і у 9,4% нормальними були розміри яєчників, що може вказувати

на можливу наявність певної частки нормального каріотипу 46, XX у тканині яєчників та їх збережену функцію.

Таким чином, з огляду на результати дослідження, які свідчать про наявність у частини дівчат із СШТ спонтанного справжнього статевого розвитку, що відображає збереженість у них функції яєчників, можна припустити, що за умов адекватної замісної терапії статевими гормонами у таких хворих існує ймовірність настання вагітності, як спонтанної, так і з використанням донорських яйцеклітин. На жаль, у нашій країні поширена хибна думка, що всі жінки із СШТ є безплідними, і тому проблемі їхньої фертильності майже не приділяється уваги. Проте сьогодні існує достатньо можливостей для забезпечення фертильності багатьох жінок із СШТ. Для цього важлива своєчасна та адекватна терапія статевими гормонами, починаючи з допубертатного віку, з метою формування наближеного до фізіологічного статевого розвитку, досягнення нормальних розмірів матки та яєчників, встановлення регулярного менструального циклу.

Висновки

1. Спонтанний справжній статевий розвиток настає у 14,6% дівчат із СШТ у середньому віці $15,2 \pm 1,6$ року, найчастіше (у 25,8%) — у разі хромосомного мозаїцизму.

2. Випадки спонтанного справжнього статевого розвитку у 11,5% дівчат із СШТ з каріотипом 45,X можуть свідчити про те, що повна моносомія X у лейкоцитах периферичної крові не виключає існування мозаїцизму в інших тканинах, у т.ч. яєчниках, що забезпечує ймовірність фертильності.

3. Рівні ФСГ, ЛГ у сироватці крові у дівчат пубертатного віку із СШТ вірогідно відрізняються між групами дівчат з каріотипом 45,X і хромосомним мозаїцизмом та між групами зі структурними аномаліями хромосоми X і мозаїцизмом. Найвищі показники ФСГ і ЛГ спостерігаються у дівчат зі структурними аномаліями хромосоми X, а вірогідно найнижчі — у разі хромосомного мозаїцизму.

4. Рівень естрадіолу найвищий у дівчат з хромосомним мозаїцизмом, нижчий — у разі структурних аномалій хромосоми X і найнижчий — за каріотипу 45,X. Середній рівень естрадіолу знаходиться в межах нормальних показників для відповідного віку лише у хворих із хромосомним мозаїцизмом, що пояснюється наявністю функціональної тканини яєчників і нормального каріотипу 46, XX у клітинах яєчників.

5. У 2% дівчат із СШТ з каріотипом 45,X спостерігали нормальні розміри матки і у 9,4% — нормальні розміри яєчників, що може вказувати на можливість нормального каріотипу 46, XX у тканині яєчників та їх збережену функцію.

ЛІТЕРАТУРА

- Дедов И. И. Синдром Шерешевского—Тернера (патогенез, клиника, диагностика, лечение): метод. реком. / И. И. Дедов, В. А. Петеркова, Н. Н. Волеводз; МЗ РФ, ГУЭНЦ РАМН. — М., ГУЭНЦ РАМН. — 2009. — 56 с.
- Про затвердження протоколів надання медичної допомоги дітям за спеціальністю «Дитяча ендокринологія»: наказ МОЗ України № 55 від 03.02.2009 року [Електронний документ]. — Режим доступу: <http://www.moz.gov.ua>. — Назва з екрану.
- Про створення реєстру дітей, хворих на гіпофізарний нанізм: наказ МОЗ України № 84 від 16.02.2004 року [Електронний документ]. — Режим доступу: <http://www.moz.gov.ua>. — Назва з екрану.
- A nonmosaic 45,X karyotype in a mother with Turner's syndrome and in her daughter / Cools M., Rooman R. P., Wauters J. [et al.] // Fertil. Steril. — 2004. — Vol. 82 (4). — P. 923—925.
- Bondy C. A. Care of girls and women with Turner syndrome: a guideline of the Turner Syndrome Consensus Study Group / C. A. Bondy // J. Clin. Endocrin. Metab. — 2007. — Vol. 92 (1). — P. 10—25.
- Conservation of fertility and oocyte genetics in a young woman with mosaic Turner syndrome / Balen A. H., Harris S. E., Chambers E. L. [et al.] // British Journal of Obstetrics and Gynaecology. — 2010. — Vol. 117. — P. 238—242.
- FSH, LH, inhibin B and estradiol levels in Turner syndrome depend on age and karyotype: longitudinal study of 70 Turner girls with or without spontaneous puberty / Hagen C. P., Main K. M., Kjaergaard S., Juul A. // Hum. Reprod. — 2010. — Vol. 25 (12). — P. 3134—3141.
- Hall H. Meiosis and sex chromosome aneuploidy: how meiotic errors cause aneuploidy; how aneuploidy causes meiotic errors / H. Hall, P. Hunt, T. Hassold // Current Opinion in Genetics & Development. — 2006. — Vol. 16. — P. 323—329.
- Hook E. B. Turner syndrome revisited: review of new data supports the hypothesis that all viable 45,X cases are cryptic mosaics with a rescue cell line, implying an origin by mitotic loss / E. B. Hook, D. Warburton // Hum. Genet. — 2014. — Vol. 133 (4). — P. 417—424.
- Karolinska H. O. Ovarian function and in vitro fertilization (IVF) in Turner syndrome / H. O. Karolinska // Pediatr. Endocrinol. Rev. — 2012. — Vol. 9 (2). — P. 713—717.

11. Outcomes of spontaneous and assisted pregnancies in Turner syndrome / Hadnott T. N., Gould H. N., Gharib A. M. [et al.] // *Fertility and Sterility*. — 2011. — Vol. 95. — P. 2251–2256.
12. Pregnancy rate and outcome in Swedish women with Turner syndrome / Bryman I., Sylven L., Berntorp K. [et al.] // *Fertility and Sterility*. — 2011. — Vol. 95. — P. 2507–2510.
13. Repeated spontaneous pregnancies in 45 X Turner syndrome / Mortensen K. H., Rohde M. D., Uldbjerg N. [et al.] // *Obstetrics and Gynecology*. — 2010. — Vol. 115 (2 Pt. 2). — P. 446–449.
14. Serum FSH level below 10 mIU/mL at twelve years old is an index of spontaneous and cyclical menstruation in Turner syndrome / Aso K., Koto S., Higuchi A. [et al.] // *Endocr. J.* — 2010. — Vol. 57 (10). — P. 909–913.
15. Spontaneous puberty in girls with early diagnosis of Turner syndrome / Carpinì S., Carvalho A. B., Guerra-Junior G. [et al.] // *Arq. Bras. Endocrinol. Metabol.* — 2012. — Vol. 56(9). — P. 653–657.
16. Sugawara N. Case report: a successful pregnancy outcome in a patient with non-mosaic Turner syndrome (45, X) via in vitro fertilization / N. Sugawara, Y. Kimura, Y. Araki // *Hum. Cell.* — 2013. — Vol. 26 (1). — P. 41–43.
17. Sybert V. P., McCauley E. Turner's Syndrome / V. P. Sybert, E. McCauley // *N. Engl. J. Med.* — 2004. — Vol. 351. — P. 1227–1238.
18. Turner's syndrome and pregnancy: has the 45,X/47,XXX mosaicism a different prognosis / Bouchlariotou S., Tsikouras P., Dimitrakaki M. [et al.] // *Own clinical experience and literature review*. — 2011. — Vol. 24 (5). — P. 668–672.
19. Turner's syndrome and pregnancy: has the 45,X/47,XXX mosaicism a different prognosis? Own clinical experience and literature review / Bouchlariotou S., Tsikouras P., Dimitrakaki M. [et al.] // *J. Matern. Fetal. Neonatal. Med.* — 2011. — Vol. 24 (5). — P. 668–672.
20. Uterine development in patients with Turner syndrome: relation to hormone replacement therapy and karyotype / Elsedfy H. H., Hamza R. T., Farhaly M. H., Ghazy M. S. // *J. Pediatr. Endocrinol. Metab.* — 2012. — Vol. 25 (5–6). — P. 441–445.

Особенности полового развития девочек с синдромом Шерешевского—Тернера с разным кариотипом

Н.Б. Зелинская¹, И.Ю. Шевченко¹, Е.В. Глоба¹, Н.Л. Погадаева²

¹Украинский научно-практический центр эндокринной хирургии, трансплантации эндокринных органов и тканей МЗ Украины, г. Киев

²Национальная детская специализированная больница «ОХМАТДЕТ», г. Киев, Украина

Цель: оценить особенности полового развития больных с синдромом Шерешевского—Тернера (СШТ) в зависимости от кариотипа в украинской популяции.

Пициенты и методы. Проведен анализ особенностей полового развития 396 девочек в возрасте от 8 до 18,2 лет с СШТ в зависимости от кариотипа с использованием данных реестра детей Украины с задержкой роста. Углубленное обследование проводилось 123 девочкам пубертатного возраста с СШТ, с определением наличия клинических, функциональных и гормональных признаков пубертата.

Результаты. Спонтанное истинное половое развитие отмечалось у 14,6% девочек в среднем возрасте 15,2±1,6 года. Оно возникало у 25,8% больных с мозаичным вариантом кариотипа, у 11,5% с кариотипом 45,X, и у 9,6% девочек с наличием структурных аномалий хромосомы X. Уровни ФСГ и ЛГ в сыворотке крови у девочек пубертатного возраста с СШТ достоверно выше при наличии структурных аномалий хромосомы X и достоверно низкие — в случае хромосомного мозаицизма. Нормальные размеры матки и яичников наблюдали, соответственно, у 7,7% и 26,5% девочек с хромосомным мозаицизмом, у 3,1% и 18,7% девочек со структурными аномалиями хромосомы X и у 2% и 9,4% больных с кариотипом 45,X. Это может указывать на возможное наличие нормального кариотипа 46, XX в ткани яичников и их сохраненную функцию.

Выводы. Существует достаточно возможностей для обеспечения фертильности многих женщин с СШТ. Для этого важна своевременная и адекватная терапия половыми гормонами, начиная с допубертатного возраста, с целью формирования приближенного к физиологическому полового развития, достижения нормальных размеров матки и яичников, установления регулярного менструального цикла.

Ключевые слова: Синдром Шерешевского—Тернера, дети, кариотип, половое развитие.

SOVREMENNAYA PEDIATRIYA.2015.3(67):54-58; doi10.15574/SP.2015.67.54

Features of the puberty at girls with Turner's syndrome with different karyotype

N. Zelinskaya¹, I. Shevchenko¹, E. Globa¹, N. Pogadaeva²

¹Ukrainian Scientific and Practical Center of Endocrine Surgery, Transplantation of Endocrine Organs and Tissues of the MOH of Ukraine, Kyiv, Ukraine

²National Children's Specialized Hospital «OHMATDYT», Kyiv, Ukraine

Objective: assess the characteristics of puberty the patients with Turner's syndrome (TS) depending on the karyotype in the Ukrainian population.

Materials and methods: The analysis of the sexual development of 396 girls aged 8 to 18.2 years with TS based on karyotype using registry data Ukraine children with delayed growth. In-depth examination conducted 123 puberty age girls with TS, detection of clinical, functional and hormonal signs of puberty.

Result: true spontaneous puberty was observed in 14.6% of girls in middle age 15.2 ± 1.6 years. It occurred in 25.8% of patients with a mosaic karyotype option, at 11.5% — with karyotype 45,X, and 9.6% of girls with the presence of structural abnormalities of chromosome X. The levels of FSH and LH in serum girls of puberty age with TS significantly higher in the presence of structural abnormalities of chromosome X and reliably lowest — in the case of chromosomal mosaicism. The normal-sized uterus and ovaries were observed respectively in 7.7% and 26.5% of girls with chromosomal mosaicism, 3.1% and 18.7% of girls with structural abnormalities of chromosome X and 2% and 9.4% of patients with karyotype 45,X. This may indicate the possible presence of a normal female karyotype 46,XX ovarian tissue and stored their function.

Conclusions. There are many opportunities for fertility provision to women with Turner syndrome is known. It is highly important in this case to apply timely and adequate therapy by reproductive sex hormones, from the very pre-puberty age with the aim of forming of approximate physiological sexual development, achievement of the normal size of the uterus and ovaries and regular menstrual cycle.

Keywords: Turner's syndrome, children, karyotype, puberty.

Сведения об авторах:

Зелинская Наталья Борисовна — д.мед.н., с.н.с, зав. отделом детской и подростковой эндокринологии Украинского научно-практического центра эндокринной хирургии, трансплантации эндокринных органов и тканей МЗ Украины, главный детский эндокринолог МЗ Украины. Адрес: г. Киев, Кловский спуск, 13а.

Шевченко Ирина Юрьевна — н.сотр. отдела детской и подростковой эндокринологии Украинского научно-практического центра эндокринной хирургии, трансплантации эндокринных органов и тканей МЗ Украины. Адрес: г. Киев, Кловский спуск, 13а; e-mail: ish31@mail.ru.

Глоба Евгения Викторовна — к.мед.н., ст.н.сотр. отдела детской и подростковой эндокринологии Украинского научно-практического центра эндокринной хирургии, трансплантации эндокринных органов и тканей МЗ Украины. Адрес: г. Киев, Кловский спуск, 13а.

Погадаева Наталья Леонидовна — детский эндокринолог, зав. отделением детской эндокринологии Национальной Детской Специализированной Больницы «ОХМАТДИТ». Адрес: г. Киев, ул. Черновола, 28/1.

Статья поступила в редакцию 03.04.2015 г.