

ОЦІНЮВАННЯ РЕЗУЛЬТАТІВ ПОКАЗНИКІВ РЕЗОРБЦІЇ КІСТКОВОЇ ТКАНИНИ У ПАЦІЄНТІВ ІЗ ХРОНІЧНИМ ГЕНЕРАЛІЗОВАНИМ ПАРОДОНТИТОМ ЗА ДАНИМИ КОНУСНО-ПРОМЕНЕВОЇ КОМП'ЮТЕРНОЇ ТОМОГРАФІЇ

Українська медична стоматологічна академія (м. Полтава)

ludmila_khavalkina@dentaero.com

Зв'язок публікації з плановими науково-дослідними роботами. Робота є фрагментом комплексної НДР УМСА «Відновлення стоматологічного здоров'я у пацієнтів з основними захворюваннями та їх реабілітація». Державна реєстрація № 0116U004191 (2016-2020 рр.).

Вступ. Пародонтит – одне з найпоширеніших стоматологічних захворювань сучасності, яке є соціальною проблемою, що призводить до втрати зубів. Інфекція пародонтальних кишень негативно впливає на організм в цілому.

В сучасній стоматології досить успішно проводять лікування пародонтиту завдяки впровадженню нових методик діагностики та лікування. Раннє виявлення захворювання дозволяє застосовувати консервативне його лікування, не вдаючись до хірургічного втручання. Візуального обстеження для цього недостатньо, кожен пацієнт повинен проходити діагностику тканин пародонта для визначення пародонтиту на ранній стадії. Своєчасне виявлення захворювань і пошкоджень зубощелепної системи, об'єктивна оцінка результатів лікування в найближчих та віддалених періодах є актуальною проблемою в сучасній стоматології.

Вибір оптимального методу лікування стоматологічних захворювань залежить від правильної постановки діагнозу, який базується на розумінні проблеми і використанні додаткових методів дослідження [1,2].

Рання діагностика пародонтальних ускладнень є одним з факторів, що обумовлюють можливість забезпечення довготривалого позитивного результату. Адже навіть після успішно проведеного лікування відмічається ряд негативних ускладнень, які важко виявити клінічно.

На актуальність цієї проблеми вказує значна кількість вітчизняних та закордонних наукових робіт присвячених питанням діагностики, за умови подальшого протезування, пацієнтів з хронічним генералізованим пародонтитом [3,4,5].

Не дивлячись на те, що ідея оцінки м'яких тканинних структур при захворюваннях тканин пародонту шляхом рентгенографії з контрастними речовинами, з'явилася вже на початку сторіччя, на сьогоднішній день, із за своєї не високої точності, методи рентгенологічної діагностики не завжди задовольняють практичних лікарів, що є підставою до їх удосконалення.

У сучасній стоматології значення рентгенологічного методу дослідження неухильно зростає, чому сприяв прогрес у розвитку комп'ютерної техніки.

Методика ортопантомограмного дослідження увійшла в повсякденну практику, як обов'язковий етап проведення якісної первинної діагностики, а сучасні цифрові ортопантомографи з різноманітними

спеціальними діагностичними програмами дають можливість значно мінімізувати променеве навантаження на пацієнта. Але, навіть цей високоінформативний метод обстеження стоматологічних пацієнтів не завжди дозволяє отримати весь необхідний обсяг діагностичної інформації [6,7].

Єдиною методикою на сьогоднішній день, яка дає можливість отримати тривимірне зображення досліджуваної області з мінімальним опроміненням є конусно-променева комп'ютерна томографія (КПКТ).

Одним із критеріїв оцінки ступеня патологічних змін тканин пародонта є резорбція кісткової тканини альвеолярного відростка щелепи. Однак, зміни вестибулярної та оральної поверхонь на панорамі чи прицільному внутрішньоротовому знімку пере-криваються тінью зубів і об'єктивно не дають можливості у точній діагностиці патологічних змін тканин пародонта [8].

Метою роботи стала оцінка резорбції кісткової тканини у ділянці опорних зубів пацієнтів із хронічним генералізованим пародонтитом за даними КПКТ. На підставі КПКТ дослідити резорбцію кісткової тканини з медіальної, вестибулярної, оральної, дистальної сторін зуба у хворих з хронічним генералізованим пародонтитом, за допомогою статистичної обробки провести аналіз дослідження показників.

Об'єкт і методи дослідження. Нами використовувалась програма EzD2009 та базовий інтерфейс, для роботи в основній опції MPR (multiplanar reformation) – мультипланарна візуалізація трьохплощинного зображення. З метою детального вивчення об'єкту застосовувалась функція регулювання товщини виділеного шару (ТН) від 0.03 мм до 3.0 см. Після цього було отримано зонографію зубного ряду та окремих зубів (**рис. 1**).

З метою аналізу резорбції кісткової тканини з усіх сторін (медіальна, дистальна, вестибулярна, оральна) зубів у хворих з хронічним генералізованим пародонтитом, було застосовано режим кросс-секції (**рис. 2**), який дозволяє отримати панорамну томограму в трьох площинах. Наступним кроком, завдяки інструменту рулетка в основній опції мультипланарної візуалізації, вимірювалась відстань від коронкової частини зуба до кісткової тканини альвеолярного відростка, з кожної сторони (медіальна, вестибулярна, оральна).

Таким чином, нами було проаналізовано резорбцію в ділянці фронтальних зубів (80 зубів), середній вік досліджуваних сягав 34-44 роки.

Результати дослідження та їх обговорення. Отримані під час дослідження результати були статистично оброблені за допомогою програмного пакета STATISTICA 6.00 і представлені в таблиці (**рис. 3**).

Для статистичного аналізу отриманих даних застосовані заходи центральної тенденції: середнього

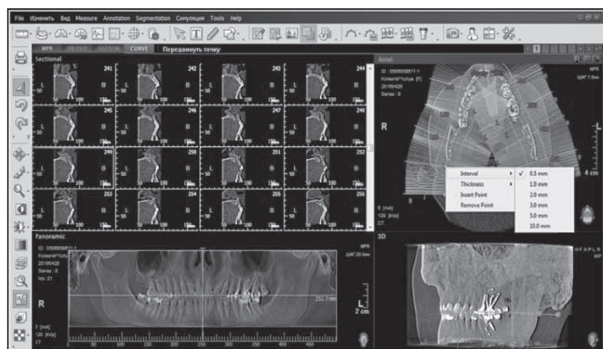


Рисунок 1 – Базовий інтерфейс використання MPR (multiplanar reformation) – зонографія.

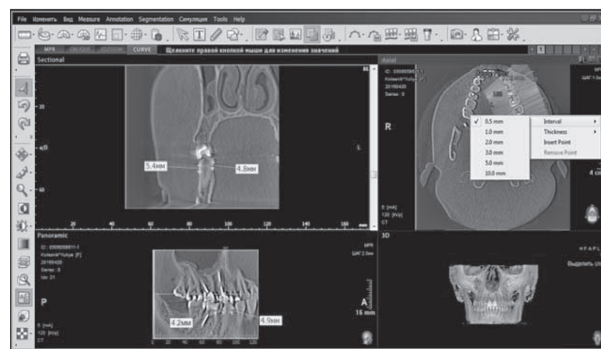


Рисунок 2 – Режим кросс-секції (вимірювання резорбції з усіх сторін).

Variable	Descriptive Statistics Зведена таблиця										
	Valid N	Mean	Confidence -95.000%	Confidence +95.000%	Median	Minimum	Maximum	Lower Quartile	Upper Quartile	Std.Dev.	Standard Error
вік	83	1974.231	1271.321	1642.294	1962.000	36.0000	1980.000	59.0000	1967.000	849.4685	93.24128
термін	83	6.627	7.318	7.935	7.000	6.0000	14.000	7.0000	8.000	1.4117	0.15496
Резорбція к.т. М. (мм)	83	1.841	1.889	2.793	1.200	0.9000	9.300	1.1000	3.100	2.0717	0.22740
Резорбція к.т. Д. (мм)	83	1.487	1.535	2.205	0.900	0.7000	7.100	0.8000	2.800	1.5334	0.16832
Резорбція к.т. В. (мм)	83	2.867	1.472	2.263	1.300	0.3000	7.700	0.3000	2.700	1.8094	0.19861
Резорбція к.т. О. (мм)	83	2.877	1.440	2.315	0.700	0.6000	9.200	0.6000	3.300	2.0037	0.21993

Рисунок 3 – Загальна таблиця показників конусно-променевої комп'ютерної томографії.

значення (mean), медіани (median), моди (mode) і заходи розсіювання, головними з яких є: нижні і верхні квартилі (lower quartile and upper quartile), максимум і мінімум (maximum and minimum), середнє квадратичне відхилення (confidence SD) і стандартна похибка середнього (standard error). Обраний рівень значимості можливість похибки становив 0,05, тобто припущена 5% можливість відхилення нульової гіпотези, а достовірність відмінностей значень дорівнювала 0,95, або 95%. Порівняння проводили за допомогою критерію Вілкоксона – Манна – Уїтні. Числові дані при малій кількості досліджень були отримані методом непараметричного аналізу U-тест Манна – Уїтні для двох незалежних вибірок.

Оцінюючі показники резорбції кісткової тканини за даними КПКТ було отримано наступні результати: середнє значення (mean) показника резорбції кісткової тканини з медіальної сторони склав 1,84 мм (St.Err.0,23), при медіані рівній 1,2. Мінімальний показник даного значення сягав 0,9 мм, а максимальний 9,3 мм.

Показник резорбції кісткової тканини з дистальної сторони (mean) сягав 1,48 мм (St.Err.1,16), і мав медіану – 0,9 мм, мінімум – 0,7 мм та максимум – 7,1 мм.

Середнє значення (mean) показника резорбції кісткової тканини з вестибулярної сторони становило 2,86 мм (St.Err.0,2), при цьому мінімум даного показника склав – 0,3 мм, а максимум – 7,7 мм. Значення медіани становило 1,3 мм.

Визначення середнього значення показника резорбції кісткової тканини з оральної сторони дало результат – 2,87 (St.Err.0,22) при медіані, що дорівнювала 0,7 мм.

Висновок. Отримані нами результати конусно-променевої комп'ютерної томографії показують значну різницю показників резорбції кісткової тканини альвеолярного відростка щелепи з медіальної, дистальної та вестибуло-оральної сторін у фронтальній групі зубів. Це свідчить про те, що детальне вивчення цього показника є суттєвим фактором в діагностиці пародонтальних змін у пацієнтів з хронічним генералізованим пародонтитом.

Перспективою подальших досліджень є порівняльний аналіз оцінки результатів резорбції кісткової тканини за даними комп'ютерної томографії у пацієнтів з хронічним генералізованим пародонтитом в дистальних відділах щелеп в залежності від віку і тривалості патологічного процесу.

Література

- Kamenetskiy MS, Pervak MB, Kosareva LI. Promeneva diagnostika v stomatologii. Donetsk: «Noulidzh»; 2010. s. 141. [in Ukrainian].
- Kuts PV, Nespryadko VP, Urgin MM. Suchasni aspekti rentgenologii v stomatologii. Rengenogratiya. 2011. s. 64-9. [in Ukrainian].
- Vasilev AYU. Luchevaya diagnostika v stomatologii. Moskva: Ser.: «GEOTAR-Media»; 2010. s. 288. [in Russian].
- Ternovoy SK. Kompyuternaya tomografiya. Moskva: Ser.: «GEOTAR-Media»; 2008. s. 175. [in Russian].
- Korobeynikova YuL. Otsinka rezultatov rezorbtivnoy kistkovoyi tkanyny za danyymi konusno-promenevoyi komp'yuternoyi tomografiyi u patsiyentiv iz neznimnyimi metalokeramichnymi konstruktsiyami. Visnyk problem biolohiyi i medytsyny. 2016;1(128):205-8. [in Ukrainian].
- Bergstedt H. Zonarc: a new unit for X-raytomography of the skull and cervical spine. Electromedica. 2010;53(4):168-73.
- Rabuhina NA, Arzhantsev AP. Rentgen diagnostika v stomatologii. Moskva: «Meditsinskoe informatsion-noe agentstvo»; 1999. s. 452. [in Russian].
- Lindenbraten LD, Korolyuk IP. Meditsinskaya radiologiya (osnovy luchevoiy diagnostiki i luchevoiy terapii). Moskva: Meditsina; 2000. s. 672. [in Russian].

ОЦІНЮВАННЯ РЕЗУЛЬТАТІВ ПОКАЗНИКІВ РЕЗОРБЦІЇ КІСТКОВОЇ ТКАНИНИ У ПАЦІЄНТІВ ІЗ ХРОНІЧНИМ ГЕНЕРАЛІЗОВАНИМ ПАРОДОНТИТОМ ЗА ДАНИМИ КОНУСНО-ПРОМЕНЕВОЇ КОМП'ЮТЕРНОЇ ТОМОГРАФІЇ

Коробейнікова Ю. Л., Хавалкіна Л. М., Коробейніков Л. С.

Резюме. Одним із критеріїв оцінки ступеня патологічних змін тканин пародонта є резорбція кісткової тканини альвеолярного відростка щелепи. Однак, зміни з вестибулярної та оральної поверхонь на панорамі чи прицільному внутрішньоротовому знімку перекриваються тінню зубів і об'єктивно не дають можливості у точній діагностиці патологічних змін тканин пародонта. Єдиною методикою на сьогоднішній день, яка дає можливість отримати тривимірне зображення досліджуваної області з мінімальним опроміненням є конусно-променева комп'ютерна томографія.

Отримані нами результати конусно-променевої комп'ютерної томографії виявили значну різницю показників резорбції кісткової тканини альвеолярного відростка щелепи з медіальної, дистальної та вестибуло-оральної сторін. Це свідчить, про те, що детальне вивчення цього показника є суттєвим фактором в діагностиці пародонтальних змін у пацієнтів з хронічним генералізованим пародонтитом.

Ключові слова: пародонт, резорбція, томографія, альвеолярний відросток.

ОЦЕНКА РЕЗУЛЬТАТОВ ПОКАЗАТЕЛЕЙ РЕЗОРБЦИИ КОСТНОЙ ТКАНИ У ПАЦИЕНТОВ С ХРОНИЧЕСКИМ ГЕНЕРАЛИЗОВАННЫМ ПАРОДОНТИТОМ ПО ДАННЫМ КОНУСНО-ЛУЧЕВОЙ КОМПЬЮТЕРНОЙ ТОМОГРАФИИ

Коробейникова Ю. Л., Хавалкина Л. М., Коробейников Л. С.

Резюме. Одним из критериев оценки степени патологических изменений тканей пародонта является резорбция костной ткани альвеолярного отростка челюсти. Однако, изменения с вестибулярной и оральной поверхностей на панораме или прицельном внутриротовом снимке перекрываются тенью зубов и объективно не позволяют провести точную диагностику патологических изменений тканей пародонта. Единая методика, на сегодняшний день, которая дает возможность получить трехмерное изображение исследуемой области с минимальным облучением является конусно-лучевая компьютерная томография.

Полученные нами результаты конусно-лучевой компьютерной томографии показывают значительную разницу показателей резорбции костной ткани альвеолярного отростка челюсти с медиальной, дистальной и вестибуло-оральной сторон. Это свидетельствует, о том, что детальное изучение этого показателя является существенным фактором в диагностике пародонтальных изменений у пациентов с хроническим генерализованным пародонтитом.

Ключевые слова: пародонт, резорбция, томография, альвеолярный отросток.

EVALUATION OF RESULTING DATA OF CONE BEAM COMPUTED TOMOGRAPHY ON RESORPTION OF THE BONE TISSUE IN PATIENTS WITH CHRONIC GENERALIZED PERIODONTITIS

Korobeinikova Yu. L., Khavalkina L. M., Korobeynikov L. S.

Abstract. The choice of the optimal mode of treatment of dental diseases is dependent on the correct diagnosis, which is based on understanding the problem and using supplementary methods of study. One of the criteria for assessing the degree of pathological changes in periodontal tissues is bone resorption of the alveolar process of the jaw.

The method of orthopantomography has become a daily practice as a mandatory stage in the high-quality primary diagnostics, and the state-of-the-art digital orthopantomographs with multiple special diagnostic programs enable significant minimization of radiation load on the patient. However, even this highly informative method of examination of dental patients does not always allow obtaining all the necessary volume of diagnostic information.

Changes in the vestibular and oral surfaces on the panorama or the target intraoral image is overlapped by the shadow of the teeth and objectively do not provide with accurate diagnosis of pathological lesions in periodontal tissues. Currently, cone beam computed tomography is the only technique that allows obtaining a three-dimensional image of the studied area with minimal irradiation.

The cross-section mode has been used to analyze bone resorption from all sides (medial, distal, vestibular and oral) of the teeth in patients with chronic generalized periodontitis, which allows obtaining a panoramic 3D tomogram.

The resulting data of the cone beam computed tomography have revealed a significant difference in the rates of bone resorption of the alveolar process of the jaw from the medial, distal and vestibulo-oral sides. This indicates that a detailed study of this parameter is a significant factor in the diagnosis of periodontal lesions in patients with chronic generalized periodontitis.

Key words: periodontium, resorption, tomography, alveolar process.

*Рецензент – проф. Гасюк П. А.
Стаття надійшла 28.11.2019 року*