

MRI, CT and ultrasound have different informational content in identifying cysts in various segments of the liver. The presence of metabolic disorders of the liver adversely affects the visualization of the focus and the information content of the technique.

By systematizing the differential diagnostic criteria for liver cysts, the advantages of MRI and CT in the detection of cystic formations in the right lobe of the liver are established.

To detect cysts in the left lobe of the liver against the background of fatty degeneration, the most informative were MRI and ultrasound.

Key words: liver, cyst, ultrasound, magnetic resonance imaging, computed tomography.

Рецензент – проф. Скрипник І. М.

Стаття надійшла 11.02.2020 року

DOI 10.29254/2077-4214-2020-1-155-255-259

УДК 616.711-003.8-089.2(06)

¹Радченко В. О., ²Піонтковський В. К., ²Златів В. П., ²Мироник Б. М., ²Касянчук В. М.

МАЛОІНВАЗИВНЕ ЛІКУВАННЯ ЛАТЕРАЛЬНИХ СТЕНОЗІВ ПОПЕРЕКОВОГО ВІДДІЛУ ХРЕБТА

¹ДУ «Інститут патології хребта та суглобів ім. проф. Ситенко АМН України» (м. Харків)

²КП «Рівненська обласна клінічна лікарня» (м. Рівне)

mirbogdan1986@hotmail.com

Вступ. Хірургічне лікування форамінального стенозу поперекового відділу хребта являється єдиним методом радикального вирішення даної проблеми, як ізольованого так і у поєднанні з грижою диску. Починаючи з 1934 року коли Mixter і Barr доповіли про 12 успішних операцій ламінектомії і видалення грижі диску [1] і до сьогодні декомпресивні втручання пройшли ряд трансформацій. До початку 2000 років золотим стандартом хірургічного лікування латерального стенозу була мікрохірургічна техніка із застосуванням хірургічного мікроскопа, мікроінструментів та кісткових бурів [2,3]. Ця методика досить добре себе зарекомендувала завдяки малоінвазивності та атравматичності і за десятиріччя застосування набула широкої популярності серед спінальних хірургів.

Однак на початку 1990-х років з'являється альтернативна методика – ендоскопічна трансфорамінальна хірургія [4-6]. Хірурги почали використовувати два основних доступи – латеральний (Richard Wolf) та задньо-латеральний (JoyMax, Thesyss, MaxMore). На думку багатьох авторів [4-6] і на нашу думку задньо-латеральний доступ має ряд переваг: можливість часткової резекції фасетки дозволяє збільшити простір для ендоскопа та вирішити проблему латерального стенозу, а також частково провести ревізію міжтілового проміжку в той час як чисто боковий підхід дозволяє тільки видалити вільні секвестри з каналу. Якщо довгий час хірурги відносились до цієї методики досить скептично, то сьогодні прихильників ендоскопічної трансфорамінальної хірургії все більше і більше, а велика кількість наукових публікацій вказує на значні переваги цієї методики перед відкритою хірургією [7-10].

Крім того, ряд хірургів не обмежуються лише мікродискектомією, а застосовують ендоскопічну хірургію для видалення кіст дуговідросчатих суглобів [11], та для хірургічного лікування різних форм стенозу [12-15].

Наявність форамінального стенозу змушує хірурга радикально змінювати хірургічну тактику і, окрім мікродискектомії, проводити ще й фораміномію, що призводить до дестабілізації ХРС і потребує інструментальної транспедикулярної фіксації.

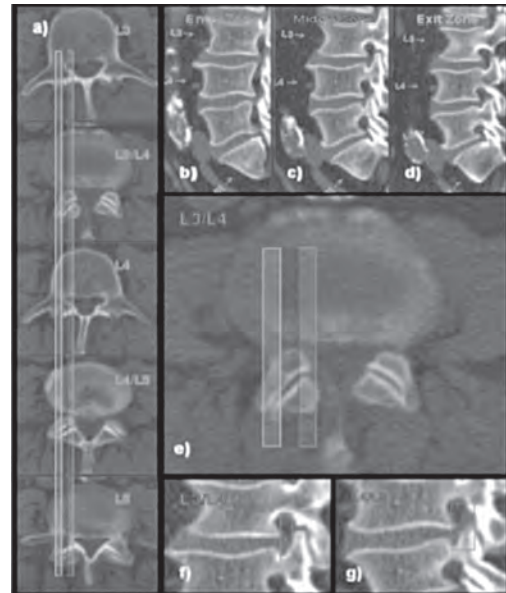


Рисунок 1 – Розподіл форамінального отвору на зони за класифікацією Lee.

Деякі дослідники [13,14,16] вказують на можливість проведення ендоскопічної фораміномію, однак в літературі ми не знайшли відомостей щодо варіантів форамінального стенозу, які підлягають такій хірургічній процедурі, та показань щодо можливості проведення ендоскопічної трансфорамінальної фораміномію взагалі.

Згідно з класифікацією Lee (рис. 1), форамінальний стеноз розділяють на три зони: зона 1 – входу (від ТМО до початку кореня дужки); зона 2 – середина зона (від медіальної стінки кореня дужки до центру кореня дужки); зона 3 – виходу (від центру кореня дужки до латерального краю дуговідросчкового суглоба).

Мета дослідження. Оцінити ефективність трансфорамінальної ендоскопічної хірургії при різних варіантах форамінального стенозу, виділити недоліки та переваги даного методу в порівнянні з традиційними методиками, на основі отриманих даних визначити основні покази та протипокази до даної процедури.



Рисунок 2 – Набір інструментів MaxMore для трансфорамінальної ендоскопічної мікродискектомії.

Об'єкт і методи дослідження. Аналіз матеріалу базується на вивченні 150 історій хвороб хворих з різними варіантами латерального стенозу поперекового відділу хребта, які лікувалися у Відділенні малоінвазивної та інструментальної хірургії хребта ДУ «Інститут патології хребта та суглобів ім. проф. Ситенко АМН України» та в Обласному центрі ортопедії, травматології та вертебрології КП «Рівненська обласна клінічна лікарня» з квітня 2016 року по грудень 2019 року. Серед пацієнтів було 82 жінки та 68 чоловіків віком від 16 до 87 років. Усім хворим в передопераційному періоді було проведено МРТ або КТ поперекового відділу хребта, функціональні рентгенограми, загально-клінічні обстеження.

Показами до проведення оперативного втручання були: неефективність консервативного лікування компресійного корінцевого синдрому протягом 6-8 тижнів, гострий парез ступні, наростання неврологічної симптоматики на фоні консервативного лікування.

У 102 (68%) випадків форамінальний стеноз був на рівні L4-L5, у 37 (24,7%) хворих на рівні L5-S1, у 3 (2%) хворих на рівні – L3-L4, у 5 (3,3%) на 2 рівнях L4-L5 і L5-S1, у 1 (0,7%) хворого на рівні L1- L2 і у 2 (1,3%) хворих на рівні L2-L3. У 65% хворих форамінальний стеноз поєднувався з грижою, або протрузією.

Техніка проведення операції. Для проведення даного втручання використовували набір MaxMore (рис. 2). Під місцевим знечуженням та ЕОП-контролем вводилася спінальна голка на верхівку фасетки (рис. 3, а), по голці вводилася спиця-провідник, по спиці-провіднику – голка Tom-Shidi (рис. 3, б, в). За допомогою молотка остання щільно вбивалася у верхівку латеральної фасетки, після чого в просвіт голки Tom-Shidi знову вводилася спиця-провідник (рис. 3, г), а голка Tom-Shidi видалялася. Далі по спиці-провіднику проводили фораміномію шляхом почергового введення кісткових свердл з тупим кінцем з набору MaxMore (рис. 3, д, е), після чого вводили робочу канюлю та ендоскоп і проводили візуальний контроль проведеної фораміномії (рис. 3, ж). Залишки гіпертрофованої капсули та жовтої зв'язки видаляли за допомо-

гою радіочастотного електрода Trigger-flex. Візуалізовували гризовий вміст та нервовий корінець (рис. 3 з), грижу видаляли (рис. 3, к) за допомогою міні-кусачок і радіочастотного електрода.

Результати дослідження та їх обговорення. Інтраопераційна ендоскопічна картина та післяопераційна КТ-картина (рис. 4) показала, що безпечно, не ушкодивши нервові структури, ендоскопічну фораміномію трансфорамінальним шляхом можна провести тільки у 2 і 3 зонах. При спробі провести фораміномію в зоні 1 відбувався конфлікт інструменту з нервовим корінцем, що проявлялося вираженою репродукцією відображеного болю. Аналізуючи цей клінічний випадок на післяопераційних КТ – сканах (рис. 4), ми ствердилися у висновку, що ефективно та безпечно провести ендоскопічну фораміномію можливо тільки у 2 та 3 зонах. Тому показаннями до проведення ендоскопічної фораміномії можна рахувати наявність фо-

рамінального стенозу у зонах 2 і 3 за класифікацією Lee. Наявність форамінального стенозу у 1 зоні слід вважати протипоказанням до проведення фораміномії трансфорамінальним шляхом, а декомпресію в цій ділянці слід проводити із заднього доступу.

Варто зупинитися на наступних технічних складностях та ускладненнях з котрими ми зустрілися:

1. В 3-х випадках (2%) на рівні L5-S1, у хворих з астеничною тілобудовою, не вдалося провести трансфорамінальний доступ через високе стояння крила здухвинної кістки, що стало причиною проведення відкритої операції.

2. На початкових етапах освоєння методики у 5 (3,3%) хворих не була проведена повна евакуація матеріалу гризового випячування через відсутність досвіду, та значну міграцію секвестру по каналу, що стало причиною повторного проведення оперативного втручання.

3. У 10 хворих протягом 6 місяців виник рецидив грижі – даний факт ми пов'язуємо з тим, що методика трансфорамінальної ендоскопічної мікродискектомії не передбачає радикальної ревізії та кюретажу порожнини диску, що може призвести до міграції вільних фрагментів з міжтілового проміжку в хребтовий канал в подальшому. За даними різних літературних джерел [17-21] рецидив грижі диску після відкритої мікродискектомії складає від 5 до 7% цей показник є незначно меншим в порівнянні з нашими результатами 9,9% (6,6% – рецидивів та 3,3% – не повної евакуації гризового випячування). У решти 132 (88%) хворих відмічена позитивна динаміка по неврологічному дефіциту.

4. У 2-х (1,3%) хворих з початковими явищами нестабільності через 6 та 8 місяців росли явища нестабільності, яка проявлялася посиленням болю в спині без неврологічного дефіциту, що потребувало проведення транспедикулярної фіксації.

5. Асептичний спондилодисцит розвинувся у 2 (1,3%) хворих, який було куповано традиційною медикаментозною терапією.

6. У 2 (1,3%) хворих відбулося інтраопераційне пошкодження твердої мозкової оболонки, на нашу думку, через наявність епідурального злукового

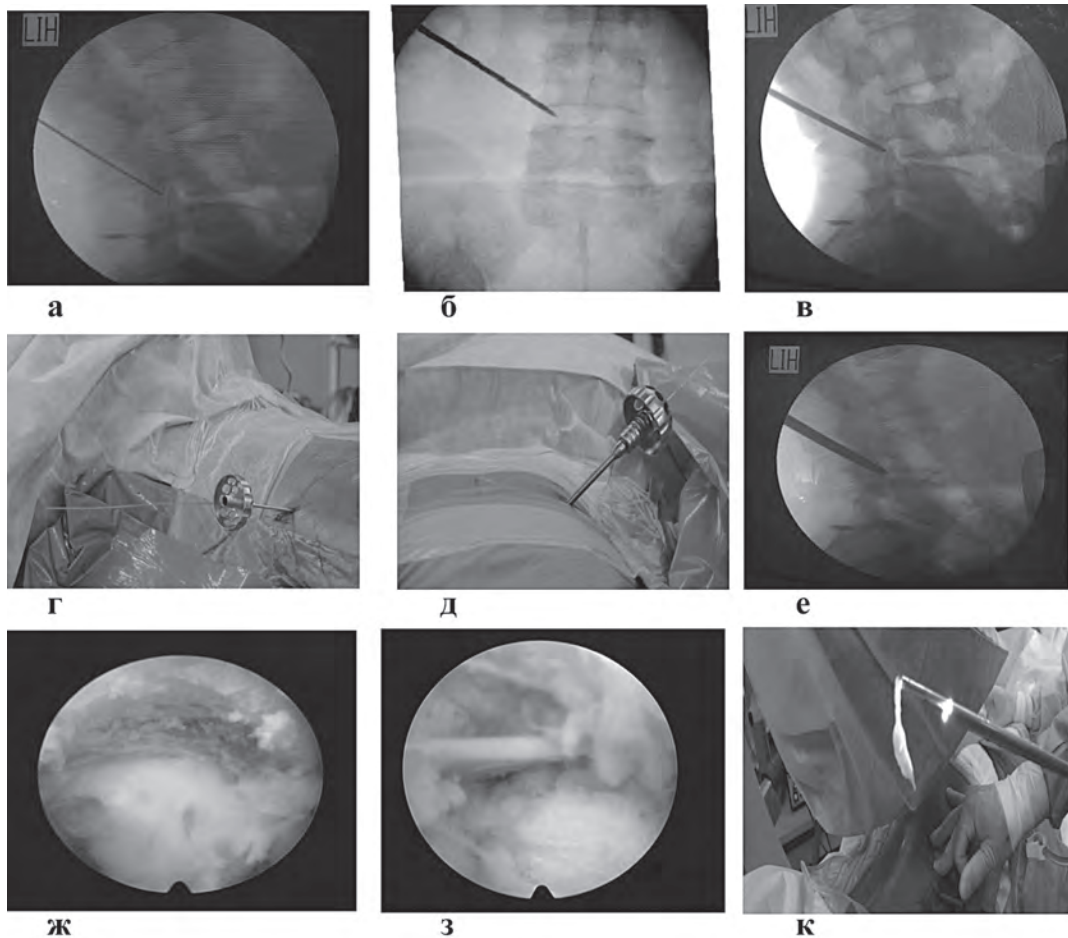


Рисунок 3 – Введення спінальної голки на верхівку латеральної фасетки (а); введення голки Tom-Shidi (пряма (б) та бокова (в) проекції); г) введення шпильки-проводника у просвіт голки Tom-Shidi; д), е) проведення фораміномотії за допомогою кісткових свердел; ж) ендоскопічний вигляд фасетки після фораміномотії; з) візуалізація нервового корінця та матеріалу МД; к) видалення грижі МД.

процесу внаслідок тривалої хвороби та виражених центральний стеноз хребтового каналу. Для профілактики ликвореї було застосовано губку ТахоКомб та на накладання глибокого шва на рану. Дане ускладнення ніяк не відобразилось на результатах лікування, а його відсоток не є вищим ніж при проведенні традиційної мікродискектомії.

Відповідно до міжнародного опитувача якості життя – Oswestry середній показник склав 21,1%, що відповідає доброму результату. Динаміка больового синдрому оцінювалася за ВАШ і в передопераційному періоді складала – 8,5 балів, а через 6 місяців після операції 1,5 бали з переважанням люмбалгії і з майже повною відсутністю корінцевого болю.

Середній ліжко-день склав 3 дні, вертикалізація хворого проводилася через 2-3 години після завершення процедури. В післяопераційному періоді хворим було рекомендовано прийняття нестероїдних протизапальних, габапентинів, периферичних міореласантів до 7 днів. Нейротропна терапія рекомендувалася до 1 місяця.

У зв'язку з цим можемо визначити основні *покази* до проведення ендоскопічної трансфорамінальної фораміномотії: наявність форамінального стенозу у зонах 2 і 3 за класифікацією Lee та наявність грижі міжхребцевого диску на будь-якому рівні поперекового відділу хребта з наявністю компресійного корінцевого синдрому що не

піддається консервативному лікуванню протягом 6-8 тижнів; гострий парез ступні; кауда – синдром.

До *протипоказів* відносимо:

- наявність форамінального стенозу у 1 зоні за класифікацією Lee слід вважати протипоказанням до проведення фораміномотії трансфорамінальним шляхом, а декомпресію в цій ділянці слід проводити із заднього доступу;

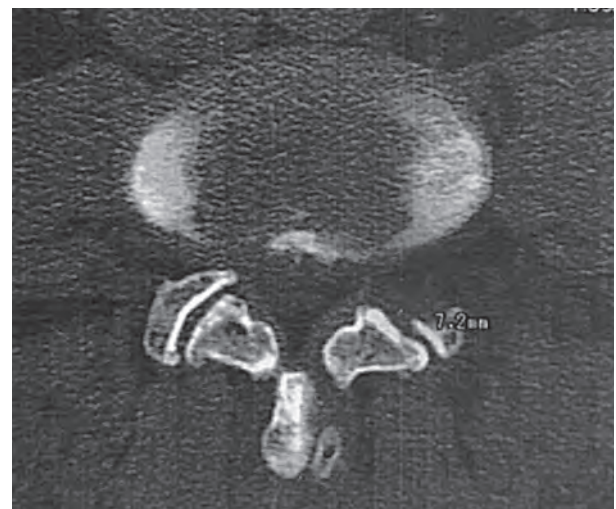


Рисунок 4 – КТ-картина дугівідросткового суглоба після ендоскопічної фораміномотії.

- високе стояння крил здухвинної кістки, що унеможливорює проведення трансфорамінального доступу на рівні L5-S1;
- наявність нестабільності хребтово-рухового сегменту на оперованому рівні;
- виражений центральний стеноз хребтового каналу;
- далеко краніальна, або каудальна міграція вільного секвестру.

Висновки. Ендоскопічна трансфорамінальна фораміноміотомія у поєднанні з ендоскопічною мікродискектомією – є сучасною малоінвазивною методикою котра має ряд переваг перед відкритою мікродискектомією:

- мінімальне пошкодження м'яких тканин та мінімальний контакт з нервовими структурами;
- не потребує загального знечуження, може проводитись під місцевою анестезією, що є принциповим для людей старшої вікової групи та соматично обтяжених пацієнтів коморбідною патологією;
- хороша візуалізація інтраканальних структур під оптичним збільшенням зменшує ризик пошкодження нервового корінця;
- мінімальний ризик інфекційних ускладнень;

- прямий доступ до екструзії через природний форамінальний отвір;

- коагуляція епідуральних судин із застосуванням радіочастотного електрода з робочою температурою до 42 градусів по Цельсію зменшує ризик епідурального фіброзу на відміну від традиційного електрокоагулятора;

- швидке післяопераційне відновлення зменшує кількість днів непрацездатності.

Певні анатомічні обмеження та особливості міграції вільних секвестрів потребують детального підбору пацієнтів та передопераційного планування. Ключем до вирішення цих проблем вбачаємо розробку нового інструментарію, що в майбутньому дозволить значно зменшити кількість рецидивів гриж диска.

Перспективи подальших досліджень. На сьогодні трансфорамінальна ендоскопічна декомпресія є дійсно ефективним засобом малоінвазивного лікування форамінальних стенозів поперекового відділу хребта завдяки мінімізації операційної травми та можливості проводити втручання під місцевим знечуженням. В подальшому планується дослідження та порівняння віддалених наслідків трансфорамінальної декомпресії з відкритою декомпресією без та з стабілізацією поперекового відділу хребта.

Література

1. Mixer WJ, Barr JS. Rupture of the intervertebral disc with involvement of the spinal canal. *New Engl. J. Med.* 1934;211:210-5.
2. Caspar W. A new surgical procedure for lumbar disc herniation causing less tissue damage through a microsurgical approach. In: Wüllenweber R, Brock M, Hamer J, editors. *Advances in Neurosurg.*; 1977. Berlin, Heidelberg: Springer; 1977. p. 74-7. Available from: https://doi.org/10.1007/978-3-642-66578-3_15
3. Kambin P, editor. *Arthroscopic microdiscectomy: minimal intervention in spinal surgery.* Baltimore: Urban and Schwarzenberg; 1991. p. 3-8.
4. Hoogland T. Transforaminal endoscopic discectomy with foraminoplasty for lumbar disc herniation. *SurgTech Orthop Traumatol.* 2003;40(40):55-120.
5. Hoogland T, Scheckenbach C. Die endoskopische transforaminale diskektomie bei lumbalen bandscheibenforfallen. *Orthop Prax.* 1998;34:352-5.
6. Hoogland T, Schubert M, Miklitz B, Ramirez A. Transforaminal posterolateral endoscopic discectomy with or without the combination of a low-dose chymopapain: a prospective randomized study in 280 consecutive cases. *Spine.* 2006 Nov 15;31(24):890-7.
7. Rutten S. Endoscopic lumbar disc surgery. In: Vieweg U, Grochulla F, editors. *Manual of Spine Surgery.* Berlin, Heidelberg: Springer-Verlag; 2012. p. 303-8.
8. Ahn Y. Outcome predictors of percutaneous endoscopic lumbar discectomy and thermal annuloplasty for discogenic low back pain. *Acta Neurochir (Wein).* 2010 Oct;152(10):1695-702. Available from: <https://doi.org/10.1007/s00701-010-0726-2>
9. Wang H, Huang B, Li C, Zhang Z, Wang J, Zheng W, et al. Learning curve for percutaneous endoscopic lumbar discectomy depending on the surgeon's training level of minimally invasive spine surgery. *Clin Neurol Neurosurg.* 2013 Oct;115(10):1987-91. Available from: <https://doi.org/10.1016/j.clineuro.2013.06.008>
10. Lee S, Kim SK, Lee SH, Kim WJ, Choi WC, Choi G, et al. Percutaneous endoscopic lumbar discectomy for migrated disc herniation: classification of disc migration and surgical approaches. *Eur. Spine J.* 2007 Mar;16(3):431-7.
11. Komp M, Hahn P, Oezdemir S. Operation of lumbar zygoapophyseal joint cyst using a full-endoscopic inter-laminar and transforaminal approach: prospective 2-year results of 74 patients. *Surg. Innov.* 2014 Dec;21(6):605-14.
12. Komp M, Hahn P, Oezdemir S. Bilateral decompression of lumbar central stenosis using the full-endoscopic inter-laminar technique: a prospective, randomized, controlled study. *Pain Physician.* 2015 Jan-Feb;18(1):61-70.
13. Rutten S, Hahn P, Oezdemir S. Current status of full – endoscopic techniques in the surgical treatment of disc herniation and spinal canal stenosis. *Chines Journal of Bone and Joint.* 2014;8:571-84.
14. Rutten S, Komp M, Haben P, Oezdemir S. Decompression of lumbar lateral spinal stenosis: full – endoscopic, interlaminar technique. *Oper Orthop Traumatol.* 2013 Feb;25(1):31-46. Available from: <https://doi.org/10.1007/s00064-012-0195-2>
15. Rutten S. Endoscopic disk and decompression surgery. In: Haertl R, Korge A, editors. *AO – Spine – Minimally invasive Spine. Techniques, Evidence, and Controversies.* Stuttgart, New York: Thieme; 2012. p. 315-30.
16. Rutten S, Komp M, Merk H, Godolias G. Recurrent lumbar disc herniation after conventional discectomy: a prospective, randomized study comparing fullendoscopic interlaminar and transforaminal versus microsurgical revision. *J Spinal Disord Tech.* 2009 Apr;22(2):122-9. Available from: <https://doi.org/10.1097/BSD.0b013e318175ddb4>
17. Suess O, Brock M, Kombos T. Motor nerve root monitoring during percutaneous transforaminal endoscopic sequestrectomy under general anaesthesia for intra- and extraforaminal lumbar disc herniation. *Zentralbl Neurochir.* 2005;66:190-201.
18. Bhaisare R, Kamble R, Patond K. Long-Term Results of Endoscopic Lumbar Discectomy by “Destandau's Technique”. *Asian spine Journal.* 2016;10(2):289-97. Available from: <https://doi.org/10.4184/asj.2016.10.2.289>
19. Lewandrowski KU. “Outside-in” technique, clinical results, and indications with transforaminal lumbar endoscopic surgery: a retrospective study on 220 patients on applied radiographic classification of foraminal spinal stenosis. *International journal of spine surgery.* 2014;8(26). Available from: <https://doi.org/10.14444/1026>
20. Chiu JC. Evolving transforaminal endoscopic microdecompression for herniated lumbar discs and spinal stenosis. *Surg Technol Int.* 2004;13(4):276-86.
21. Kafadar A, Kahraman S, Akboru M. Percutaneous endoscopic transforaminal lumbar discectomy: a critical appraisal. *Minim Invasive Neurosurg.* 2006;49(1):44-9.

МАЛОІНВАЗИВНЕ ЛІКУВАННЯ ЛАТЕРАЛЬНИХ СТЕНОЗІВ ПОПЕРЕКОВОГО ВІДДІЛУ ХРЕБТА

Радченко В. О., Піонтковський В. К., Златів В. П., Мироник Б. М., Касянчук В. М.

Резюме. Аналіз матеріалу базується на вивченні 150 історій хвороб хворих з різними варіантами латерального стенозу поперекового відділу хребта, які лікувалися у відділенні малоінвазивної та інструментальної хірургії хребта ДУ «Інститут патології хребта та суглобів ім. проф. Ситенко АМН України» та в Обласному центрі ортопедії, травматології та вертеб্রології КП «Рівненська обласна клінічна лікарня» з квітня 2016 року по грудень 2019 року. Ця методика дозволяє малоінвазивно, під місцевим знечуженням, ввести ендоскоп в форамінальний отвір і під візуальним контролем провести декомпресію нервового корінця шляхом видалення гіпертрофованої фасетки, жовтої зв'язки, остеофітів і гризового вип'ячування в форамінальному отворі. Однак методика не являється універсальною і не може бути застосована по відношенню до всіх пацієнтів. Значний практичний досвід показав, що хірург може зустрітись зі значними технічними труднощами у випадках форамінального стенозу в першій зоні (за класифікацією Lee), в деяких випадках доступ на рівні L5-S1 затруднений через високе стояння крила здухвинної кістки. Однак, при наявності правильних показів, ця малоінвазивна методика дозволяє в короткий термін вирішити проблему компресійного корінцевого синдрому при форамінальному стенозі.

Ключові слова: форамінальний стеноз, грижа диску, ендоскопічна декомпресія.

МАЛОИНВАЗИВНОЕ ЛЕЧЕНИЕ ЛАТЕРАЛЬНЫХ СТЕНОЗОВ ПОЯСНИЧНОГО ОТДЕЛА ПОЗВОНОЧНИКА

Радченко В. О., Пионтковский В. К., Златив В. П., Мироник Б. М., Касянчук В. М.

Резюме. Анализ материала базируется на изучении 150 историй болезней больных с различными вариантами латерального стеноза поясничного отдела позвоночника, которые лечились в отделении малоинвазивной и инструментальной хирургии позвоночника ГУ «Институт патологии позвоночника и суставов им. проф. Ситенко АМН Украины» и в Областном центре ортопедии, травматологии и вертеб্রологии КП «Ровенская областная клиническая больница» с апреля 2016 по декабрь 2019 года. Эта методика позволяет малоинвазивно, под местным обезболиванием, ввести эндоскоп в фораминальное отверстие и под визуальным контролем провести декомпрессию нервного корешка путем удаления гипертрофированной фасетки, желтой связки, остеофитов и грыжевого выпячивания в фораминальном проеме. Однако методика не является универсальной и может быть применена по отношению ко всем пациентам. Значительный практический опыт показал, что хирург может встретиться со значительными техническими трудностями в случаях фораминального стеноза в первой зоне (по классификации Lee), в некоторых случаях доступ на уровне L5-S1 затруднен из-за высокого стояния крыла подвздошной кости. Однако, при наличии правильных показаний, эта малоинвазивная методика позволяет в короткие сроки решить проблему компрессионного корешкового синдрома при фораминальном стенозе.

Ключевые слова: фораминальный стеноз, грыжа диска, эндоскопическая декомпрессия.

MINIMALLY INVASIVE TREATMENT OF LATERAL STENOSES OF THE LUMBAR SPINE

Radchenko V. O., Piontkovskyi V. K., Zlativ V. P., Myronyk B. M., Kasianchuk V. M.

Abstract. This research analyses 150 clinical cases of surgical treatment of lumbar foraminal stenosis in patients who underwent endoscopic transforaminal decompression in the Department of Minimally Invasive and Instrumental Spine Surgery of the State Institution "Professor Sitenko Centre for Spinal and Joint Disorders of the Ukrainian Academy of Medical Science" and in the Regional Centre of Orthopaedics, Traumatology and Vertebrology of the Public Healthcare Institution "Rivne Regional Clinical Hospital" from April 2016 to December 2019. Following this technique, under local anaesthesia and with the help of the optoelectronic converter a spinal needle was placed on the top of the lateral facet and with the help of the needle a guide wire was inserted through which a TOM Shidi needle was introduced. Then, into the lumen of the TOM Shidi needle a guide wire was again inserted and the TOM Shidi needle was removed. After that, a foraminotomy was performed through the guide wire by the alternate introduction of blunt end bone drills from the MaxMore set of instruments, and then the working cannula with the endoscope were inserted to allow the visual control of the performed foraminotomy. The remains of the hypertrophied capsule and the ligamentum flavum were removed using a Trigger-flex radiofrequency electrode. In the end, the herniated content and nerve root were visualized and hernia was removed by a mini-clipper and a radiofrequency electrode. However, this technique is not universal and cannot be applied to all patients. Considerable practical experience has shown that surgeons may encounter certain technical difficulties with foraminal stenosis in the first zone and in some cases the access at L5-S1 level may be difficult due to the high standing of the iliac wing, the instability of functional spinal units (FSU) at the operated level, severe central stenosis of the spinal canal and distant cranial or caudal migration of free sequestrars. However, if there are correct indications, this minimally invasive technique allows solving the problem of radicular compression syndrome in foraminal stenosis in a short time with minimal soft tissue damage and minimal contact with nerve structures.

Key words: foraminal stenosis, intervertebral disc hernia, endoscopic decompression.

Рецензент – доц. Пелипенко О. В.

Стаття надійшла 20.02.2020 року