

СУЧАСНІ АСПЕКТИ ВКЛАДУ М.І. ПИРОГОВА В РОЗВИТОК СУСПІЛЬСТВА,  
ПЕДАГОГІКИ, МЕДИЦИНИ ТА АНАТОМІЇ ЛЮДИНИ

Вінницький національний медичний університет ім. М. І. Пирогова (м. Вінниця, Україна)

Kondorgeorg@gmail.com

Велична особистість Миколи Івановича Пирогова – видатного анатома, лікаря, віртуозного хірурга, геніального вченого-експериментатора назавжди увійшла в історію світової науки. Із сучасників йому не було рівних за широтою та різносторонністю таланту вченого, педагога, гуманіста та суспільного діяча. Виявилось, що відомий хірург не лише аналізував людські тіла, але й так само аналізував ціле людське суспільство – і тіло, і душу його, знайшов там застарілі хвороби, які потрібно було лікувати радикальними засобами. За своїми політичними поглядами Микола Іванович Пирогов не був революціонером, однак його вимоги ліквідації основного характеру системи освіти, широкого доступу в середню та вищу школу широких мас працівників, ідея гармонійного розвитку всіх народних сил, смілива пропаганда нових методів виховання та освіти, свободи наукового дослідження та навчання висунули М. І. Пирогова в перші ряди до відомих суспільних діячів.

У статті викладено опис життя, творчості і досягнень видатного вченого, хірурга та анатома Миколи Івановича Пирогова. Висвітлено основні епоніми, описані ним і названі на його честь. Особлива увага приділена епонімам Пирогова, які до сьогодні не внесені в енциклопедичні та морфологічні словники. Також вказано на важливий внесок М. І. Пирогова в сучасний розвиток вітчизняної медицини, науки та педагогіки і його практичне значення.

**Ключові слова:** Анатомія людини по Пирогову, академічна доброчесність, освіта медиків, епоніми Пирогова, Українська ребаблітація.

Велична особистість Миколи Івановича Пирогова – видатного анатома, лікаря, віртуозного хірурга, геніального вченого-експериментатора назавжди увійшла в історію світової науки. Із сучасників йому не було рівних за широтою та різносторонністю таланту вченого, педагога, гуманіста та суспільного діяча.

Виявилось, що відомий хірург не лише аналізував людські тіла, але й так само аналізував ціле людське суспільство – і тіло, і душу його, знайшов там застарілі хвороби, які потрібно було лікувати радикальними засобами [1, 2, 3].

За своїми політичними поглядами Микола Іванович Пирогов не був революціонером, однак його вимоги ліквідації основного характеру системи освіти, широкого доступу в середню та вищу школу широких мас працівників, ідея гармонійного розвитку всіх народних сил, смілива пропаганда нових методів виховання та освіти, свободи наукового дослідження та навчання висунули М. І. Пирогова в перші ряди відомих суспільних діячів [3, 4].

Як зазначав у XIX столітті російський імператорський академік Пипін, оцінюючи духовну атмосфе-

ру Московії: «Церковний фанатизм, ворожість до науки, впертий застій, моральне здичавіння» [3, 5].

М.І. Пирогов у своєму «Щоденнику старого лікаря» написав: «Я прожив тільки 70 років, – в історії людського прогресу це одна мить, – а скільки я вже пережив систем в медицині і питаннях виховання! Кожне з цих проявів однобічності розуму і фантазії застосовувалося по кілька років..., хвилювало сучасників і сходило зі свого п'єдесталу...» [6].

Його педагогічні ідеї, які були представлені в більш ніж 200 педагогічних працях є джерелом наукової творчості і практичної діяльності. У першій педагогічній роботі «Вопросы жизни» 1856 р. Микола Іванович Пирогов всебічно обґрунтував глибоку гуманістичну ідею виховання справжньої людини та громадянина, через яку він намагався реалізувати свої адміністративні та науково-теоретичні аспекти педагогічної діяльності будучи попечителем Одеського та Київського навчальних округів [7].

«Мораль та, что человеческую свободу нельзя сушить как сено... (которое легко загорается и горит до тла); особенно острожно надо обращаться с свободой молодой души; ей неудержимо хочется быть нараспашку; и для неё нужна не регулируемая дисциплина... а регулируемая свобода» [6].

«Ну теперь не до морали и не до советов, не надо ни на минуту забывать, что мы живем во время, когда страшная нравственная миазма успела уже свить гнездо в культурном обществе и грозит сделаться повтреем». Про це писав Пирогов 07.03.1881 [6]. А хіба нині не те саме відбувається у нас? Нинішня ситуація дуже схожа на ту «мізму»: МОЗ і Кабінет Міністрів України зменшили кількість годин на вивчення анатомії людини, зняли години на препарування, забрали доплати за шкідливість роботи з препаратами, що не додає мотивації ні викладачам, ні студентам. Це може призвести до того, як було в часи М.І. Пирогова при міністрі Голіцині О.Н., коли міологію студентам викладали на «платках», заборонивши препарувати трупи, про що він описав у своїх спогадах [6, 8].

Своїми ідеями він заклав основи військово-польової хірургії, яка є одним із напрямів хірургії, що вивчає патогенез, клініку, методи діагностики бойових травм, а також організацію хірургічної допомоги і етапного лікування. Це використовується і нині при наданні медичної допомоги нашим захисникам України.

М.І. Пирогов був учасником 4-х воєн, і його діяльність врятувала тисячі життів на полі бою. У 1864 р. М. І. Пирогов створив свою відому роботу «Начало общей военно-полевой хирургии».

М.І. Пирогов в 1852 вперше сформував опорний кикоть гомілки за рахунок лоскуту п'яtkової кістки,




Рисунок 1 – Христіан Іванович Лодер, портрет.



Рисунок 2 – Проф. Є. О. Мухін.

що дало можливість широкого використання трьох-етапних кістковопластичних ампутацій. Пироговим запропоновано більше десятка хірургічних доступів, які до тепер використовують судинні хірурги, урологи, травматологи, щелепно-лицеві хірурги [4, 9].

М. І. Пирогов зберіг тисячі пацієнтів від каліцтва, запропонувавши використання гіпсових пов'язок. До того часу для лікування переломів використовували крохмальну пов'язку, яка довго засихала і не щільно прилягала до тіла, що призводило до неправильного зростання кісток. Гіпсова пов'язка не мала цих недоліків і з часом уся Європа користувалася нею для лікування переломів. Його передбачення про те, що операції по заміні колінних та кульшових суглобів, при яких він використовував слонову кістку, набудуть широкого розповсюдження в майбутньому здійснилися [8, 10].

Велике значення у розробці наркозу мав внесок М. І. Пирогова, який вивчав його дію у дослідах на тваринах при різних способах введення, а також на собі і добровольцях на полі бою. 14 лютого 1847 р. М. І. Пирогов успішно провів операцію по видаленню молочної залози з приводу раку під ефірним наркозом. Того ж місяця він, перший у світі, виконав операцію під прямокишковим ефірним наркозом. Для цього було створено спеціальний апарат [10].

Чому ми в Україні постійно надаємо шану М.І. Пирогову, який народився в Москві? Тому що цей всесвітньо відомий науковець належить Україні так само, як і Росії. Останні 25 років свого життя він пропрацював в Україні, з них майже 20 років у садибі Вишня, поблизу Вінниці. «Самі щасливі результати я отримав із практики в моєму селі. Тільки за перші півтора року перебування у Вишні зробив понад 200 складних операцій (ампутацій, резекцій суглобів, літотомій) і жодного разу не було важких ускладнень, рожі, чи гнійного запалення» писав М.І. Пирогов в своєму «Щоденнику старого лікаря». Професор Оппель висказав парадоксальну думку про те, що вимушене відсторонення М.І. Пирогова із Професури стало вигідним для людей, так як це завершилось сільською практикою [6, 8].

Тільки досконале знання анатомії, топографії органів та судин, віртуозна хірургічна техніка дозволили

йому досягти неймовірної швидкості та якості оперативних втручань. Давайте розглянемо завдяки кому проявився геній М.І. Пирогова, хто навчив його вчитися, освоїти самостійну роботу по вивченню трупного матеріалу.

«Розвиток індивідуальної особистості і всіх присущих їй властивостей – вот ... талисман наш против недугов века... средств к этому развитию не мало, была добрая и твердая воля» писав М. І. Пирогов [6].

Будучи уже в поважному віці, коли писав свій «Дневник старого врача», М. І. Пирогов жалкував про те, що при житті він не встиг подякувати своїм найулюбленішим викладачам, до яких відносив: професорів Х. І. Лодера, який 12 років завідував кафедрою анатомії (рис. 1), декана, викладача анатомії, фізіології, судової медицини Є. О. Мухіна

(рис. 2), М. Я. Мудрова, К. Лангенбека. Як згадував М. І. Пирогов: «Лекції Лодера, не дивлячись на моє повне незнайомство з практичною анатомією, поселили у мене бажання займатися анатомією...»; «...кожен вчитель, який пройшов сам школу, повинен і по собі знати, як довго, інколи на ціле життя залишаються в пам'яті добрі... діла наставників...» [6]. Доктор медицини і хірургії Христіан Іванович Лодер, який наполягав на препаруванні трупів казав: «Познавши анатомію до кінця може добитися в медицині багато». У 18 років, після закінчення Московського університету, в числі найкращих його випускників, за рекомендацією декана, професора Мухіна Є. О. (до речі вихідця із Харківського університету), був направлений в Дерпт (Тарту, Естонія), де готувався до написання дисертації та присвоєння професорського звання. М. І. Пирогов вже в перші роки своєї діяльності звернув увагу на величезне значення для практичної хірургії знання анатомії і все своє життя доводив, що «потреби хірургів, їхні запити тільки і повинні визнавати направлення анатомічних праць» [2, 11].

Головний наставник М. І. Пирогова Є.О. Мухін (рис. 2) навчив його поважати базовий предмет анатомію. «Врач не анатом не только бесполезен, но и вреден». Цього гасла М. І. Пирогова дотримувався завжди і вимагав від своїх учнів. Недарма нині в Україні шанують не тільки самого Пирогова, а і його наставника – Мухіна Є. О., на честь якого найкращі морфологи, лікарі-анатоми нагороджуються орденом його імені, в числі яких чотири співробітники кафедри анатомії людини ВНМУ ім. М. І. Пирогова [1].

М.І. Пирогов став, у науковому сенсі, батьком військово-польової хірургії, пластичної хірургії, клінічної (топографічної) анатомії [2, 4, 8].

Наукові теоретичні ідеї та практичні розробки М.І. Пирогова йшли на десятиріччя, а зараз ми можемо сказати, що і на сторіччя попереду наукової думки того часу.

З самого початку Микола Іванович Пирогов багато уваги приділяв вивченню анатомії та фізіології людини стосовно хірургії, препаруючи на трупах, до речі перебуваючи у Німеччині, він з вдячністю згаду-

вав пані Фогельзанг, яка доставляла Пирогову не одну сотню трупів. У вивченні їх він бачив основу для становлення хірурга. Це був принципово новий підхід до опановування хірургії як науки та новий напрямок в подальшій розробці теоретичних основ клінічної анатомії.

Його докторська дисертація, побудована на результатах експериментальних і хірургічних досліджень, була успішно захищена в 1832 році на медичному факультеті Дерптського університету та в подальшому опублікована в Німеччині [8, 11].

Окрім того, протягом 5 років професури в Дерпті М.І.Пирогов видав 2 томи клінічних анналів, монографію про перерізку ахілового сухожилка, матеріали для декількох дисертацій про скручування артерій, про рани кишок, про пересадку тваринних тканин в серозні порожнини, про входження повітря в венозну систему, про травми і рани голови [6].

«У травні 1833 року, – як писав М.І. Пирогов – в Берліні я побачив практичну медицину майже ізольовану від головних реальних її баз: анатомії та фізіології. Було так, що анатомія і фізіологія самі по собі, а медицина сама по собі. І сама хірургія не мала нічого спільного з анатомією. Ні І. Руст, ні К.Ф. Грефе, ні І.Ф. Діфенбах не знали анатомії. Наприклад К.Ф. Грефе запрошував професора анатомії Ф. Шлемма і під час операцій питав у нього: Чи не проходить тут була стовбур, або гілка артерії?». [7]. Єдиним хірургом – анатомом був Б.К. Лангебек (рис. 3), у якого вчився М.І. Пирогов в Геттінгені [16, 12].

Загалом М. І. Пироговим було внесено близько трьох десятків анатомо-хірургічних та санітарно-медичних термінів, тільки «Короткий перелік найважливіших відкриттів», виставлений в музеї кафедри анатомії людини Вінницького національного медичного університету імені М. І. Пирогова та на сайтах Одеського національного медичного університету ім. М. І. Пирогова нараховує 45 позицій [13]. Одинадцять з них увійшли в епонімічний морфологічний словник, зокрема [14], а двадцять – в енциклопедичний словник медичних термінів [15]. Ось деякі із них:

- три закони Пирогова;
- венозний кут Пирогова;
- канали Пирогова;
- скульптурний метод Пирогова;
- трикутник Пирогова;
- простір Пирогова;
- фасція Пирогова;
- «крижана» анатомія Пирогова і метод розпилювання заморожених трупів, у сучасній літературі зустрічаються більш часто, то з десятків термінів, описаних ним, згадують рідко.

Окрім вищеперерахованих епонімів, які більш відомі в науковому товаристві, М. І. Пироговим були досліджені і отримали широке розповсюдження, після його смерті, серед хірургічної спільноти Європи, наступні анатомічні утворення [11]:




Рисунок 3 – Проф. Б.К. Лангебек.

- міжщелепна ділянка Пирогова;
- вузол Пирогова-Розенмюллера;
- канал Пирогова (на гомілці);
- плечовий канал Пирогова;
- Пироговські смужки;
- capsula prostatica Пирогова – Рейтца;
- сфінктер О'берна-Пирогова-Мутье;
- жировий шар Пирогова – Богов;
- «середостіння живота» по Пирогову.

Нажаль в сучасних закордонних виданнях рідко згадують внесок М. І. Пирогова у анатомію людини, тому розглянемо більш детально ці епоніми Пирогова, про які наші викладачі розповідають студентам:

## Лімфоїдне кільце Пирогова-Вальдейєра

Глотка має унікальний механізм захисту організму від бактерій і вірусів, сукупність шести мигдаликів розташованих навколо які виконують захисну функцію від інфекційних агентів, що потрапляють в глотку при актах дихання і ковтання (рис. 4). Нині підтверджено те, що площа крипового епітелію тільки одного піднебінного мигдалика складає близько 300 см<sup>2</sup>, в той час як площа епітелію глотки приблизно сягає 40 см<sup>2</sup> [16].

## «Середостіння живота» по Пирогову

В заочеревинному просторі виділяють 3 відділи: серединний (по Пирогову «середостіння живота»), який відповідає тілам поперекових хребців і тягнеться від ніжок діафрагми. Рихла фіброзна тканина, яка заповнює середостіння живота переходить в аналогічну фіброзну тканину між листками брижі тонкої кишки і colon transversum. В «середостінні живота» розташовані аорта з гілками, нижня порожниста вена, початок ворітної вени, головка pancreas, горизонтальна частина duodenum, превертебральні вегетативні сплетення, поперековий відділ tr. lymphaticus, лімфатичні вузли, молочна цистерна, грудна лімфатична протока (рис. 5, 6).

Між листками заочеревинної фасції розміщується другий шар заочеревинної клітковини. У ньому можна виділити три відділи: серединний та два бічних. Серединний розміщений попереду від хребта

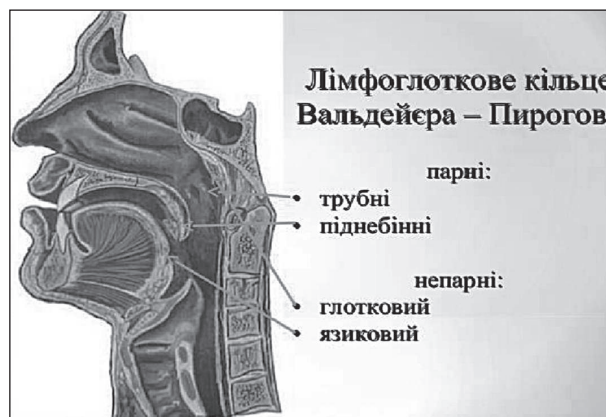


Рисунок 4 – Схематичне зображення розташування лімфоїдного кільця Пирогова-Вальдейєра.

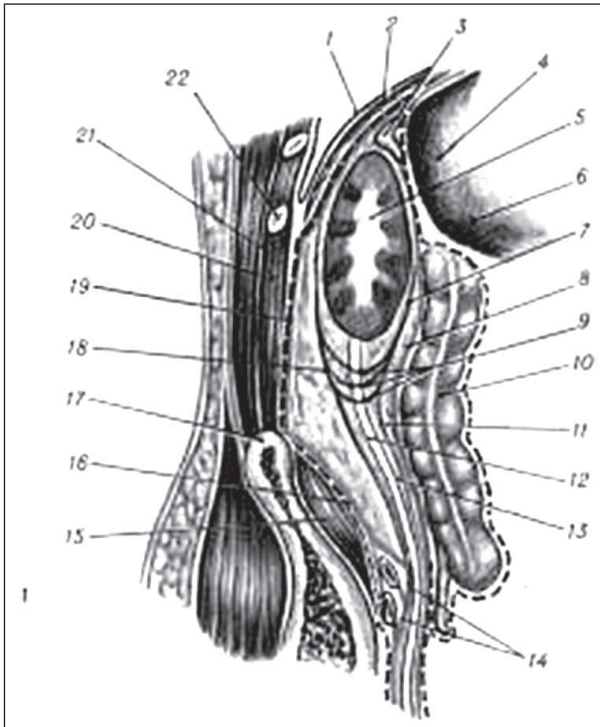


Рисунок 5 – Схематичне зображення розпили бічної стінки черевної порожнини у сагітальній площині.

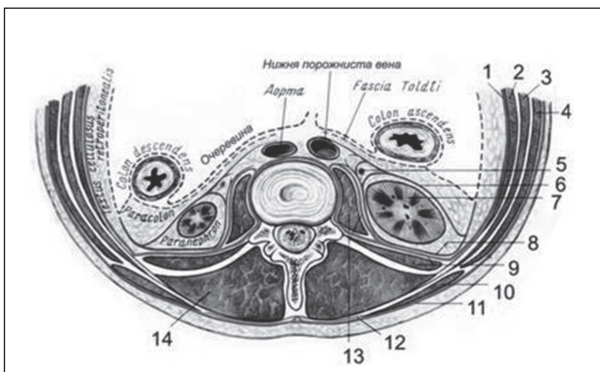


Рисунок 6 – Схематичне зображення горизонтального перерізу на рівні першого поперекового хребця.

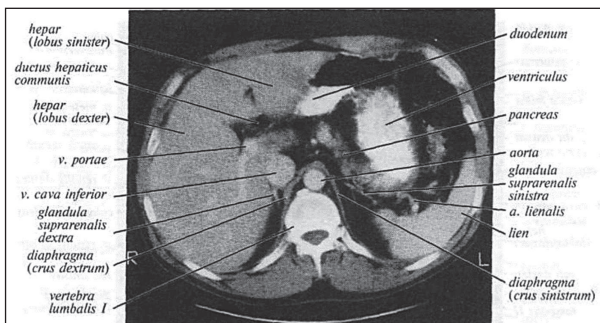


Рисунок 7 – Комп'ютерна томограма області живота. Поперечний зріз на рівні I поперекового хребця.

між листками заочеревинної фасції та передхребтовою фасцією і названий М.І.Пироговим «середостіння живота». Тут розміщені аорта, нижня порожниста вена, черевний відділ грудної протоки, лімфатичні вузли та вегетативні нервові сплетення (рис. 7).

Через діафрагмальні отвори відбувається з'єднання середостіння грудної клітки з «середостінням живота» до мису крижової кістки. В заочере-

винному просторі може накопичуватися до 2 л крові, тому М.І. Пирогов користувався власне придуманим розтином над крилом клубової кістки для зупинки кровотечі [17, 18].

#### Міжщелепна ділянка Пирогова

М. І. Пирогов вперше описав клітковинні простори глибокої ділянки обличчя, які він назвав міжщелепною ямкою, у якій виділяють два відділи: скронево-крилоподібний та міжкрилоподібний, які переходять один в другий [19, 20].

Міжщелепна ділянка за М. І. Пироговим. Обмежена із зовнішньої сторони – гілкою нижньої щелепи, спереду – горбом верхньої щелепи зсередини – крилоподібним відростком клиноподібної кістки, зверху – основою черепа. Тут розташовані судини і нерви скроневої, підскроневої та крило-піднебінної ямок (рис. 8) [21].

#### Вузол Пирогова-Розенмюллера

Кут між пахвинною зв'язкою, яка кріпиться до лобкового горбка і гребеня лобкової кістки заповнений лакунарною зв'язкою. Між нею та пахвинною зв'язкою залишається щілина, через яку можливий вихід стегнових кил.

Внутрішня 1/3 судинної затоки між *v. femoralis* та *lig. lacunare* має назву стегового кільця (*anulus femoralis*). Воно містить жирову клітковину, лімфатичні судини та лімфатичний вузол Пирогова-Розенмюллера. Цей вузол розташований найвище у стеговому кільці на присередній поверхні стегової вени. Відноситься до глибоких пахвинних лімфатичних вузлів (рис. 9) [4].

#### Канал Пирогова (на гомілці)

Під поверхневою фасцією розташована власна фасція (*fascia poplitea*), яка є продовженням *fascia lata*. Її розщеплення названо каналом Пирогова (рис. 10). У фасціальному каналі Пирогова, в борозні між голівками литкового м'яза у супроводі *n. cutaneus surae medialis* проходить *v. saphena parva* [18, 19].

#### Трикутник Пирогова

На шиї Пирогов виділяв чотири пластинки фасцій, на відміну від класифікацій Шевкуненка чи за РНА. За його дослідженнями описується, що така будова полегшує доступ до язикової артерії у трикутнику Пирогова [4, 9, 20].

Трикутник Пирогова (рис. 11) або язиковий трикутник шиї (лат. *trigonum linguale*) – анатомічна ділянка, що розташована в підщелепному трикутнику в межах занижньощелепної ямки та під під'язиково-язиковим м'язом (*m. hyoglossus*).

В межах трикутника проектується язикова артерія та вена, до яких може бути виконано хірургічний доступ [14, 22].

#### Три закони Пирогова

М.І.Пироговим у 1837 р. вперше в монографії «Хірургічна анатомія артеріальних стовбурів і фасцій» детально були описані параангіальні футляри по яким розповсюджуються гнійні процеси та їх особливості, які потім отримали назву «Трьох законів Пирогова» [23, 24].

І закон – всі магістральні судини і нерви мають піхви, які утворені щільною сполучною тканиною і є подвоєнням стінки м'язових піхв.

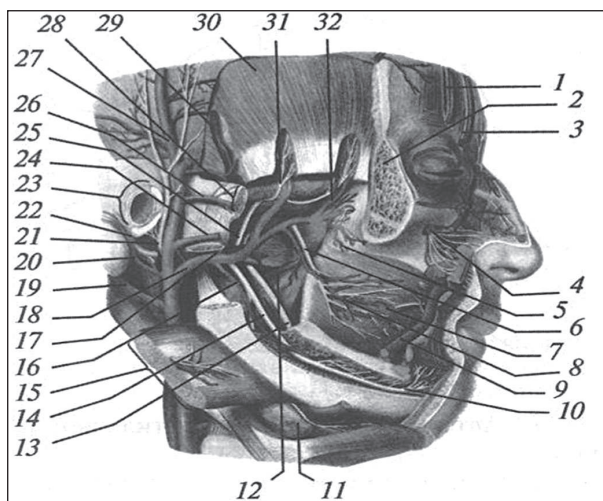


Рисунок 8 – Схематичне зображення міжщелепної ділянки.

II закон – в поперечному перетині сполучно-тканинні піхви мають трикутну форму, що надає особливу міцність та жорсткість їх конструкції.

III закон – всі судини піхви фіксуються до кісток кінцівок. За описом М.І.Пирогова, один із отрогів фіброзних піхв, – «знаходиться в безпосередньому з'єднанні з найближчими кістками» [14].

#### Фасція Пирогова

По М. І. Пирогову фасції передпліччя утворюють 6 піхв в верхній третині, 9 – в середній і 14 – в нижній третині передпліччя для окремих м'язів.

В дистальному відділі фасція передпліччя має циркулярний хід волокон і кріпиться до шилоподібних відростків ліктьової та променевої кісток. Ця частина фасції виділяється, як трапецієподібна фасція [19].

Роботами М. І. Пирогова було закладено початок вивчення фасціальних утворень тіла людини. Дані отримані Пироговим не втратили свого значення і до сьогодні.

Найважливіший внесок у вивчення фасцій людського тіла і їх значення при оперативних втручаннях вніс М. І. Пирогов [23].

Від передньоприсередньої поверхні сухожилка двоголового м'яза плеча відходить тонкий і широкий апоневроз двоголового м'яза плеча (*aponeurosis musculi bicipitis brachii*) – фасція Пирогова, що покриває попереду ліктьову ямку і вплітається присередньо у фасцію передпліччя;

#### Плечовий канал Пирогова

Вище апоневроза Пирогова внутрішній край довгого м'яза плеча є орієнтиром для проходження артерій [4]. А проекція *a. axillaris* визначається по класичному методу Пирогова – по передньому краю росту волосся, або по лінії, яка є продовженням *sulcus bicipitalis medialis* вздовж внутрішнього краю *m. coracobrachialis* [25].

Пирогова канал плечовий (рис. 12) – плечовий канал (*canalis brachialis*) – канал в фасції плеча, в якому розташовуються медіальна підшкірна вена руки (*v. basilica*) і медіальний шкірний нерв плеча [2].

#### Простір Пирогова-Парона

Між глибокими згиначами пальців і квадратними привертачем розташований простір, заповнений клітковиною. Дистально він через канал зап'ястя має

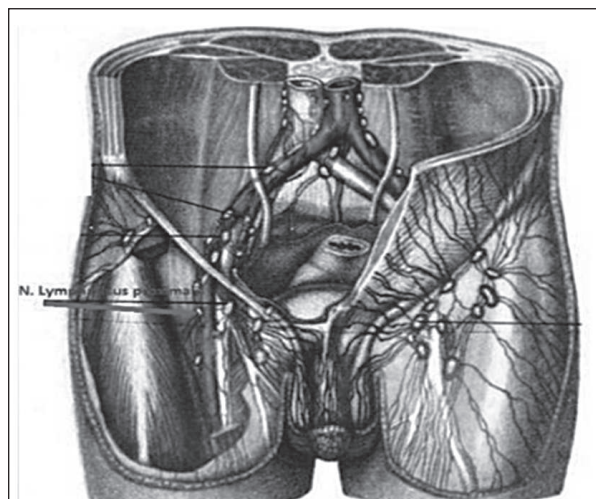


Рисунок 9 – Схематичне зображення розташування лімфатичного вузла Пирогова-Розенмюллера.

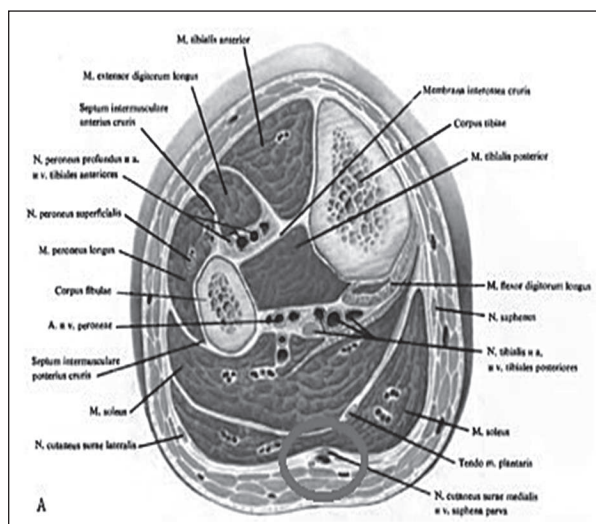


Рисунок 10 – Схематичне зображення перерізу голілки. Виділено канал Пирогова.

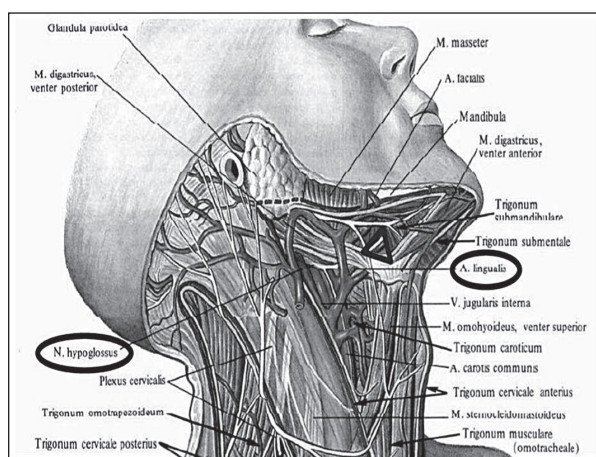


Рисунок 11 – Схематичне зображення трикутників шиї.

вигляд міжфасціальної щілини. Проксимально клітковинний простір Пирогова проходить на передпліччя по ходу долонного міжкісткового судинно-нервового пучка, кінцеві гілки якого переходять через міжкісткову перетинку і сполучаються з задніми клітковинними просторами передпліччя [19].

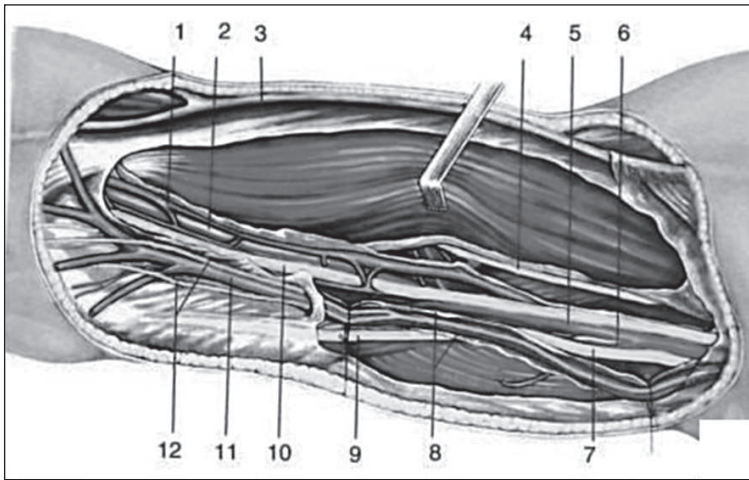


Рисунок 12 – Схематичне зображення судинно-нервового пучка плеча (присередня борозна плеча).

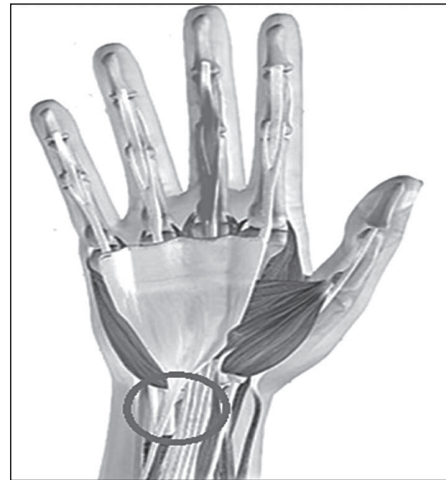

Рисунок 13 – Схематичне зображення розташування простору Пирогова-Парона на зап'ясті.

Глибокий клітковинний простір (рис. 13), розташований в нижній третині передпліччя між III та IV шарами м'язів згиначів *m. flexor digitorum profundus* і *m. flexor pollicis longus*, попереду квадратного пронатора. У цьому просторі закінчуються синовіальні піхви сухожилків цих м'язів. Біля верхнього краю квадратного пронатора клітковина глибокого простору сполучається з клітковиною заднього фасціального ложа передпліччя. Через *canalis carpi* цей простір сполучається з середнім клітковинним простором долоні, через який можливе накопичення до 250 мл гною при запальних процесах.

#### Пироговські смужки

Пироговські смужки (рис. 14) – дві білуваті смужки на власній фасції передпліччя (з долонного боку) на межі його середньої і дистальної третини; розта-



Рисунок 14 – Схематичне зображення відпрепарованих пироговських фасціальних смужок на передпліччі.

шовані над променевою та ліктьовою борознами і служать орієнтирами при доступі до судинно-нервових пучків передпліччя [9].

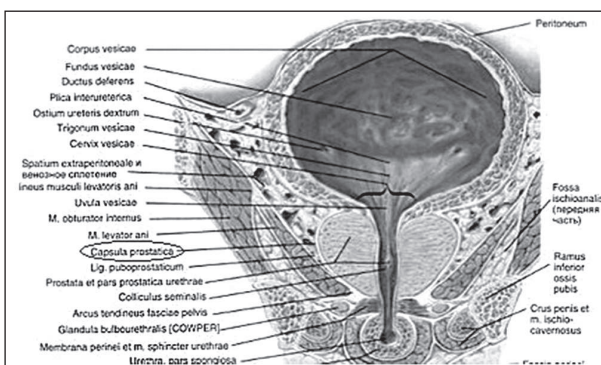


Рисунок 15 – Схематичне зображення навколоміхурових просторів і капсули передміхурової залози.

Власна фасція передпліччя міцно фіксована до променевої і ліктьової кісток. В місцях проходження артерій вона потовщується і утворює смужки, які описав М. І. Пирогов [24].

#### Capsula prostatica Пирогова – Рейтца

Передньоверхня поверхня передміхурової залози прилягає до лобка від якого її відділяє тонкий шар пухкої клітковини. Оперативні доступи, за Пироговим, до бічних просторів малого тазу потрібно виконувати через передню черевну стінку, позаочеревинно, паралельно бічному відділу пахвинної зв'язки [4].

Капсула передміхурової залози (рис. 15) обмежена спереду лобковим симфізом, покритим передміхуровою фасцією, з боків – сагітальними пластинками вісцеральної фасції, зверху – парієтальним листком очеревини, знизу – промежиною, ззаду

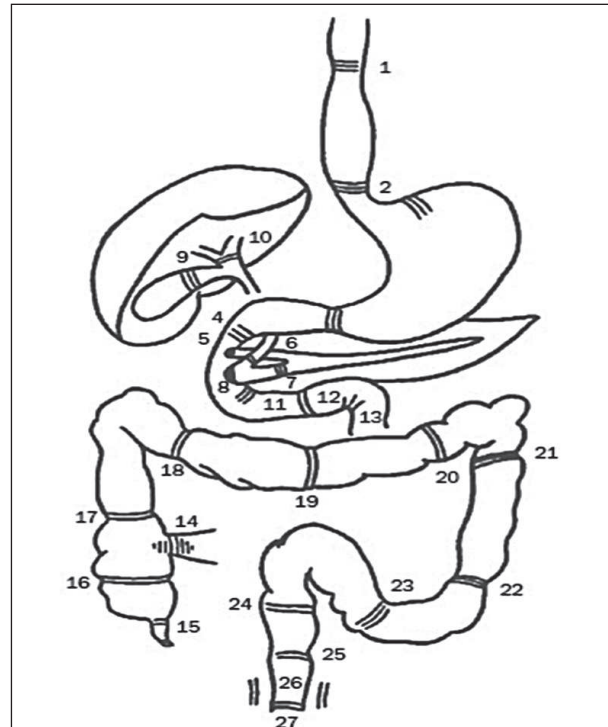


Рисунок 16 – Схематичне зображення травної системи і позначеними ділянками розташування звужень, заслінок та сфінктерів. Позначення: 24 – Сфінктер О'Берна-Пирогова-Мут'є.

– очеревино-промежинним апоневрозом [18, 26]. Капсула заповнена рихлою клітковиною, в якій у розташовуються сечовий міхур, кінцевий відділ сечоводів, передміхурова залоза, і сім'явидні протоки, навколо яких добре розвинуті венозні сплетення, які разом з навколосечівниковим венозним сплетенням та міжзалозистими венами забезпечують три шляхи відтоку крові, що у своїх роботах описав проф. О.Ю. Роменський, згадуючи внесок Пирогова [9].

#### Сфінктер О'Берна-Пирогова-Мутье

У шлунково-кишковому тракті описано більше двох десятків сфінктерів та заслінок. Один із яких описаний Пироговим на **рис. 16** під номером 24.

Сфінктер розташований у місці переходу сигмоподібної кишки у пряму кишку. У місці цього повороту (сигмоїдо-ректальний кут) є складки слизової оболонки і м'язове кільце – це, так званий, сигмо-ректальний сфінктер, що відокремлює пряму кишку від сигмоподібної.

#### Жировий шар Пирогова – Богро

Жировий шар – міжфасціальна пухка клітковина, розташована між поперечною і підочеревиною (фасція Вельпо) фасціями живота [14, 26].

Важливо зазначити, що жировий шар з'являється тільки після другого року життя дитини, а потім наростає, особливо під час статевого дозрівання [9].

Таким чином, пригадавши основні анатомічні утворення в тілі людини, які описав М.І. Пирогов, можна ще раз переконатися у тому, наскільки глибоко він досліджував будову тіла людини, для того, щоб потім надавати висококваліфіковану хірургічну допомогу та навчати майбутніх медиків.

Академік, хірург, міністр охорони здоров'я СРСР Б.В. Петровський на 52 виїзній сесії загальних зборів АМН СРСР (**рис. 17, рис. 18**), яка проходила в жовтні 1984 році у Вінниці виступаючи з трибуни, заявив: *«як би М.І. Пирогов нічого не зробив більше, ніж те, що зробив в анатомії, він вже і тоді би увійшов у історію»* [1].

В своїх роботах М. І. Пирогов одним із перших в 19 столітті підняв питання академічної, лікарської доброчесності в «Анналах Дерптської хірургічної клініки» в 1837 році. Тому він дуже болісно сприйняв звинувачення в плагіаті [8].

Після звинувачення М. І. Пирогова в плагіаті продажним журналістом Булгарініним з подачі докторів Шипулінського та

його тестя – професора Буяльського, які звинуватили М. І. Пирогова в тому, що відкривши свій Анатомічний інститут, він «заразив студентів анатомією». Микола Іванович вимушений був подати заяву про звільнення з посади та написати лист (21.03.1848 рік) генералу Анненкову попечителю медико-хірургічної академії в Санкт-Петербурзі, в якому зазначив: «Гідність наставника, який керує освітою лікарів... така важлива, що кожен із нас повинен... дорожити цією гідністю в тій же, а може навіть в більшій ступені, як взагалі дорожать в суспільстві чесним, шляхетним іменем людини» [3].

На захист Пирогова виступив академік К. М. Бер, який в Санкт-Петербурзьких відомостях Академії наук розвінчав шахрая Булгаріна і назвав праці Пирогова всесвітньо значимими, оригінальними та самостійними. Академія наук створила спеціальну комісію для перевірки звинувачень.

Були детально вивчені кожен штрих та малюнки всіх 12 курсів «Прикладної анатомії» були запрошені видавець Ольхін та художник Мейер, який виконував малюнки з препаратів Пирогова в натуральну величину. Бралися показання свідків у головних лікарів госпіталів, моргів, лікарень, де Пирогов оперував трупи. Ніякого плагіату комісія не знайшла і вимагала суворого покарання журналісту і професорам, які це ініціювали. Міністру Чернишову вдалося вмовити Пирогова залишитись працювати в академії [6, 8].

Вони зайняли почесне місце у фондах найпрестижніших бібліотек Європи та США.

Наукові теоретичні ідеї та практичні розробки М. І. йшли на сторіччя попереду наукової думки того часу. Наприклад, зображення, які в наш час медики і інженери навчилися отримувати за допомогою комп'ютерної та магнітно-резонансної томографії, М. І. Пирогова понад 180 років тому представив в атласі «Ілюстрована ... анатомія розп'ялених...» (**рис. 19, 20, 21**).

До сьогодні праці М.І. Пирогова продовжують дивувати оригінальністю та глибиною думки.

За свою наукову діяльність М.І. Пирогов отримав 4 Демидівські премії Академії наук, з яких 3 за анатомічні праці:

- у 1840 році за «Хірургічну анатомію артеріальних стовбурів і фасцій»;
- у 1844 році за «За повний курс прикладної анатомії з атласом в 34 таблицях»;



Рисунок 17 – Академік Б.В. Петровський.

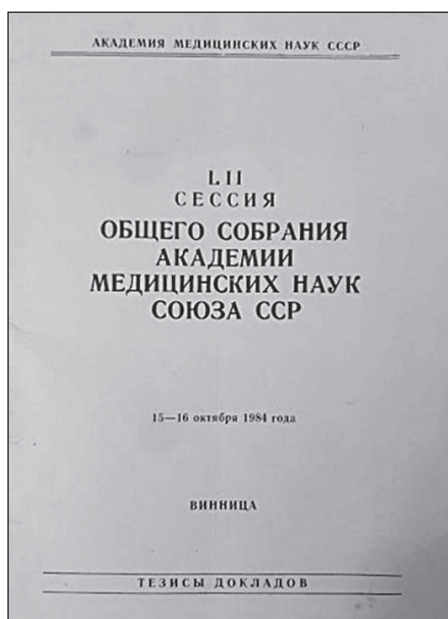


Рисунок 18 – Матеріали загальних зборів АМН СРСР 1984 р.

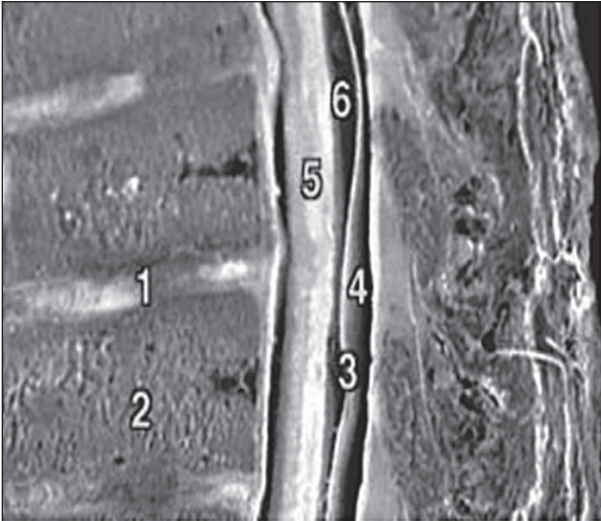


Рисунок 19 – Препарат Пирогова зрізу тіла в сагітальній площині. Позначення: 1 – міжхребцевий диск; 2 – тіло хребця; 3 – тверда спинномозкова оболонка; 4, 6 – суб- та епідуральний простори; 5 – спинний мозок

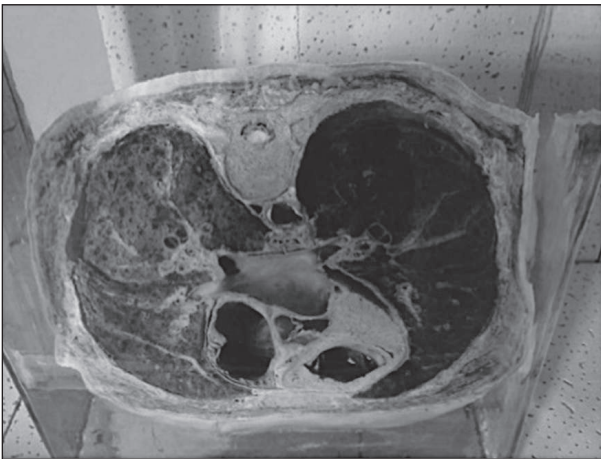

Рисунок 20 – Пироговський «Крижаний» розтин.

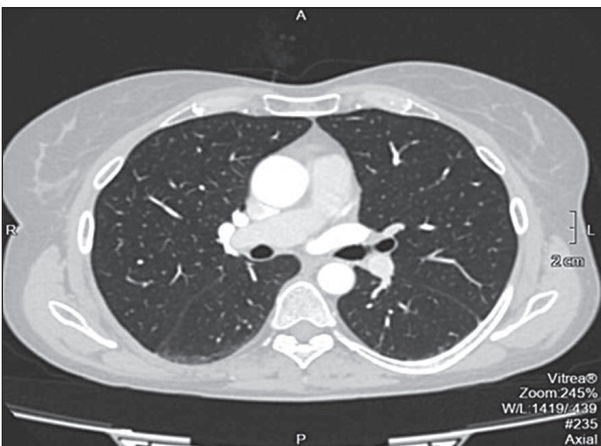


Рисунок 21 – СКТ органів грудної порожнини.

- у 1860 році – за атлас в 4 томах «Ілюстрована топографічна анатомія розпилів, проведених в трьох напрямленнях через заморожене людське тіло» – так звана «Крижана анатомія».

Вони зайняли почесне місце у фондах найпрестижніших бібліотек Європи та США. Наприклад, перлина світової медицини – монографія М.І. Пирогова «Хірургічна анатомія артеріальних стовбурів і

фіброзних фасцій» видана ним в 1837 році німецькою мовою в Дерпті за чотири роки була перевидана як мінімум 10 разів в Німеччині, Франції, Швейцарії, Нідерландах [16, 27, 28]. (за даними міжнародного бібліотечного каталогу [www/worldcat.org](http://www.worldcat.org)). А вихід із друку кольорового анатомічного атласу, який ілюстрував і доповнював написане латинською мовою перетворив його на настільну книгу не тільки для анатомів, але й лікарів-хірургів Європи. Праця М.І. Пирогова була високо оцінена професорами Ф. Шлеммом в Берліні, Й.Ф. Діффенбахом, професором хірургії Геттінгенського університету К. Лангенбеком [16]. З огляду на унікальність та як витвір мистецтва атлас займає почесне місце в фондах найпрестижніших бібліотек Лейпцига, Вєни, Гамбургу, Марбургу, Базеля, Утрехта, Парижу, Чикаго та інших міст [16, 23, 24].

5 грудня 2021 року, виповниться 140 років з дня смерті видатного хірурга і вченого Миколи Івановича Пирогова. В особі Миколи Пирогова доля поєднала три щасливих таланти – анатома, лікаря і педагога.

Навіть після своєї смерті М. І. Пирогов слугує науці. Його тіло було забальзамоване на прохання дружини професором Виводцевим, та помічником Бецом В. О., який приїздив у Вишню, а пізніше очолив кафедру анатомії Київського університету ім. св. Володимира. Завдяки зусиллям науковців, які провели наступні десять ребальзамацій, тіло Пирогова знаходиться в найкращому стані, в порівнянні з подібними забальзамованими тілами відомих історичних постатей в Росії, Китаї, В'єтнамі, КНДР. При чому тіло Пирогова було забальзамоване набагато раніше, ніж перераховані вище (у 1881 р.). Останню, десятую, ребальзамацію його тіла проводили українські вчені у тому числі і Вінницького національного медичного університету ім. М. І. Пирогова в 2018 році. За прекрасно виконану роботу вони були нагороджені військово-медичним товариством орденами та медалями ім. Є. О. Мухіна – учителя Пирогова. На ряду з «китайською» і «російською» в науковому світі цей вид ребальзамації отримав назву «українська ребальзамація» [1].

Н. В. Скліфосовський, українець, учень М. І. Пирогова, у 1897 р. в Москві на відкритті І пам'ятника Пирогову, сказав: « ... народ, имевший своего Пирогова, имеет право гордиться тем ... что начала, внесенные в науку Пироговым, останутся вечным вкладом и не могут быть стерты со скрижалей её» [8].

Пирогов був росіянином за походженням, але давно вийшов за межі своєї національності і став вченим світового рівня, значну частину свого життя провівши в Україні. Це важливо пам'ятати тим, хто бажав перейменувати заклади, які носять ім'я великого вченого, винести тіло Пирогова із склепу та поховати пам'ять про нього.

## Література

1. Kovalenko VO, Huminskyi Yul, Tykholaz VO. Tradytii kafedry anatomii liudyny Vinnytskoho natsionalnoho medychnoho universytetu u vykhovanni maibutnikh likariv na pratsiakh M. I. Pyrohova. Materialy naukovy-praktychnoi konferentsii Rol Natsionalnoho muzeiu sadyby M I Pyrohova u formuvanni zahalnoosvitnoho ta medychnoho prostoru Ukrainy; Vinnytsya. Vinnytsya: VNMU; 2020. s. 120-7. [in Ukrainian].
2. Kish F. Topohrafycheskaia anatomia. Monohrafia. Budapest: Akademiai Kiado; 1962. 258 s. [in Russian].
3. Aleksuk AN, redactor. Pyrokov MI, Izbranniiie pedahohicheskye sochineniia. Moskva: Pedahohyka; 1985. 496 s. [in Russian].
4. Kovanov VV. Operatyvnaia khirurgiia y topohrafycheskaia anatomia. Uchbovyi posibnyk. Moskva: Medytyna; 1978. 416 s. [in Russian].
5. Shevchenko LV. Entsiklopediia istoriia Ukrainy u 10 tomakh. Tom 8. Kyiv: Naukova dumka; 2011. 520 s. [in Ukrainian].
6. Tiurykov AD, redactor. Pyrokov NY. Voprosy zhyzny: Dnevnyk staroho vracha. Donetsk; 2009. 428 s. [in Russian].
7. Sukhomlynska OV, redactor. Ukrainska pedahohika v personaliiakh – XIX stolittia. Tom. 1. Kyiv: Lybid; 2005; 1176 s. [in Ukrainian].
8. Brezhnev AP. Pyrokov. Moskva: Mol. Hvardiia; 1990. 478 s. [in Russian].
9. Isaakov YuV, Lopukhin YuM. Operatyvnaia khirurgiia s topohrafycheskoi anatomiiei detskoho vozrasta. M.: Medytyna; 1977. 624 s. [in Russian].
10. Vashchenko A. Dosiahnennia ta zdobutky Pyrohova. [Internet] 2009. Dostupno: <https://sites.google.com/site/persijukraienskijhirurg/dosagnenna>.
11. Kaliu PY. N.Y. Pyrokov y anatomo-fyziologicheskoe napravleniye v khirurgii. Moskva; 1959. 101 s. [in Russian].
12. Telichkin I. Nikolay Ivanovich Pirogov (1810–1881) and Bernard von Langenbeck (1810–1887). Similarities on the anniversary of their 200th birthday. J Med Biogr. 2015;23:145–151. DOI: 10.1177/096777201350682.
13. Stepanov Vla. Henialnist i ratsionalnist diialnosti M.I. Pyrohova. Visnyk morfologii. 2004;10(1):24. [in Ukrainian].
14. Samusev RP, Honcharov NY. Eponymy v morfologii. Moskva: Medytyna; 1989. 352 s. [in Russian].
15. Petrovskiy BV, redactor. Entsiklopedicheskyi slovar medytynskikh terminov. Tom 2. Moskva; 1983. 448 s. [in Russian].
16. Boiahina OD, Fedko KO, Zinoviev IE, Zikrach VS. Anatomia limfoepitealnogo kiitsia [Internet]. Kharkiv: KhNMU; 2014. Dostupno: <http://repo.knmu.edu.ua>. [in Ukrainian].
17. Bayrov HA, Kushch NL. Povrezhdeniia orhanov briushnoi polosty y zabriushynnoho prostranstva u detei. Kyiv: Zdorovya; 1975. 144 s. [in Russian].
18. Bilash SM, Pronina OM, Pyroh-Zakaznykova AV, Koptev MM. Topohrafichna anatomia ta operatyvna khirurgiia dilianok i orhaniv popereku, zaocherevynnoho prostoru, tazu i kintsivok. Navchalno-metodychnyi posibnyk dlia studentiv 3 kursu medychnoho fakultetu. Poltava: Kopir-servis; 2016. 105 s. [in Ukrainian].
19. Nedorizaniuk EM, Kovalenko VA, Smolskyi LP. Myshechnaia sistema chieloveka. Vinnytsia: MZ USSR; 1991. 72 s. [in Russian].
20. Nedorizaniuk OM, Tarasiuk VS, Kompanets VS, Kovalenko VO, Smolskyi LP. Anatomia shchelepno-lytsovoho viddilu holovy liudyny: uchbovyi posibnyk. Kyiv: Zdorovia; 1993. 115 s. [in Ukrainian].
21. Bylash SM, Pronina EN, Pyroh-Zakaznykova AV, Bilych AM. Operatyvnaia khirurgiia y topohrafycheskaia anatomia modul 1 [Internet]. Poltava: FOP-Myron IA; 2016; 160 s. Dostupno: <http://elib.umsa.edu.ua/bitstream/umsa/5023/1/metodmodule1ukr.pdf>. [in Ukrainian].
22. Jamrozik T, Wender M. Anatomia topograficzna miejsc podwazywania tetnicy jezykowej; trójkatów Pirogowa i Beclarda. Folia Morphol (Warsz). 1952;3(1):51–62.
23. Shymanovskiy Yu. Pyrokov N.Y. Khirurgicheskaia anatomia arteryalnykh stvolov y fibroznykh fastsyi. Leipzig und Heidelberg: C.F Winter's Verlagshandlung; 1861. 160 s. [in Russian].
24. Pirogov NI. Anatomia chirurgica truncorum arteriarum nec non fibrosiarum fasciarum. Dorpat; 1837. 50 p.
25. Pirogov NI. Nikolai Ivanovich Pirogov ob evreiaĭkh i evreistviĭ [Internet]. Google Books: Tip. Petra Leskauera; 1899 [cited 2021 Sep 30]. Available from: [https://books.google.com.ua/books?id=hcaUHAACAIAJ&dq=inauth+or:%22Nikola%C4%AD+Ivanovich+Pirogov%22&hl=uk&sa=X&redir\\_esc=y](https://books.google.com.ua/books?id=hcaUHAACAIAJ&dq=inauth+or:%22Nikola%C4%AD+Ivanovich+Pirogov%22&hl=uk&sa=X&redir_esc=y).
26. Joshi R, Duong H. Anatomy, Abdomen and Pelvis, Scarpa Fascia [Internet]. Treasure Island (FL): StatPearls Publishing; 2021. Available from: <https://www.ncbi.nlm.nih.gov/books/NBK553137/>.
27. Berger E. The unspoken history of medicine in Russia. American Journal of Medical Genetics. 2017;173:16–41. DOI: 10.13140/RG/2/2/26551/68003.
28. Hendriks IF, Bovill JG, Luijt PA, Hogendoorn PC. Nikolay Ivanovich Pirogov (1810–1881): A pioneering Russian surgeon and medical scientist. Journal of medical biography. 2018;26(1):10–22.

## СУЧАСНІ АСПЕКТИ ВКЛАДУ М.І. ПИРОГОВА В РОЗВИТОК СУСПІЛЬСТВА, ПЕДАГОГІКИ, МЕДИЦИНИ ТА АНАТОМІЇ ЛЮДИНИ

Коваленко В. О., Гумінський Ю. Й., Тихолаз В. О., Коваленко Т. П., Коваленко С. В., Кондор Ю. Ю

**Резюме.** Микола Іванович Пирогов – видатний діяч науки та медицини не тільки на території тогочасної Російської імперії, а й світу. Вклад М. І. Пирогова у розвиток медицини XIX століття, особливо клінічної анатомії та хірургії, не викликає сумнівів. Але тільки менша частина його анатомічних термінів під назвою епоніми Пирогова є в енциклопедичних медичних та епонімічних морфологічних словниках. У статті детально висвітлені морфологічні структури описані у своїх працях. Загалом М. І. Пироговим було внесено близько трьох десятків анатомо-хірургічних та санітарно-медичних термінів, тільки «Короткий перелік найважливіших відкриттів», виставлений в музеї кафедри анатомії людини Вінницького національного медичного університету ім. М. І. Пирогова. Також надається прилад боротьби видатного вченого за академічну доброчесність з невіглаством тогочасної науки, а також як він підкреслював важливість анатомії у становленні майбутнього лікаря. Висвітлено сучасні аспекти вкладу талановитого лікаря, анатома, хірурга Миколи Івановича Пирогова у розвитку суспільства, медицини і педагогіки. Підкреслено роль українських вчених у проведенні десятої ревальзації тіла М.І. Пирогова, що увійшло в історію під назвою «українська ревальзація». Своїми ідеями він заклав основи військово-польової хірургії, яка є одним із напрямів хірургії, що вивчає патогенез, клініку, методи діагностики бойових травм, а також організацію хірургічної допомоги і етапного лікування. Це використовується і нині при наданні медичної допомоги нашим захисникам України. Чому ми в Україні постійно надаємо шану М.І. Пирогову, який народився в Москві? Тому що цей всесвітньо відомий науковець належить Україні так само, як і Росії. Останні 25 років свого життя він пропрацював в Україні, з них майже 20 років у садибі Вишня, поблизу Вінниці.

**Ключові слова:** Анатомія людини по Пирогову, академічна доброчесність, освіта медиків, епоніми Пирогова, Українська ревальзація.

### MODERN ASPECTS OF THE CONTRIBUTION OF M.I. PIROGOV IN THE DEVELOPMENT OF SOCIETY, PEDAGOGY, MEDICINE, AND HUMAN ANATOMY

Kovalenko V. O., Huminsky Yu. Yo., Tykholaz V. O., Kovalenko T. P., Kovalenko S. V., Kondor Yu. Yu.

**Abstract.** Nikolai Ivanovich Pirogov – a prominent figure in science and medicine, not only at the time of the modern Russian Empire, but also the world. N.I. Pirogov's contribution to the development of medicine of the XIX century, features of clinical anatomy and surgery, do not take into account doubts. But only a small part of his anatomical terms called Pirogov's eponyms are in encyclopedic medical and eponymous morphological dictionaries. The morphological structures described in their work are covered in detail in the articles. In total, N.I. Pirogov had secretly about three dozen anatomical-surgical and sanitary-medical terms, only "Short list of the most important discoveries", reproduction in the museums of the Department of Human Anatomy of Vinnytsia National Medical University. N.I. Pirogov. It also provides a tool to combat an outstanding beginning for academic volunteering with the ignorance of such modern science, as well as how it emphasized important anatomies in the states of the future program. Modern aspects of the contribution of talented treatment, anatomists, surgeon Nikolai Ivanovich Pirogov in the development of society, medicine and pedagogy are highlighted. The role of Ukrainian scientists in carrying out the tenth re-embalming of the body of N.I. Pirogov, which went down in history as "Ukrainian rebalancing". With his ideas he laid the foundations of military field surgery, which is one of the areas of surgery that studies the pathogenesis, clinic, methods of diagnosing combat injuries, as well as the organization of surgical care and treatment stages. This is possible and nothing when providing medical care to our defenders of Ukraine. Why do we in Ukraine remain honored by M.I. Pirogov, who was born in Moscow? Therefore, this world-famous scientist belongs to Ukraine as well as Russia. For the last 25 years of his life he worked in Ukraine, including about 20 years in the Vyshnya estate near Vinnytsia.

**Key words:** Human anatomy by Pirogov, academic integrity, medical education, eponyms Pirogov, Ukrainian re-embalming.

#### ORCID кожного автора та їх внесок до статті:

Kovalenko V. O.: 0000-0002-8743-747X<sup>ABD</sup>

Guminsky Yu. I.: 0000-0002-8688-9829<sup>EA</sup>

Tykholaz V. O.: 0000-0002-9650-9834<sup>FA</sup>

Kovalenko T. P.: 0000-0003-1398-2907<sup>DB</sup>

Kovalenko S. V.: 0000-0002-0810-9110<sup>DB</sup>

Kondor Yu. Yu.: 0000-0002-6737-6892<sup>ABE</sup>

#### Конфлікт інтересів:

Автори заявляють про відсутність конфлікту інтересів.

Адреса для кореспонденції

Кондор Юрій Юрійович

Вінницький національний медичний університет ім. М. І. Пирогова

Адреса: Україна, 21000, м. Вінниця, вул. Пирогова 56.

Тел.: +380995623677

E-mail: Kondorgeorg@gmail.com

А – концепція роботи та дизайн, В – збір та аналіз даних, С – відповідальність за статичний аналіз, D – написання статті, Е – критичний огляд, F – остаточне затвердження статті.

Рецензент – проф. Білаш С. М.

Стаття надійшла 10.02.2021 року

Стаття прийнята до друку 16.08.2021 року