УДК 616.8-021

© О. В.ТКАЧЕНКО, У. М.МАРТИНЮК, 2014

О. В.Ткаченко, У. М.Мартинюк

ОКРЕМІ КЛІНІКО-НЕЙРОПСИХОЛОГІЧНІ ХАРАКТЕРИСТИКИ ТРИВОЖНОСТІ І ДЕПРЕСІЇ В ГОСТРОМУ ПЕРІОДІ ЗАКРИТОЇ ЧЕРЕПНО-МОЗКОВОЇ ТРАВМИ У ПАЦІЄНТІВ З ПЕРЕЛОМАМИ КІСТОК ЩЕЛЕПНО-ЛИЦЕВОЇ ДІЛЯНКИ

Національна медична академія післядипломної освіти імені П. Л. Шупика,
Київська міська клінічна лікарня №12

Мета. Вивчення клініко-нейропсихологічних характеристик тривожності і депресії в гострому періоді закритої черепно-мозкової травми у пацієнтів з переломом кісток щелепно-лицевої ділянки.

Матеріал та методи. Нами проведено обстеження 30 пацієнтів молодого та середнього віку з поєднаною краніо-фаціальною травмою (в її гострий період), які перебували на обстеженні та лікуванні в щелепно-лицевих відділеннях КМКЛ №12. Середній вік пацієнтів становив 27,3±7,6 років. Серед обстежених переважали чоловіки (4:1). Усім пацієнтам проводили обстеження, яке включало детальне дослідження неврологічного статусу, нейропсихологічні тести на тривожність (опитувальник Спілбергера для визначення ситуаційної та особистісної тривожності) та депресію (опитувальник депресії Бека), рентгенографічне дослідження кісток черепа та лицевого скелету, КТ головного мозку.

Результати. У обстеженого контингенту в 63,3% мали місце переломи нижньої щелепи, у 16,7% - верхньої щелепи. У всіх пацієнтів був біль в ділянці перелому у 73,3%, загальна слабкість, у 63,3% головний біль. При детальному неврологічному обстеженні у більшості пацієнтів були виявлені координаторні розлади та рефлекси орального автоматизму. Встановлено, що у пацієнтів із закритою черепно-мозковою травмою та переломами кісток щелепно-лицевої ділянки зростав рівень тривожності, переважно ситуаційної у порівнянні з особистісною, депресивні розлади в гострому періоді не спостерігались.

Висновки. Виявлено, що рівень особистісної та ситуаційної тривожності у пацієнтів із закритою черепно-мозковою травмою та переломом кісток щелепно-лицевої ділянки є помірними, при цьому рівень ситуаційної тривожності є вищим за особистісну, депресивних розладів не виявлено.

Ключові слова: закрита черепно-мозкова травма, перелом кісток, щелепно-лицьова ділянка, поєднана краніо-фаціальна травма, тривога, депресія.

ВСТУП

Черепно-мозкова травма (ЧМТ) як і досі залишається серед найбільш актуальних медико-соціальних проблем. Травматичні пошкодження черепа та головного мозку складають 30–40% усіх травм і займають провідне місце за показниками летальності серед осіб працездатного віку. За даними

Всесвітньої організації охорони здоров'я, щорічно у світі отримують ЧМТ понад 10 млн. осіб, 250–300 тис із цих випадків завершуються летально [1]. За збитками, які завдаються суспільству, черепно-мозкові травми займають одне з перших місць [2].

У зв'язку з розповсюдженістю, так званої «легкої закритої черепно-мозкової травми» (ЗЧМТ) та наявністю пов'язаних із нею післятравматичних розладів виникає важлива самостійна не лише науково-медична, а й соціально-економічна проблема. Цим обумовлена і доцільність дослідження нейропсихологічних розладів при закритій черепно-мозковій травмі[3].

Попри чисельні дослідження ЗЧМТ, клініко–патогенетичні характеристики поєднаної ЗЧМТ та переломів щелепно-лицевої ділянки потребують уточнень, зокрема ті, що стосуються нейропсихологічних аспектів.

Мета дослідження - вивчення клінічної картини, нейропсихологічних характеристик депресії та тривожності (ситуаційної та особистісної) в гострий період сполученої закритої черепно-мозкової травми пацієнтів з переломом кісток щелепно-лицевої ділянки.

МАТЕРІАЛ ТА МЕТОДИ

Обстежено 30 пацієнтів молодого та середнього віку із сполученням закритої черепно-мозкової травми та перелому кісток щелепно-лицевої ділянки (в гострий період). Усім пацієнтам проводили комплексне неврологічне обстеження, нейропсихологічне дослідження тривожності (ситуаційної та особистісної) та депресії, рентгенографію кісток щелепно-лицевої ділянки та кісток черепа, за показами – КТ головного мозку. При нейропсихологічному обстеженні використовували: опитувальник депресії Бека та опитувальник Спілбергера для визначення ситуаційної та особистісної тривожності.

Усі обстежені пацієнти перебували на лікуванні у щелепно –лицевих відділеннях №1 та №2 Київської міської клінічної лікарні №12. На базі лікарні знаходяться кафедра неврології №2 та кафедра щелепно –лицевої хірургії НМАПО імені П. Л. Шупика. Серед обстежених було 24 (80%) чоловіка та 6 (20%) жінок. Середній вік становив 27,3±7,6 роки.

У обстежених структура переломів щелепно-лицевої ділянки виявилась наступною: перелом нижньої щелепи було виявлено у 63,3% пацієнтів (з одного боку 20%, з обох боків 43,3%), перелом верхньої щелепи – у 16,7%, перелом виличної кістки - у 13,3%, перелом декількох кісто щелепно-лицевої ділянки був у 6,7%.

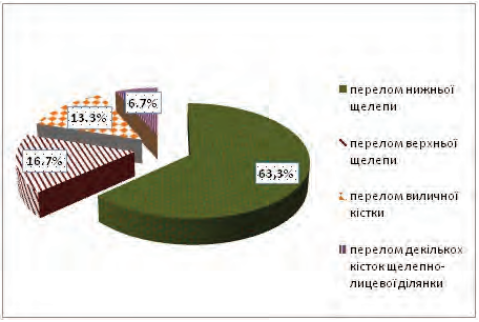

Рис. Структура локалізації переломів кісток щелепно-лицевої ділянки

На час поступлення у всіх пацієнтів були скарги на асиметрію обличчя та біль в ділянці травматичного ушкодження. Загальна слабкість була у 73,3%, головний біль турбував 63,3% пацієнтів, головокружіння – 56,7%, хиткість при ході – 20% , нудота - 16,7% та порушення сну - 16,7% пацієнтів. При вивченні анамнезу про втрату свідомості повідомило лише 56,7% обстежених, ретро- та антероградна амнезія була в 33,3%. Проте, при деталізації скарг, особливостей відчуттів в момент отримання травми та після неї, 83,3% пацієнтів не могли надати відповідну інформацію щодо деталей отримання травми, що могло бути опосередкованим свідченням можливої втрати свідомості.

При аналізі результатів неврологічного обстеження нами було встановлено, що у обстежених нами пацієнтів найбільш частими симптомами були порушення конвергенції - у 90%, горизонтальний дрібнорозмашистий ністагм в крайніх відведеннях - 83,3%, промахування при виконанні пальценосової та колінно-п'яткової проб – у 76,7%, рефлекси орального автоматизму - у 73,3%, ознаки пірамідної недостатності - у 67,7%, хиткість в позі Ромберга - у 63,3% з усіх обстежених пацієнтів. У 86,7% пацієнтів спостерігались розлади больової чутливості на обличчі. Новою інформацією виявились результати дослідження вібраційної чутливості на обличчі, так над зоною перелому зниження вібраційної чутливості спостерігалось в 90% обстежених.

В 1-3 день після отримання травми у 66,7% пацієнтів із закритою черепно-мозковою травмою та переломами кісток щелепно-лицевої ділянки було виявлено підвищення рівня лейкоцитів, при цьому клінічно окреслених ускладнень у обстеженої групи пацієнтів не спостерігалось.

За даними опитувальника Спілбергера середній рівень ситуаційної тривожності в перші 3 дні з часу отримання травми становив 40,3±9,6 балів, тоді як рівень особистої тривожності був 37,7±7,2 бали. Обидва показники відповідають помірному рівню тривожності. У 5 пацієнтів із закритою черепно-мозковою травмою та переломом кісток щелепи рівень ситуаційної тривожності виявився нижчим, ніж рівень особистої тривожності.

За даними опитувальника депресії Бека, середній рівень депресії становив 8,7±4,2 бали, що свідчило про відсутність у обстежених депресивних розладів в гострому післятравматичному періоді.

ВИСНОВОК

Виявлено, що рівень особистісної та ситуаційної тривожності у пацієнтів із закритою черепно-мозковою травмою та переломом кісток щелепно-лицевої ділянки є помірними, при цьому рівень ситуаційної тривожності є вищим за особистісну, депресивних розладів не виявлено.

Отримані дані є підґрунтям для подальшого уточнення ролі нейропсихологічних розладів у перебігу післятравматичного періоду при сполученні закритої черепно-мозкової травми та переломі кісток щелепно-лицевої ділянки.

Література

1. Педаченко Є. Г. Черепно-мозкова травма: сучасні принципи невідкладної допомоги: навч. посіб. / Педаченко Є. Г,. Шлапак І. П, Гук А. П., Пилипенко М. М. – К.: ВАРТА, 2007. –312 с.

2. Кондаков Е. Н. Черепно-мозговая травма / Кондаков Е. Н., Кривецкий В.В. – М.: Медицина, 2002.

3. Зозуля І.С. Особливості реабілітації хворих з психоемоційними розладами в динаміці струсу головного мозку / Зозуля І.С., Бондар Т.С. // Укр. мед. часопис. – 2005. - № 3 (47). – С. 57–59.

Е. В.Ткаченко, У. М.Мартынюк

Отдельные клинико–нейропсихологические характеристики тревожности и депрессии в остром периоде закрытой черепно-мозговой травмы у пациентов с переломами костей челюстно–лицевой области

Национальная медицинская академия последипломного образования имени П. Л. Шупика,
Киевская городская клиническая больница №12

Цель. Изучение клинико-нейропсихологической характеристики острого периода закрытой черепно-мозговой травмы у пациентов с переломами костей челюстно–лицевой области.

Материал и методы. Нами было обследовано 30 пациентов молодого и среднего возраста с сочетанной кранио-фациальной травмой (в острый период), которые были на обследовании и лечении в челюстно-лицевых отделениях КГКБ№ 12. Средний возраст пациентов составил 27,3±7,6 лет. Среди обследованных большинство составляли мужчины (4:1). Всем пациентам проводили обследование, которое включало тщательное исследование неврологического статуса, нейропсихологические тесты на тревожности (опросник Спилбергера для определения ситуативной и личностной тревожности) и депрессию (опросник депрессии Бекка), рентгенографию костей и костей черепа и лицевого скелета, по показаниям - КТ головного мозга.

Результаты. У обследованного контингента в 100% имела место боль в месте перелома, в 73,3% - общая слабость, в 63,3% - головная боль. При тщательном неврологическом исследовании у большинства пациентов имели место координаторные нарушения и рефлексы орального автоматизма. Установлено, что у пациентов с закрытой черепно-мозговой травмой и переломами костей челюстно-лицевой области увеличивался уровень тревожности, в большей мере ситуационной по сравнению з личностной, депрессивных расстройств в остром периоде не отмечалось.

Выводы. Установлено, что уровень личностной и ситуативной тревожности у пациентов с закрытой черепно-мозговой травмой и переломами костей челюстно-лицевой области был умеренным, при этом уровень ситуативной тревожности выше личностной, депрессивных расстройств не выявлено.

Ключевые слова: закрытая черепно - мозговая травма, перелом костей челюстно - лицевой области, сочетаная кранио - фациальная травма, тревога, депрессия.

Ye.V. Tkachenko, U. M. Martynyuk

Clinical and Neuropsychological Characteristics of Anxiety and Depression at the Acute Stage of Closed Head Injuries in Patients with Maxillofacial Fractures

Shupyk National medical academy of postgraduate education, Kyiv City Clinical Hospital № 12

Aim. Studying the clinical and neuropsychological characteristics of anxiety and depression at the acute stage of closed-head injuries in patients with maxillofacial fractures.

Methods and subjects. 30 young and middle-aged patients, aged 27.3±7,6, with combined craniofacial trauma (at the acute stage) were clinical trial subjects at the Maxillofacial Department of Kyiv City Clinical Hospital No.12. The ratio of men and women was 4:1. All the patients underwent a comprehensive examination, including the detailed study of the neurologic status, neurological testing of anxiety (Spielberger's Test Anxiety Inventory) and depression (Beck Depression Inventory), radiography of facial and skull bones, CT of the brain.

Results. The examinees were found to have pain in the area of the fracture (100%), weakness (73.3 %) and headache (63.3 %). When being examined most of the patients presented coordinative disorders and oral automatism reflexes. The patients with closed-head injuries and maxillofacial fractures were detected to have the increased anxiety level, the level of situational anxiety was higher than that of the personal one, no depressive disorders were observed.

Conclusions. The level of situational and personal anxiety in the patients with closed-head injuries and maxillofacial fractures was found to be moderate, the level of situational anxiety was higher than that of the personal one, no depressive disorders were detected.

Keywords: closed-head injury, maxillofacial fracture, combined craniofacial trauma, anxiety, depression.

Відомості про авторів:

Ткаченко Олена Василівна - д.мед.н., професор, зав. кафедри неврології №2 НМАПО імені П.Л. Шупика. Адреса: Київ, вул. Підвисоцького, 4-а, тел.: (044) 528-37-21.