

Summary

FEATURES OF MANDIBLE GROWTH TYPE IN PATIENTS DWELLING IN NORTHERN AND CENTRAL REGIONS OF UKRAINE WITH CLASS II MALOCCLUSION

Galych L.V., Kuroedova V.D., Galych L.B.

Keywords: Class II anomalies by Engle, type of growth, mandible, orthopantomography, northern and central regions of Ukraine.

Prognosis of the mandible development is of great theoretical and clinical significance for determining the proper time to start orthodontic correction of sagittal malocclusions, to make up the plan of treatment, to choose better techniques, and to prognosticate its outcomes. The aim of the research is to compare the mandible development in patients dwelling in northern and central regions of Ukraine with malocclusions II class by E. Angle. 76 patients with delayed mixed dentition were subjected to orthopantomography to determine the type of mandible growth. The study of mandible growth in the patients dwelling in the northern regions of Ukraine who have abnormalities class II by E. Angle has shown the neutral type of mandible growth is detected in 36.84% of the patients that is twice as more as in the patients from the central region. The identical pattern is observed when comparing data that horizontal and vertical type of mandible growth (19.74% i 18.42%, respectively). Conversely, only 25% of the patients are diagnosed to have combined type of mandible growth that is a twofold decrease than in the group of Poltava patients. Thus, the patients from Sumy and Poltava regions with malocclusions II class by E. Angle show different types of mandible growth.

УДК 616.314-76-77-073.7

Коробейнікова Ю.Л.

ВИКОРИСТАННЯ КОНУСНО-ПРОМЕНЕВОЇ КОМП'ЮТЕРНОЇ ТОМОГРАФІЇ В ОРТОПЕДИЧНІЙ СТОМАТОЛОГІЇ

ВДНЗУ «Українська медична стоматологічна академія»

Рентгенологічне дослідження є провідним методом діагностики у стоматологічній практиці. Без його застосування важко уявити розпізнавання і лікування різних захворювань органів щелепно-лицьової ділянки. Враховуючи переваги конусно-променевої комп'ютерної томографії, зокрема, низьке променеве навантаження та високу деталізацію отриманих зображень, можна прогнозувати, що в майбутньому саме цей метод обстеження стане стандартом у стоматології.

Ключові слова: рентгенологія, діагностика, методи обстеження, сучасне дослідження, комп'ютерна томографія.

Робота є фрагментом комплексної ініціативної теми кафедри пропедевтики ортопедичної стоматології Вищого державного навчального закладу України "Українська медична стоматологічна академія": "Удосконалення ортопедичних методів профілактики та лікування вторинної адентії, патологічної стертості, уражень тканин пародонту та захворювань СНЩС у дорослих на тлі загально соматичної патології" (державний реєстраційний № 0111U004872).

Вступ

У сучасній стоматології значення рентгенологічного методу дослідження неухильно зростає. Цьому сприяв прогрес у розвитку комп'ютерної техніки.

Вибір оптимального методу лікування стоматологічних захворювань залежить від правильної постановки діагнозу, який базується на обізнаності в проблемі і використанні додаткових методів дослідження. У зв'язку з цим рання діагностика захворювань і пошкоджень зубощелепної системи, об'єктивна оцінка результатів лікування в найближчих та віддалених періодах є актуальною проблемою в ортопедичній стоматології [1, 4, 5].

Впровадження сучасного комплексного підходу в наданні стоматологічної допомоги обумовлює лікаря-стоматолога більш вимогливо ставитися до додаткових методів обстеження. Методика ортопантограмного дослідження увійшла в повсякденну практику як обов'язковий етап проведення якісної первинної діагностики, а сучасні цифрові ортопантографи з різноманітними спеціальними діагностичними програмами дають можливість значно мінімізувати

променеве навантаження на пацієнта [2, 9].

Але навіть цей високоінформативний метод обстеження стоматологічних пацієнтів не завжди дозволяє отримати весь необхідний обсяг діагностичної інформації. Ортопантограма є площинним рентгенологічним зображенням об'ємного об'єкта і не дає можливості зробити об'єктивну оцінку розташування досліджуваних об'єктів у просторі. Найчастіше лікарю-стоматологу необхідно мати тривимірне уявлення про досліджувану ділянку [6, 8].

Єдиною методикою на сьогоднішній день, яка дає можливість отримати тривимірне зображення досліджуваної області з мінімальним опроміненням, є конусно-променева комп'ютерна томографія (КПКТ) [3, 7].

Мета

Обґрунтувати можливості використання конусно-променевої комп'ютерної томографії в ортопедичній стоматології на підставі аналізу досліджень, виконаних на 3-D конусно-променевому комп'ютерному томографі та оброблених за допомогою комп'ютерних програм.

Завдання

На підставі використання КПКТ дослідити

стан скронево-нижньощелепного суглоба (СНЩС), дати оцінку стану протезного ложа та опорних зубів, оцінити результати використання конструкцій на етапах ортопедичного лікування.

Матеріали та методи

Методом дослідження стало використання конусно-променевої комп'ютерної томографії зробленої на томографі фірми PICASSO, (Vatech Южна Корея).

Було досліджено 80 пацієнтів, які звернулися із відповідними скаргами до лікаря ортопеда.

Для проведення дослідження здійснювали конусно-променеве сканування верхньої та нижньої щелеп з товщиною зрізу 0.01 мм. Далі виділяли зони інтересу, для яких робили ретроспективну реконструкцію зображення з метою побудови більш точної і детальної об'ємної моделі. На кожній з досліджуваних томограм було виділено по 4-6 зон обстеження. У програмі тривимірної побудови відтворювалося об'ємне зображення альвеолярного відростка, СНЩС, щелеп в

оклюзії. Це дозволило виявити зміни СНЩС, візуалізувати вогнища резорбції та остеопорозу за формою, розмірами і місцем розташування щодо зубного ряду в тривимірному зображенні, виявити стан ортопедичних конструкцій та опорних зубів.

Результати дослідження

Було обстежено 15 пацієнтів, які звернулися зі скаргами на проблеми в ділянці СНЩС. Використання додаткового рентгенологічного методу обстеження дало змогу виявити асиметрію та визначити зміни в СНЩС в залежності від місць ураження (сагітальна, коронарна, аксіальна площини).

Аналізуючи дослідження кількістю 20 знімків при односторонньому кінцевому дефекті (2 клас за Кенеді), відмічається різниця між положенням головок у відношенні до дна та скату суглобового горбика, також відмічено неоднорідність кісткової структури альвеолярного відростку на стороні з відсутністю зубів

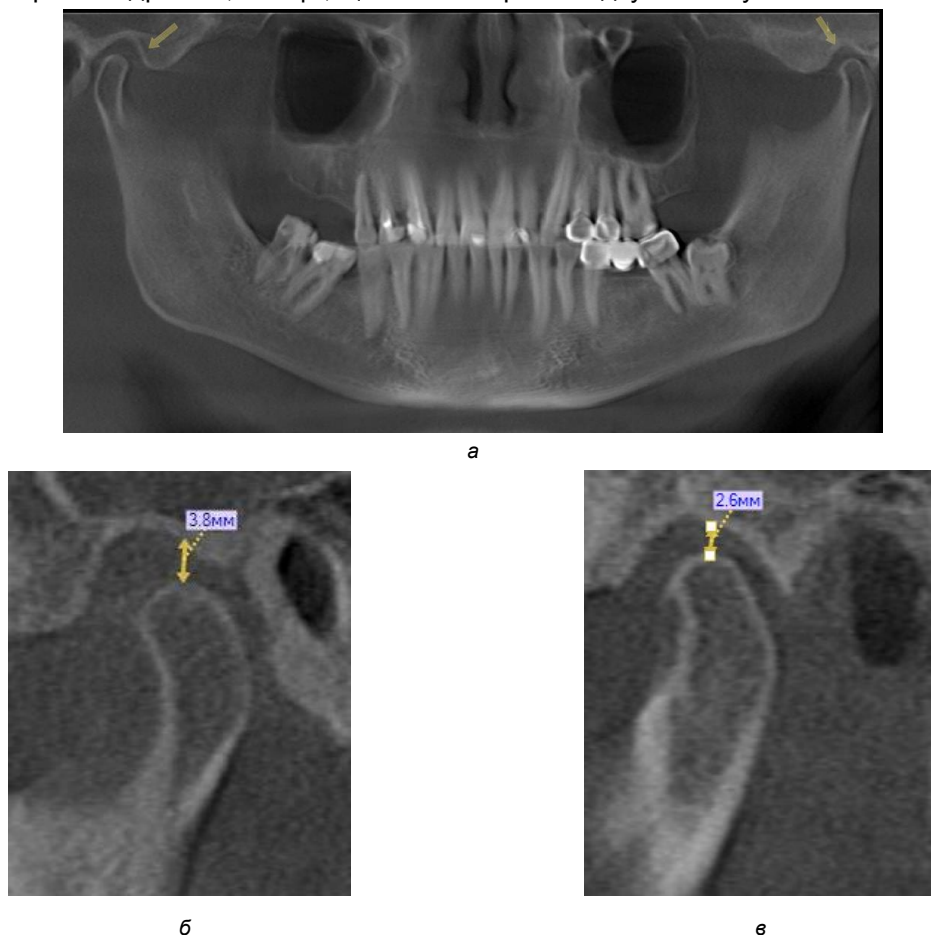


Рис. 1. Ортопантомографічна реконструкція. Асиметрія положення головок нижньої щелепи в суглобових ямках (а). Рентгенологічні зрізи лівого СНЩС (б). Рентгенологічні зрізи правого СНЩС (в).

Вивчаючи 30 томограм, ми змогли проаналізувати стан альвеолярного відростка, ширину та профіль кісткової тканини на різних його ділянках, стан періодонтальної щілини опорних зубів в пришийковій та апікальній зонах, ступінь резор-

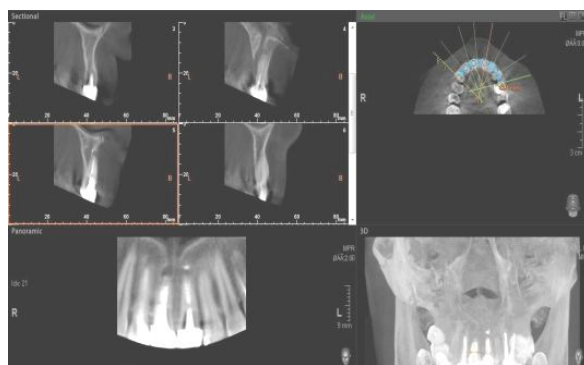
бції кісткової тканини в ділянках опорних зубів, стан кореневого каналу пацієнтів перед постановкою та після протезування штифтовою конструкцією або культьовою вкладкою

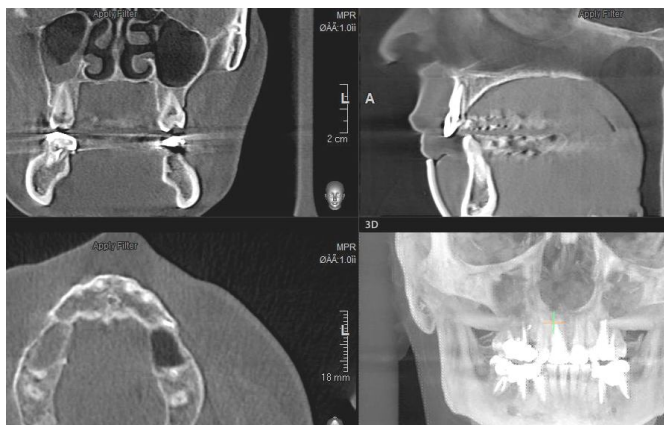

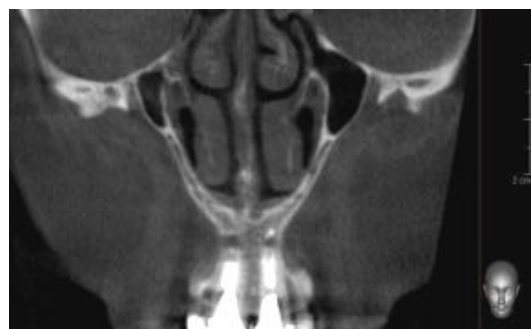
Рис. 2. Фронтальна, сагітальна, аксіальна проекції реконструкції зубощелепної системи.

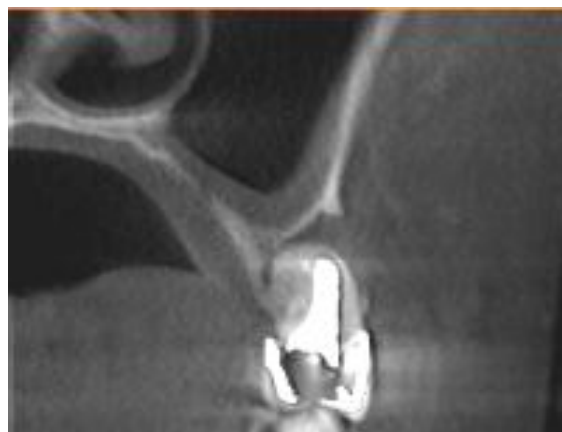

Рис. 3. Сагітальна реконструкція стану опорних зубів.



а



б

Рис. 4. Ортопантомографічна, 3D та фронтальна реконструкції коронково-кореневих вкладок. Крос-секційні зрізи демонструють вогнище запалення центральних різців (а). Фронтальна проекція мультиплінарної реконструкції центральних різців (б).

Було обстежено 35 пацієнтів з різними ортопедичними конструкціями, які мали ускладнення після протезування. Дослідження проводили

оцінюючи клініко-технологічні вимоги, яким мають відповідати ортопедичні конструкції.

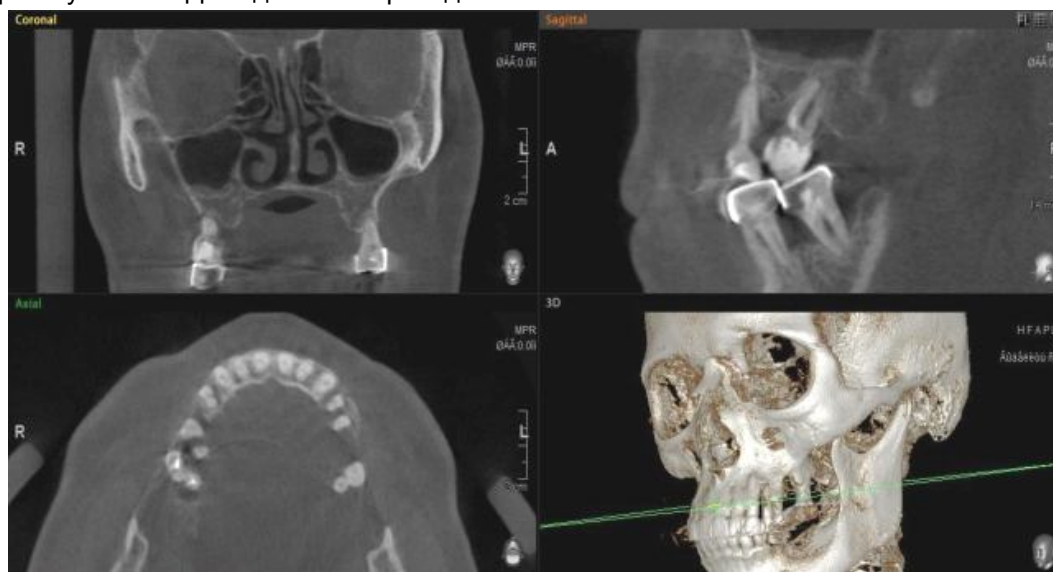


Рис. 5. Мультиплінарна реконструкція стану дистальних зубів, яка дає змогу оцінити стан ортопедичних конструкцій.

Висновок

Результати проведеного дослідження свідчать, що за допомогою КПКТ можна вивчати:

1) СНЩС у трьох проекціях сагітальній, коронарній та фронтальній. Проводити оцінку положення головки нижньої щелепи у суглобовій ямці, точно візуалізувати форму головки нижньої щелепи, крім того на тонких зрізах можна виявити наступне: ерозії, остеофіти, геоди, склероз, анкілоз, звуження суглобової щілини, остеолітичні утворення та зміни, пов'язані з травмою суглоба.

2) Стан протезного ложа: структуру кісткової тканини, тип кісткової тканини, розміри та ширину альвеолярного відростка.

3) Стан опорних зубів, які плануються або вже беруть участь в утриманні ортопедичної конструкції. Вивчаючи опорні зуби, важливим фактором є огляд кореня, стан періодонтальної щілини, наявність та розміри кіст, гранульом, кісто гранулем. Крім того, можна визначити стан зубів у трьох проекціях та в режимі 3D, що дозволить об'єктивно оцінити перспективу їх використання як опору ортопедичної конструкції.

4) Стан кореня до та після протезування

штифтовою конструкцією або культьовою вкладкою, відповідність наявних ортопедичних конструкцій клініко-технологічним вимогам.

Література

1. Аболмасов, Н.Г. Замещение дефектов зубов и зубных рядов несъемными протезами / Н.Г. Аболмасов, Н.Н. Аболмасов, В.А. Бычков, В.Р. Шамшурина. — Смоленск, 1995. — 175 с.
2. Терновой С.К. Компьютерная томография / С.К.Терновой, А.Б.Абдураимов, И.С.Федотенко. — М. : «ГЕОТАР-Медиа», 2008. — 175 с.
3. Каменецкий М.С. Промежуточная диагностика в стоматологии / [М.С. Каменецкий, М.Б. Первак, Л.И. Косарева та ін.]. — Донецьк : вид-во «Ноулідж», 2010. — 141 с.
4. Васильев А.Ю. Лучевая диагностика в стоматологии / А.Ю. Васильев. — М. : ГЕОТАР-Медиа, 2010. — 288 с.
5. Куц П.В. Сучасні аспекти рентгенології в стоматології / [П.В. Куц, В.П. Неспрядько, М.М. Ургин та ін.] — Рентгенографія, 2011. — С.64-69.
6. Рабухина Н.А. Рентген диагностика в стоматологии / Н.А. Рабухина, А.П. Аржанцев. — М. : ООО «Медицинское информационное агентство», 1999. — 452 с.
7. Линденбратен Л.Д. Медицинская радиология (основы лучевой диагностики и лучевой терапии) / Л.Д. Линденбратен, И.П. Королюк. — М. : Медицина, 2000. — 672 с.
8. Radiation doses during panoramic zonography, linear tomography and plain film radiography of maxillo-facial skeleton / P. Pauku, J. Gothlin, S. Totterman [et al.] // Eur. J. Radiol. — 1983. — V.3, №3. — P.239-241.
9. Bergstedt H. Zonarc: a new unit for X-raytomography of the skull and cervical spine / H. Bergstedt, M. Heverling // Electromedica. — 1985. — V.53, №4. — P.168-173.

Реферат

ИСПОЛЬЗОВАНИЕ КОНУСНОЙ-ЛУЧЕВОЙ КОМПЬЮТЕРНОЙ ТОМОГРАФИИ В ОРТОПЕДИЧЕСКОЙ СТОМАТОЛОГИИ

Коробейникова Ю.Л.

Ключевые слова: рентгенология, диагностика, методы обследования, современное исследование, компьютерная томография

Рентгенологическое исследование является ведущим методом диагностики в стоматологической практике. Без его применения трудно представить распознавание и лечение различных заболеваний органов челюстно-лицевой области. Учитывая преимущества конусно-лучевой компьютерной томографии, в частности, низкую лучевую нагрузку и высокую детализацию полученных изображений, можно прогнозировать, что в будущем именно этот метод обследования станет стандартом в стоматологии.

Summary

APPLICATION OF CONE-BEAM COMPUTED TOMOGRAPHY IN PROSTHETIC DENTISTRY

Korobeinikova Yu. L.

Key words: diagnosis, orthopantomography, cone-beam computed tomography, temporo-mandibular joint (TMJ).

X-ray examination is the leading method of diagnosis in dental practice. X-ray techniques enable to recognize various diseases of the maxillofacial area. The latest OTP equipments supplied with various diagnostics software are very helpful in exact obtain 3D image of particular areas with minimal X-ray dose exposure. This technique contributes much to the estimation of the articular head position in the glenoid cavity and helps to visualize the shape of the mandibular head.