

DOI 10.31718/2077-1096.20.1.29

УДК 615.272.2:615.225.2:616.63:547.551.4

Матвійчук О.П., Єрьоменко Р.Ф., Матвійчук А.В., Таран А.В., Гладченко О.М.

**ВИВЧЕННЯ ВПЛИВУ 7-N-МЕТИЛБЕНЗИЛ-8-N-БРОМОБЕНЗИЛІДЕНГІДРАЗИНОТЕОФІЛІНУ НА ПРОЦЕСИ ВІЛЬНОРАДИКАЛЬНОГО ОКИСЛЕННЯ ПРИ ГОСТРОМУ ПОШКОДЖЕННІ НИРОК У ЩУРІВ**

Національний фармацевтичний університет, м. Харків

Робота присвячена фармакологічному вивченню сполуки з умовною назвою бенофілін – нового 7,8-дизаміщеного похідного теофіліну. На підставі літературних даних та попередніх досліджень сполук даного класу зроблено висновок щодо перспективності та актуальності дослідження впливу бенофіліну на про-антиоксидантну систему організму в умовах модельної патології. В результаті дослідження антигіпоксичної дії 7,8-дизаміщених теофіліну у щурів на моделі нормобаричної гіпоксії з гіперкапнією (в замкнутому просторі) встановлено, що їх застосування збільшує тривалість життя щурів в закритій камері, що свідчить про покращання метаболічних процесів у дихальному ланцюгу мітохондрій. Враховуючи результати скринінгових досліджень для подальшого вивчення було обрано сполуку-лідера – 7-п-метилбензил-8-п-бромобензиліденаїдразинотеофілін. Мета: оцінити ефективність бенофіліну для фармакологічної корекції вільнорадикальних процесів в умовах експериментального пошкодження нирок у щурів на підставі оцінки виразності пероксидного окиснення ліпідів та антиоксидантного захисту. Матеріали та методи: Матеріалами дослідження були сироватка крові, гомогенат та тканини нирки щурів. Вивчення захисного впливу бенофіліну на функціональний стан нирок проводили на експериментальній моделі ГПН уведенням 50% водного розчину гліцеролу (міоглобінова нефропатія) у щурів. Патогенез даної моделі описаний у методичних рекомендаціях С. Ю. Штриголя, В. М. Лісового, І. А. Зупанця та ін. «Методи експериментального моделювання ураження нирок для фармакологічних досліджень». Вміст продуктів, що реагують з тіобарбітуровою кислотою, визначали спектрофотометрично за реакцією з тіобарбітуровою кислотою. Активність каталази визначали за методом М.А. Корольок та співавт. Активність відновленого глутатіону визначали спектрофотометрично у реакції з реактивом Елмана за методом Beutler E. D. et al. Активність гамма-глутамілтранспептидази в сироватці крові визначали фотометрично за допомогою набору реактивів фірми Filicim. Статистичну обробку результатів виконано із використанням пакету програм STATISTICA 8.0 із розрахунком середнього значення, стандартної похибки середнього довірчого інтервалу ( $p \leq 0,05$ ). Мікроскопічне вивчення мікропрепаратів проводили під мікроскопом Granit. Мікросфотографування зображень здійснювали цифровою відеокамерою Granit DCM 310. Фотознімки обробляли на комп'ютері Pentium 2,4 GHz за допомогою програми Tour View. Результати дослідження: В результаті дослідження встановлено здатність бенофіліну пригнічувати процеси вільнорадикального окислення та підвищувати антиоксидантний захист на моделі гострого пошкодження нирок у щурів, викликаного гліцеролом. Під впливом бенофіліну знижувалась виразність деструкції нефроцитів, покращувалась мікроскопічна картина нирок у всіх щурів. При цьому у 62,5% щурів морфологічно стан нирок був наближений до стану інтактного контролю, а у 37,5% тварин відмічали помітне зниження дистрофічних та дисциркуляторних порушень, проявів запалення, виявлені ознаки регенерації нефроцитів. Висновки: Встановлено здатність бенофіліну пригнічувати процеси вільнорадикального окислення та підвищувати антиоксидантний захист. В ході дослідження встановлено, що бенофілін чинить відновлювальний вплив на морфологію тканин нирок.

Ключові слова. бенофілін, гостре пошкодження нирок, антигіпоксична, нефропротекторна активність, гіпоксія, щури.

Гіпоксія – патологічний процес, що є важливим патогенетичним фактором розвитку різноманітних захворювань людини. Гіпоксію визначають як невідповідність енергопотреби клітини енергопродукції у системі мітохондріального окислювального фосфорилування [3, 12, 22]. Такий стан може обумовлюватися різними чинниками: затримкою дихання, захворюваннями, малим вмістом кисню в атмосфері тощо. Внаслідок кисневого голодування в життєво важливих органах розвиваються незворотні зміни. Найбільш чутливими до гіпоксії є центральна нервова система, м'язи серця, тканини нирок, печінки, мозку та ін. [22].

Наслідками порушення продукції енергії у

гіпоксичній клітині є розлади зовнішнього дихання, кровообігу у легенях, транспортальної функції крові, порушення системного, регіонарного кровообігу та мікроциркуляції [11]. Безпосередньою причиною патологічних станів є зниження надходження кисню у мітохондрії [18]. У результаті розвивається пригнічення мітохондріального окиснення, що призводить до пригнічення фосфорилування і викликає прогресуючий дефіцит АТФ – основного джерела енергії у клітині [11, 22].

Ішемічні зміни в органах і тканинах супроводжуються гіперактивацією вільнорадикальних процесів і порушенням функціонально-структурної цілісності біомембран [17, 24].

Антигіпоксанти чинять нормалізуючий



вплив на енергетичний баланс у клітинах при гіпоксії та ішемії, стабілізують мітохондріальні мембрани, зменшують пригнічення дегідрогеназ циклу Кребса, запобігають відокремленню окиснення та фосфорилування, збільшують продукцію АТФ на одиницю споживаного дефіцитного кисню.

На сьогодні в Україні кількість пацієнтів, яким діагностують гостре пошкодження нирок неухильно збільшується. За останні десять років летальність при ГПН у провідних клініках світу зберігається на рівні 55-75%. Очікується, що кожні 7-10 років кількість хворих з ХХН, яка виникла внаслідок неефективного лікування та прогресування ГНН, збільшуватиметься вдвічі, а кількість пацієнтів, які лікуватимуться за допомогою замінної ниркової терапії зростатиме щороку на 7% [7, 20, 25]. За літературними даними відомо, що введення антиоксидантів має позитивний вплив на розвиток ниркової патології [8, 10, 19, 26]. Це дає підстави вважати, що дослідження в напрямку пошуку речовин з антигіпоксичною активністю для корекції ренальних порушень є актуальним.

За результатами проведеної серії скринінгових досліджень з визначення антигіпоксичної активності низки нових похідних теофіліну нами було встановлено, що більшість досліджуваних сполук збільшували тривалість життя щурів в умовах гострої нормобаричної гіпоксії з гіперкапнією [14, 15].

Отримані результати дають підстави припустити, що збільшення тривалості життя дослідних щурів в умовах гострої нормобаричної гіпоксії під впливом досліджуваних речовин є результатом поліпшення метаболічних процесів та підвищення рівня АТФ у дихальному ланцюгу мітохондрій.

Для підтвердження отриманих результатів нами було проведено дослідження впливу сполуки-лідера – 7-п-метилбензил-8-п-бромобензилденгідрозинтеофіліну (умовна назва бенофілін), яка виявила виразну антигіпоксичну активність на перебіг експериментального ГПН у щурів, індукованого введенням гліцеролу [21]. Основним механізмом у виникненні та прогресуванні даної експериментальної моделі є розвиток ураження за типом crush-синдрому [8, 18, 21, 26]. В результаті стискання скелетних м'язів та гострого некрозу міоцитів відбувається потраплення внутрішньоклітинних речовин в системний кровообіг. Серед пошкоджувальних факторів чільне місце займає міоглобін, накопичення якого у ниркових клубочках призводить до прямого токсичного ураження з подальшою обструкцією каналців, що викликає порушення функції нирок [4, 26]. Важливими чинниками змішаного патогенезу цієї моделі є ішемія нирок, зменшення ниркового кровообігу, активація вазоконстрикторних факторів, а також зростання внутрішньоканальцевого тиску, зумовлене преципітацією міоглобіну і спазмом

аферентної артеріоли. При цьому велике значення мають порушення про-антиоксидантного балансу [13, 21].

### Мета

Оцінити ефективність бенофіліну для фармакологічної корекції вільнорадикальних процесів в умовах експериментального пошкодження нирок у щурів на підставі оцінки виразності пероксидного окиснення ліпідів (ПОЛ) та антиоксидантного захисту (АОЗ).

Робота є фрагментом науково-дослідних програм Національного фармацевтичного університету «Фармакологічне вивчення біологічно активних речовин та лікарських засобів» (номер державної реєстрації 0114 У 000956).

### Матеріали та методи

Міоглобінуричне ГПН викликали одноразовим в/м введенням щурам 50% водного розчину гліцеролу з розрахунку 1 мл на 100 г маси тіла у м'язи задніх лапок одноразово, розділяючи усю дозу порівну між кінцівками [21].

Досліджено антиоксидантний вплив сполуки-лідера за антигіпоксичною активністю серед 20 вперше синтезованих 7,8-дизаміщених похідних теофіліну. Зазначені речовини синтезовані на кафедрі біологічної хімії та лабораторної діагностики Запорізького державного медичного університету під керівництвом д. ф. н., проф. Романенка М. І. Вплив субстанції на функцію нирок у щурів досліджували за умов водного навантаження, яке створювали шляхом в/ш введення питної води кімнатної температури в об'ємі 5 % від маси тіла, після чого збирали сечу протягом 2 год. Тварин виводили з експерименту шляхом декапітації під тіопенталовим (80 мг/кг) наркозом, дотримуючись положень «Європейської конвенції із захисту хребетних тварин, яких використовують в експериментальних та інших наукових цілях» [6].

Щурів було розподілено на 4 групи по 7 тварин: I – інтактний контроль (ІК), II – контрольна патологія (КП) (50% водного розчину гліцеролу в/м), III – тварини, які протягом 3 діб до введення токсиканта одержували досліджувану речовину та IV – тварини, які протягом 3 діб до введення токсиканта одержували канефрон. Досліджувану речовину та канефрон вводили в/ш у вигляді водних розчинів. Тварини групи КП отримували еквівалентну кількість води.

Матеріалами дослідження були сироватка крові, сеча, гомогенат та тканини нирки. У щурів після декапітації проводили забір крові, яку центрифугували при 3000 об/хв. Нирки вилучали одразу після евтаназії та заморожували при -24 С. Після розморожування проводили гомогенізацію тканин у скляному гомогенізаторі під візуальним контролем: 500 мг тканини в 4,5 мл 0,05 М Tris-HCl буфера (pH-7,4).



Антиоксиданту активність оцінювали за рівнем вмісту ТБК-реактивів (ТБК-Р), активністю каталази (КТ) та відновленого глутатіону (ВГ). Вміст ТБК-Р визначали спектрофотометрично за реакцією з тіобарбітуровою кислотою (ТБК), концентрацію якої виражали в мкмоль/г або мкмоль/л [1, 5].

Активність КТ визначали за методом М.А. Королюк та співавт. [9]. Активність ВГ визначали спектрофотометрично у реакції з реактивом Елмана за методом Beutler E. D. et al [2]. Ступінь канальцевої мембранної патології оцінювали за активністю  $\gamma$ -глутамілтранспептидази (ГГТП) – ферменту, який каталізує переміщення  $\gamma$ -глутамілової групи від пептиду або сполук, що містять цю групу, до акцепторного пептиду або амінокислоти, завдяки чому відбувається перенос амінокислот крізь мембрану клітини. Активність ГГТП в сироватці крові визначали фотометрично за допомогою набору реактивів фірми Філісіт [15]. Статистичну обробку результатів виконано із використанням пакету програм STATISTICA 8.0 із розрахунком середнього значення, стандартної похибки середнього довірчого інтервалу ( $p \leq 0,05$ ).

При дослідженні гістоструктури нирок зразки тканин фіксували у 10% розчині формаліну, зневоднювали у спиртах зростаючої міцності, заливали у парафін. Зрізи фарбували гематоксином та еозином [16]. Мікроскопічне вивчення мікропрепаратів проводили під мікроскопом Granum. Мікрофотографування зображень здійснювали цифровою відеокамерою Granum DCM 310. Фотознімки обробляли на комп'ютері Pentium 2,4 GHz за допомогою програми TourView. Морфологічне дослідження структури нирок виконували на базі Центральної науково-дослідної лабораторії (ЦНДЛ) НФаУ за консультативної допомоги с.н.с. ЦНДЛ, канд. біол. наук Лар'яновської Ю. Б.

#### Результати дослідження та їх обговорення

Дослідження впливу бензофіліну на стан процесів ПОЛ та АОЗ продемонструвало, що в гомогенатах нирок щурів з групи КП відбувалася активація процесів ліпопероксидації та пору-

шення функціонування антиоксидантної системи. Про це свідчить підвищення вмісту ТБК-Р майже на 30%, та зменшення активності КТ і вмісту ВГ у гомогенаті нирок на 3% та на 15% відповідно у порівнянні з ІК. Наведені зміни були статистично значущими щодо ІК.

У сироватці крові щурів за екстремальних умов патології внаслідок адаптаційних реакцій вміст продуктів ПОЛ та активність АОЗ порівняно з показниками інтактного контролю знижувалися.

Отже, наведена динаміка показників ТБК-Р, вмісту ВГ та активності КТ свідчить про компенсаторне підвищення інтенсивності процесів ПОЛ та відповідно АОЗ з метою знешкодження продуктів, що утворилися внаслідок токсичного пошкодження нирок, на органічному рівні, а на системному – зниження їх інтенсивності з метою зменшення енерговитрат загальнометаболічних процесів за умови патологічного стану.

Слід зазначити, що ГГТП має високу органоспецифічність щодо ниркової тканини: активність ферменту в епітелії проксимальних ниркових канальців є найвищою в організмі людини, перевищуючи таку в клітинах печінки в 25 разів, а в сироватці крові – в декілька тисяч разів [4]. Нами встановлено, що на тлі гліцеролової інтоксикації відбувається значне пошкодження нефроцитів, про що свідчило статистично значуще зниження активності ГГТП (рис. 1).

За лікувально-профілактичного застосування бензофіліну у гомогенатах нирок тварин зареєстроване зменшення вмісту ТБК-Р на 27% у порівнянні з КП, що відповідало ІК. Вміст ВГ та активність КТ зросли на 22% та 26% відповідно відносно КП. Зазначена динаміка зміни вмісту та активності зазначених ферментів свідчить про компенсаторне підвищення внаслідок активації глутатінової АОЗ в тканинах нирок. Слід зазначити, що у сироватці крові динаміка досліджуваних показників була односпрямованою з такою у групі КП. Доведено, що інтенсивність перебігу вільнорадикальних реакцій у тканинах значною мірою визначається функціонуванням систем антиоксидантного захисту [22].

Таблиця 1

Вплив бензофіліну на стан процесів ПОЛ і АОЗ в сироватці крові та гомогенатах нирок щурів за умов ГТП (n=6-9)

Показники	Групи тварин		
	ІК	КП	Бензофілін, 35 мг/кг
у сироватці крові			
ТБК-Р, мкмоль/л	0,60±0,11	0,48±0,12	0,31±0,05
Активність каталази, мкмоль/(хв*п)	22,82±1,45	19,07±0,97*	17,23±1,62*
у гомогенаті нирок			
ТБК-Р, мкмоль/г	179,91±13,31	233,27±9,08	170,71±9,13
ВГ, мкмоль/г	2,68±0,04	2,30±0,04*	2,9±0,05/**
Активність каталази, мкмоль/(хв*100мг)	105,46±1,03	102,34±3,21	125,23±1,52/**

Примітки: 1. ІК – інтактний контроль;

2. КП – контрольна патологія

3. \* – відмінності статистично значущі щодо інтактного контролю,  $p < 0,05$ ;

4. \*\* – відмінності статистично значущі щодо контрольної патології,  $p < 0,05$ ; n – кількість тварин у групі

Найважливішою функцією глутатіону є його участь у процесах детоксикації ксенобіотиків,

тому активація синтезу de novo цього трипептиду у нирках має особливе значення, оскільки по-



руч із реакціями АОЗ (є антиоксидантом прямої дії) він інтенсивно використовується у найважливіших метаболічних процесах організму: білкового та вуглеводного обмінах, підвищенні стійкості організму до гіпоксії [22].

Взаємодія ВГ із ксенобіотиками може здійснюватись трьома шляхами: кон'югацією субстрату з ВГ, внаслідок нуклеофільного заміщення та завдяки відновленню органічних пероксидів до спиртів [4]. Ймовірно припустити, що тривала дія ксенобіотику на організм щурів призво-

дить до надмірної генерації вільних радикалів, що викликає виснаження субстратів кон'югації, зокрема ВГ [23, 27].

Підтвердженням позитивного впливу бенофіліну на вміст ензимів антиоксидантного захисту та рівня кінцевих продуктів ВРО ліпідів є збереження функціональної активності мембран нефроцитів, на що вказує збереження активності ГГТП на рівні інтактних тварин (рис. 1).

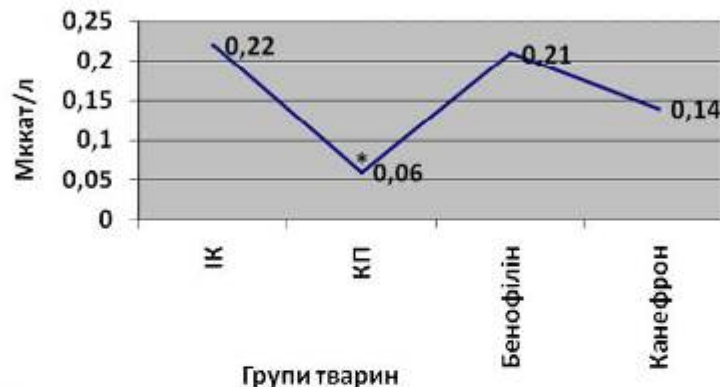


Рис. 1. Вплив курсового введення бенофіліну на активність ГГТП у сироватці крові щурів за умов ГНН (n=6-9).

Примітки: 1. ІК – інтактний контроль;

2. КГ – контрольна патологія;

3. \* – відмінності статистично значущі щодо інтактного контролю,  $p < 0,05$ ;

4. \*\* – відмінності статистично значущі щодо контрольної патології,  $p < 0,05$ .

Отже, на моделі пошкодження нирок гліцеролом бенофілін нормалізував процеси ПОЛ та АОЗ, знижував виразність деструкції нефроцитів.

Дані морфологічних досліджень узгоджуються із результатами функціональних як щодо підтвердження розвитку ГНН, так і щодо захисної дії досліджуваної речовини на нефроцити. На мікропрепаратах нирок інтактних щурів чітко простежені кірковий та мозковий шари. Ниркові клубочки звичайні за розміром, щільністю розташування. У судинному компоненті клубочків виразність малюнка капілярних петель, повнокровність їх і клітинна насиченість у межах норми.

Через тиждень після ін'єкції гліцеролу у щурів групи КГ виявлені зміни у структурі нирок, які можна охарактеризувати як дистрофічні зміни паренхіми і строми, помірні дисциркуляторні порушення. Зміни паренхіми виявлялися різноманітністю стану ниркових клубочків та каналців нефронів. Так, частина судинних клубочків були зморщена, рисунок капілярних петель нерозбірливий. У інших судинних клубочках (їх більшість) рисунок петель більш чіткий, капіляри надзвичайно повнокровні, еритроцити у стані стазу. В деяких клубочках нефронів простежено розпад окремих капілярних сегментів. Ендотелій капсули

клубочків та мезангій (аморфна міжклітинна речовина, яка створює центральну частину клубочка) часто набряклі, але просвіт капсул був вільний.

У всіх щурів цієї групи в інтерстиції нирок відмічався застій у венозному секторі з вогнищами дрібних крововиливів, численні різні за розміром лімфоцитарно-клітинні інфільтрати, часткова деструкція каналців, що розташована поруч (рис. 2).

Після профілактично-лікувального введення бенофіліну на тлі гліцеролу в паренхімі нирок 62,5% щурів відмічено достатньо помітне зниження дистрофічних та дисциркуляторних порушень. Серед ниркових клубочків домінували клубочки з виразним рисунком капілярних петель, значно меншою, ніж у контрольних тварин, повнокровністю судин – еритроцити у капілярах розташовані центрально, видно просвіт капілярів, що свідчить про відновлення току крові в них. Помітно збільшились зони з незміненою структурою звивистих каналців (особливо у зовнішніх відділах кіркового шару). Зберігалася лише підвищена розпушеність апікальних відділів нефроцитів, наявність циліндрів у просвіті каналців юкстамедулярних нефронів. Практично незмінні були прямі каналці мозкового шару та збіральні трубки (рис. 3).



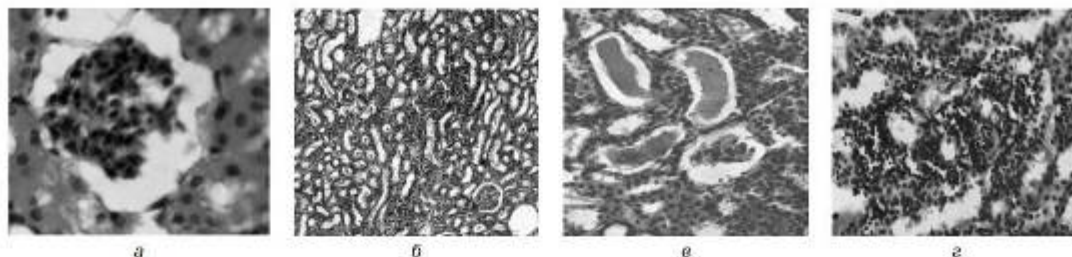


Рис. 2. Нирка щурів групи КПІ через тиждень після введення гліцеролу. Різноманітність стану клубочка нефрона: зморщений (а)  $\times 400$ , ліффоцитарноклітинна інфільтрація стромы (б)  $\times 100$ , оклюзії бульбовими масами (е), деструкція канальцевих клітин інфільтратом (з)  $\times 250$ . Гематоксилін-еозин.

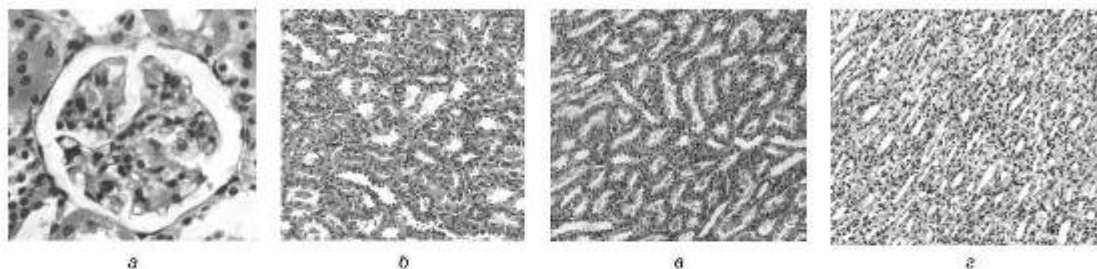


Рис. 3. Нирка щурів з гліцероловою ГПН якому вводили бенофілін. Відновлення структури ниркового клубочка (а), незмінені звивисті канальці зовнішніх відділів кіркової речовини (б), циліндри у просвіті канальців юкстамедулярних нефронів (в), прямих канальців мозкового шару (г). Гематоксилін-еозин. а –  $\times 400$ , б-г –  $\times 200$ .

У решті 37,5% щурів після введення бенофіліну характерні зміни ниркових клубочків та звивистих канальців нефронів були більш виразні і різноманітні, хоча і дещо поступалися таким у групі КП.

На відміну від КП на різних ділянках канальців нефронів в тій чи іншій мірі у всіх щурів, які отримували бенофілін, помітні були ознаки регенерації епітелію – ядра нефроцитів виразно коливалися за розміром, чисельність клітин у стінці канальців збільшена. У всіх щурів групи виразно зменшена або практично відсутня лімфоцитарна інфільтрація інтерстицію, ознаки венозного застою та набряку стромы.

### Висновки

На моделі міоглобінового гострого пошкодження нирок у щурів встановлено здатність бенофіліну пригнічувати процеси вільнорадикального окислення: зменшувати вміст ТБК-реактивних на 13,0% та підвищувати антиоксидантний захист, про що свідчить збільшення вмісту відновленого глутатіону у нирках на 14,0 %, та активності  $\gamma$ -глутамілтранспептидази у крові на 33,0 % ( $p \leq 0,05$ ). Мікроскопічне дослідження гістоструктури нирок свідчить, що за профілактично-лікувального введення бенофіліну у 62,5 % тварин стан ниркової паренхіми морфологічно наближався до інтактного контролю.

Отримані результати досліджень підтверджують перспективність подальшого вивчення антиоксидантної активності нових похідних теофіліну.

### Література

1. Anutyanyan AV, Dubinina EE, Zybina NN. Metody otsenki svobodnoradikal'nogo okysleniya i antyoksidantnoy aktivnosti organizma [Methods for assessing free radical oxidation and the antioxidant system of the body] method. doc. SPb.: IKF "Follant", 2000. 104 p. (Russian).
2. Beutler ED, Duro O, Kelly BM. Improved method for the determination of blood glutathione. Journal Lab Clin Med. 1963; 5(6): 882-8.
3. Byelousova IP. Patohetichne obhruntuvannya farmakokorektsiy hipoksichnogo syndromu pokhidnyimi ksantynu. [Pathogenetic increase in pharmacocore-correction of the toxic syndrome of late xanthine] [dissertation]. Odessa, Odessa National Medical University, 2000. 16 p. (Ukrainian).
4. Chaykovskaya YV, Yavorskaya LV. Syndrom endogennoy yntoksykatsiy y cho rol' pry patolohicheskikh protsessakh [Syndrome of endogenous intoxication and its role in pathological processes] Issues of experimental and clinical medicine, 2012, 16(1): 144-9. (Ukrainian).
5. Chel'naya ID, Garishvili TG. Metod opredeleniya malonovogo dial'degida s pomoshch'yu tio-barbiturovoy kisloty. Sovremennyye metody v biokhimi [Method for the determination of small dialdehyde using thio-barbitic acid. Modern methods in biochemistry] M.: Medicine, 1977. P. 66-8. (Russian).
6. European convention for the protection of the vertebrate animals used for experimental and other scientific purposes: Council of Europe 18.03.1986. Strasbourg, 1986. 52 p.
7. Filipels' ND. Eksperymental'ne vvychnennya nefroprotektivnoy diyi modulyatorny kalyevykh i kal'tsiyevykh kanaliv za umov hostroho i khronichnogo poskodzhennya nyrok [Experimental study of nephroprotective action of modulators of potassium and calcium channels in the conditions of acute and chronic kidney damage] [dissertation]. Chernivtsi, 2016. 937 p. (Ukrainian).
8. Ivanov DD. Hostra nyrkova nedostatnist [Acute renal failure] Terapia; 2008; 5(26): 22-4. (Ukrainian).
9. Korotkiy MA, Ivanova LI, Mayorova IG, Tokarev VYe. Metod opredeleniya aktivnosti katalazy [Method for determination of catalase activity] Laboratornoe delo; 1988; 1: 16-9. (Russian).
10. Law JKY, Young CK, Frisch J, et al. Cardioprotective effects of potassium channel openers on rat aorta and isolated hearts under acute hypoxia. J. Phys. Pharm. Adv. 2012; 1(2): 41-8.
11. Luk'yanchuk VD, Savchenko LV, Rydlevskiy VV, Belousova IP. Rol' inhibitorov fosfodiesterazy tsAMF v farmakokorektsii hipoksicheskogo sindroma. [Role of cAMP phosphodiesterase inhibitors in the pharmacocore-correction of hypoxic syndrome] Experiment and clinic. Pharmacology, 1998, 6: 37-9. (Ukrainian).



12. Marri R, Grenner D, Meyyes P. Biokhimiya cheloveka [Human biochemistry] M.: Mir, 2003. 206 p. (Russian).
13. Matviychuk OP, Matviychuk AV, Gladchenko OM, Taran AV. Doslidzhennya nefroprotektornoy diyi benofilinu na modeli nitserolovoyi hastroyi nyrkovoyi nedostatnosti v doslidakh na shchurakh [Investigation of nephroprotective effect of benophilin on the model of glycerol acute renal failure in experiments in rats] Journal of Education, Health and Sport; 2017; 7(4): 774–86. (Ukrainian).
14. Matviychuk OP, Taran AV, Samura BA, Romanenko MI, Yevseyeva LV. Doslidzhennya zalezimosti antyhipoksichnoyi aktivnosti vid khimichnoyi struktury v ryadi pokhidnykh 7-p-metylbenzyl-8-zamischennykh teofilinu [Investigation of dependence of antihypoxic activity on chemical structure in a number of derivatives of 7-p-methylbenzyl-8-substituted theophylline] Ukrayns'kyi biolarmatsyichnyy zhurnal; 2011; 5(16): 26–9. (Ukrainian).
15. Matviychuk OP. Eksperymental'ne obgruntuvannya dotsil'nosti vykorystannya 7,8-dyzamischennykh teofilinu yak diuretychnykh ta nefroprotektornykh zasobiv [Experimental substantiation of the expediency of using 7,8-disubstituted theophylline as diuretic and nephroprotector means] 1 [dissertation]. Kharkiv, National University Of Pharmacy; 2018; 206 p. (Ukrainian).
16. Merkulov GA. Kurs patologicheskoy tekhniki [Course of histopathological technology] M.: Meditsina, Leningr. Otdeleniye; 1969. 424 p. (Russian).
17. Netyukhayo LH, Kharchenko SV. Aktivni formy kysnu (Ohiyad literatury) [Active forms of oxygen (Literature review)] Ukrainian Medical Dental Academy "Young Scientist"; 2014; 9: 131–5. (Ukrainian).
18. Rajagopalan CS. Crush injuries and the crush syndrome. MJAHI; 2010; 66: 317–20.
19. Shifris IM, Krot VF, Honchar YUI. Hospitalizovana zakhvoruyuvaniš khvorykh na khronichnu khvorobu nyrok VD stadii [Hospitalized incidence of patients with chronic kidney disease VD stage] Ukrainian Journal of Nephrology and Dialysis; 2014; 4: 31–41. (Ukrainian).
20. Shifris IM, Dudar IO, Gonchar Yul. Analysis of mortality patterns of patients, as well as to express the likelihood of hemodialysis. Ukrainian journal of nephrology and dialysis; 2013; 1: 14–21.
21. Shiryol' CYU, Licavyy VM, Zupanets' IA. Metody eksperymental'noho modelyuvannya urazhennya nyrok diya farmakolohichnykh doslidzhen [Methods of experimental modeling of kidney damage for pharmacological research] Metod rekom. DFU Ukrayiny. K.; 2009. P. 9–10. (Ukrainian).
22. Stepanova MS. Korrektsiya oksilitel'nogo stressa mozga s pomoshch'yu prirodnykh i sinteticheskikh antioksidantov [Correction of oxidative stress of the brain using natural and synthetic antioxidants] [dissertation]. Moskva; 2009. 26 p. (Russian).
23. Thompson LF, Fitzschig HK, Ibla JC. Crucial role for ecto-5'-nucleotidase (CD73) in vascular leakage during hypoxia. Journal Exp Med; 2014. P. 1395–405.
24. Trokhymovych AA, Kysko MM, Stryka YAI, Ilanych OT. Vi'voradykal'ne oksyeniennya i antyoksydantna systema v sersevo-suczynnyy patolohii [Free radical oxidation and antioxidant system in cardiovascular pathology] (Free radical oxidation and antioxidant system in cardiovascular pathology). Uzhgorod University Scientific Bulletin, series «Medicine»; 2011. V. 2 (41). p. 361–4. (Ukrainian).
25. Vlasenko MA, Chuchelina OA, Godlevskaya OM. Nefroproteksiya pri khronicheskikh zabolevaniyakh pochek i printsipy prodleniya dodializnogo perioda [Nephroprotection in chronic kidney diseases and principles for prolonging the pre-dialysis period] International Medical Journal; 2011; 3: 101–4. (Ukrainian).
26. Yermolenko VM, Nikolayev AYU. Ostraya pochechnaya nedostatocnost rukov. [Acute renal failure: hands] M. Geotar-Media; 2010. 240 p. (Ukrainian).
27. Zamorski IIS, Bukataru YuS, Lenga EL, Kollisnyk SV, Altukhov OO. Screening of derivatives of 2-(benzoylamino) (1+2-oxindolin-3-ylidene) acetic acid under the conditions of acute hypobaric hypoxia. Visnyk farmacii; 2016; 1: 67–70. (Ukrainian).

# Реферат

ИЗУЧЕНИЯ ВЛИЯНИЯ 7-N-МЕТИЛБЕНЗИЛ-8-N-БРОМОБЕНЗИЛИДЕНГИДРАЗИНТЕОФИЛИНУ НА ПРОЦЕССЫ

ВОЛЬНОРАДИКАЛЬНОГО ОКИСЛЕНИЯ ПРИ ПОВРЕЖДЕНИИ ПОЧЕК У КРЫС

Матайчук А.П., Еременко Р.Ф., Матайчук А.В., Таран А.В., Гладченко О.М.

Ключевые слова. бенофиллин, острое повреждение почек, антигипоксическая, нефропротекторная активность, гипоксия, крысы.

Работа посвящена фармакологическому изучению субстанции с условным названием бенофиллин – нового 7,8-дизамещенного производного теофиллина. На основании литературных данных и предыдущих исследований соединений данного класса сделан вывод о перспективности и актуальности изучения влияния бенофиллина на про-антиоксидантную систему организма в условиях модельной патологии.

В результате исследования антигипоксического действия 7,8-дизамещенных теофиллина у крыс на модели нормобарической гипоксии с гиперкапнией (в замкнутом пространстве) установлено, что их применение увеличивает продолжительность жизни крыс в закрытой камере, что свидетельствует об улучшении метаболических процессов в дыхательной цепи митохондрий.

Учитывая результаты скрининговых исследований, для дальнейшего изучения было выбрано соединение-лидер – 7-п-метилбензил-8-п-бромобензилидентеофиллин.

Цель: оценить эффективность бенофиллина для фармакологической коррекции свободнорадикальных процессов в условиях экспериментального повреждения почек у крыс на основании оценки выраженности перекисного окисления липидов и антиоксидантной защиты.

Материалы и методы: материалами исследования были сыворотка крови, гомогенат и ткани почек крыс. Изучение защитного влияния бенофиллина на функциональное состояние почек моделировали введением 50% водного раствора глицерола (миоглобиновая нефропатия) у крыс. Патогенез данной модели описан в методических рекомендациях С. Ю. Штриголя, В. М. Лесового, И. А. Зупанца и др. «Методы экспериментального моделирования поражения почек для фармакологических исследований». Содержание продуктов, вступающих в реакцию с тиобарбитуровой кислотой, определяли спектрофотометрически. Оценивали также влияние бенофиллина на морфологическое состояние паренхимы почек. Активность каталазы определяли по методу М.А. Королюк и соавт. Активность восстановленного глутатиона определяли спектрофотометрично в реакции с реактивом Элмана по методу Beutler E. D. et al. Активность гамма-глутамилтранспептидазы в сыворотке крови определяли фотометрически с помощью набора реактивов фирмы Филисит. Статистическую обработку результатов проводили с использованием пакета программ STATISTICA 8.0 с расчетом среднего значения, стандартной ошибки среднего доверительного интервала ( $p \leq 0,05$ ). Микроскопическое изучение микропрепаратов проводили под микроскопом Granum. Микрофотографирование изображений осуществляли цифровой видеокамерой Granum DCM 310. Фотоснимки обрабатывали на компьютере Pentium 2,4 GHz с помощью программы Tour View.

Результаты исследования: в результате исследования установлена способность бенофиллина подавлять процессы свободнорадикального окисления и повышать антиоксидантную защиту на модели



острого повреждения почек у крыс, вызванного глицеролом. Под влиянием бенофиллина снижалась выраженность деструкции нефроцитов, улучшалась микроскопическая картина паренхимы почек у всех крыс. При этом у 62,5% крыс морфологическое состояние почек соответствовало интактному контролю, а у 37,5% животных отмечали заметное снижение дистрофических и дисциркуляторных нарушений, проявлений воспаления, выявлены признаки регенерации нефроцитов.

**Выводы:** Установлена способность бенофиллина подавлять процессы свободнорадикального окисления и повышать антиоксидантную защиту. В ходе исследования установлено, что бенофиллин оказывает восстанавливающее воздействие на морфологию тканей почек.

### **Summary**

INVESTIGATING EFFECTS OF 7,8-DISUBSTITUTED DERIVATIVE OF THEOPHYLLINE (BENOPHYLLINE) ON FREE-RADICAL OXIDATION IN RENAL INJURY OF RATS

Matviychuk A. P., Yerenenko R. F., Matviychuk A. V., Tarani A. V., Hladchenko O. M.

Key words: benophylline, acute renal damage, antihypoxic, nephroprotective activity, hypoxia, rats.

This article highlights the pharmacological study of new 7,8-disubstituted derivative of theophylline, the substance conditionally named benophylline. Based on the literature data and previous studies of compounds of this class, it has been concluded that studying the effect of benophylline on the pro-antioxidant system under simulated pathologies is of great interest and importance.

The study of antihypoxic action of 7,8-disubstituted theophylline in rats was carried out under modelled normobaric hypoxia with hypercapnia (in an enclosed space). It has been found out the application of 7-n-methylbenzyl-8-substituted polyphosphonates increases the longevity of rats in the conditions described above that evidences the improvement of metabolic processes in mitochondrial respiratory chain.

Based on the results of screening studies, we selected 7,8-disubstituted derivative of theophylline (benophylline) as a leading substance for further investigation. The purpose of the study was to evaluate the efficacy of benophylline for the pharmacological correction of free radical processes in experimental renal damage in rats based on the evaluation of the expression of lipid peroxidation and antioxidant protection.

**Materials and methods:** blood serum, homogenate and rat kidney tissues were the study materials. The study of the protective effect of benophylline on the functional state of the kidneys was investigated on experimental model of acute renal injury by introducing 50% water solution of glycerol (myoglobin nephropathy). Pathogenesis of this model was described in the methodological recommendations by C. Yu. Shtrygol, V. M. Lysovoi, I. A. Zupanetz et al. in «Methods of experimental modeling of kidney damage for pharmacological research». The content of TBK-R was determined spectrophotometrically by reaction with thiobarbituric acid.

Glutathione recovered activity was determined spectrophotometrically in reaction with Elman's reagent using the method of Beutler E. D. et al. The catalase activity was assessed by the method of M.A. Koroluk et al. The influence of benophylline on the morphological state of the renal parenchyma was assessed on the modelled myoglobin nephropathy. The activity of gamma-glutamyltranspeptidase in serum was evaluated photometrically using a reagent test kit ("Filisit"). Statistical processing of the results was performed using the STATISTICA 8.0 software package, with the mean value, standard error of the mean confidence interval ( $p \leq 0.05$ ). The microscopic study of microproducts was performed under the Granum microscope. Micrographs were taken with a Granum DMC 310 digital camera. The images were processed on a Pentium 2.4 GHz computer using Toup View software.

**Research results:** Under the influence of benophylline, the processes of LPO and AOP became normalized, the expressiveness of degradation of the nephrocytes decreased, the microscopic picture of renal excretion in all rats got normalized. At the same time, 62.5% of the rats had the morphological condition of kidneys close to the intact control, and 37.5% of the animals were noticed to demonstrate a significant decrease in the dyscirculatory abnormalities, inflammatory manifestations and signs of nephrocyte regeneration.

**Conclusions:** The ability of benophylline to inhibit the processes of free radical oxidation and to enhance antioxidant protection has been found out. The study has shown benophylline enhances regenerative effect kidney tissues.