

КОРОТКИ ПОВІДОМЛЕННЯ SHORT REPORTS

УДК 616.98:579.834.114-06:616.1:616.832-009.832
DOI 10.11603/bmbr.2706-6290.2020.1.10959

С. В. Дзига, О. В. Бакалець, Н. Б. Бегош, Х. Я. Максів

Тернопільський національний медичний університет імені І. Я. Горбачевського МОЗ України

КЛІНІЧНИЙ ВИПАДОК БОРЕЛІОЗНОЇ ІНФЕКЦІЇ ЯК МОЖЛИВОЇ ПРИЧИНИ УРАЖЕННЯ СЕРЦЯ ТА ВИНИКНЕННЯ СИНКОПАЛЬНИХ СТАНІВ

Клінічний випадок бореліозної інфекції як можливої причини ураження серця та виникнення синкопальних станів

С. В. Дзига, О. В. Бакалець, Н. Б. Бегош, Х. Я. Максів
Тернопільський національний медичний університет
імені І. Я. Горбачевського МОЗ України

Резюме. Прояви ураження серця при лайм-бореліозі варіюють від безсимптомних чи симптомних електрокардіографічних (ЕКГ) змін та блокад серця, зворотних при лікуванні, до раптової смерті. Синдром слабкості синусового вузла як прояв лайм-кардиту зустрічається рідко.

Мета дослідження – описати випадок виникнення синкопальних станів унаслідок дисфункції синусового вузла в пацієнтки з лайм-бореліозом.

Матеріали і методи. Пацієнтку, яка перебувала на стаціонарному лікуванні у кардіологічному відділенні Тернопільської університетської лікарні, обстежено згідно з протоколом для оцінки стану серцево-судинної системи. Холтеровське моніторування проводили з використанням електрокардіографічного комплексу ECG-pro (IMESK).

Результати. Пацієнтку турбували епізоди втрати свідомості, виражена загальна слабкість. За допомогою серодіагностики виявили специфічні антитіла до *Borrelia afzelii* в кількості, що підтверджує наявність інфекції. При добовому моніторингу ЕКГ зафіксовано наявність синусової паузи тривалістю 16 с, що виникла у ранковий час.

Висновки. Діагностовано симптомну дисфункцію синусового вузла як прояв лайм-кардиту, що потребувало встановлення постійного кардіостимулятора.

Ключові слова: лайм-бореліоз; кардіоміопатія; синкопе.

Clinical case of borreliosis infection as a possible cause of heart damage and syncope

S. V. Dzyha, O. V. Bakalets, N. B. Behosh, K. Y. Maksiv
I. Horbachevsky Ternopil National Medical University

e-mail: dzygasv@tdmu.edu.ua

Summary. Manifestations of heart disease in Lyme borreliosis range from asymptomatic or symptomatic electrocardiographic (ECG) changes and heart blockers reversed during treatment to sudden death. Syndrome of weakness of the sinus node as a manifestation of Lyme carditis is rare.

The aim of the study – to present a case of syncope due to sinus node dysfunction in patient with Lyme borreliosis.

Materials and Methods. A patient undergoing inpatient treatment at the Cardiology Department of Ternopil University Hospital was examined according to a protocol to assess the condition of the cardiovascular system. Holter monitoring was performed using the ECG-pro electrocardiographic complex (IMESK).

Results. The patient was disturbed by episodes of loss of consciousness, expressed general weakness. Serodiagnostics revealed specific antibodies to *Borrelia afzelii* in the amount confirming the presence of infection. During the daily ECG monitoring, a sinus pause of 16 s, which arose in the morning, was recorded.

Conclusions. Symptomatic sinus node dysfunction was diagnosed as a manifestation of Lyme carditis, which required the establishment of a permanent pacemaker.

Key words: Lyme-borreliosis; cardiomyopathy; syncope.

ВСТУП

Ураження серцево-судинної системи при лайм-бореліозі за різними оцінками буває у 4–10 % хворих, хоча патологічні зміни на ЕКГ без клінічних проявів кардиту виявляють до 20 % випадків [1, 2]. У літературі широко описані випадки ураження скоротливого міокарда, розвиток ознак застійної серцевої недостатності на ґрунті дилатаційної кар-

діоміопатії, що виникають через декілька років після інфікування, та є відображенням пізніх уражень [2–6]. Типовими для ушкодження серця при бореліозній інфекції є порушення провідності, причому найбільш вразливим є атріовентрикулярний вузол. Часто саме атріовентрикулярна блокада є першим і єдиним проявом хвороби. Значно рідше зустрічаються ураження синусового вузла [7].

©С. В. Дзига та ін., 2020

ISSN 2706-6282(print)
ISSN 2706-6290(online)

Вісник медичних і біологічних досліджень
Bulletin of Medical and Biological Research

1, 2020

Метою дослідження було описати випадок виникнення синкопальних станів унаслідок дисфункції синусового вузла в пацієнтки з лайм-бореліозом.

МАТЕРІАЛИ І МЕТОДИ

Пацієнтку, яка перебувала на стаціонарному лікуванні у кардіологічному відділенні Тернопільської університетської лікарні, обстежено згідно з протоколом для оцінки стану серцево-судинної системи. Холтерівське моніторування проводили з використанням електрокардіографічного комплексу ECG-pro (IMECK).

РЕЗУЛЬТАТИ ТА ОБГОВОРЕННЯ

Хвору С., 37 років, госпіталізовано в клініку 03.12.2019 р. зі скаргами на головокружіння, періодичну втрату свідомості, виражену загальну слабкість. З даних історії захворювання відомо, що рік тому вперше з'явилися синкопальні стани, що супроводжувались падінням, а отже, травмуванням м'яких тканин голови. Обстежувалась у невролога, неодноразово проводилось добуве моніторування ЕКГ: патології не виявлено. Пацієнтку госпіталізовано з метою діагностики та вирішення тактики лікування.

При огляді – загальний стан середньої тяжкості, нормостенічної будови тіла. Шкірні покриви та ви-

димі слизові блідо-рожеві. Периферичні лімфовузли та щитоподібна залоза не збільшені. Діяльність серця ритмічна, тони ослаблені, систолічний шум над верхівкою, акцент II тону на аорті. А/Т – 125/80 мм рт. ст. З боку внутрішніх органів – без особливостей. Периферичних набряків немає. На ЕКГ – ритм синусовий, регулярний, із ЧСС – 68 уд./хв.

При холтерівському моніторуванні ЕКГ (04.12.2019): ритм синусовий із середньодобовою – ЧСС 77 уд./хв, який переривався поодинокими надшлуночковими та шлуночковими екстрасистолами. Максимальна ЧСС під час фізичної активності – 140 уд./хв, мінімальна – 52 уд./хв. Неодноразово реєструвались епізоди міграції водія ритму по передсердях (рис. 1).

У ранковий період під час сну в пацієнтки зафіксовано епізод зупинки синусового вузла тривалістю 16 с, що виник після короткотривалого сповільнення синусового ритму (рис. 2).

При збільшенні ЧСС понад 90 уд./хв у двох моніторних відведеннях неодноразово реєструвалась горизонтальна або косонизхідна депресія сегмента ST в межах 1,0–1,5 мм, інверсія зубця Т (рис. 3).

За даними ехокардіоскопії, патологічних змін не виявлено. Фракція викиду – 61 %.

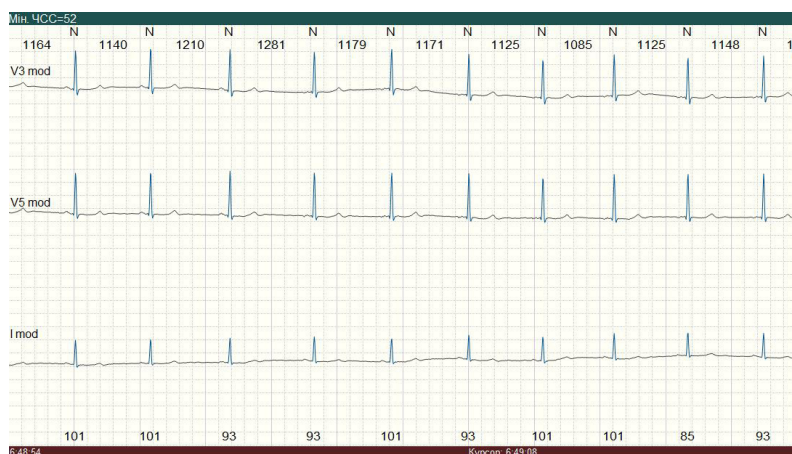


Рис. 1. Епізод міграції водія ритму по передсердях. Фрагмент холтерівського моніторування ЕКГ.

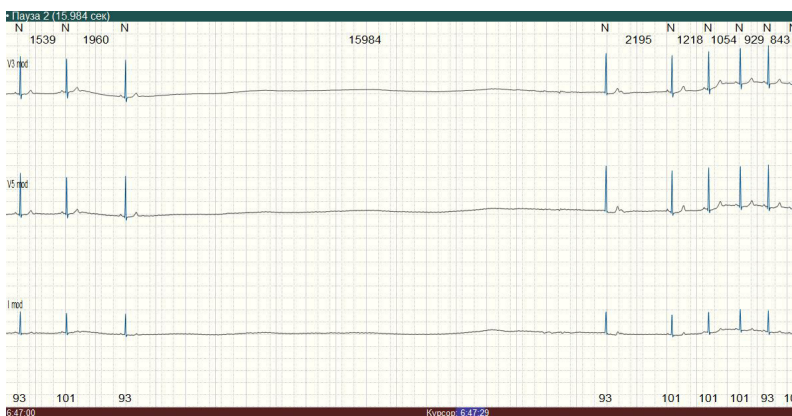


Рис. 2. Зупинка синусового вузла тривалістю 16 с, вислизаючий комплекс з АВ-з'єднання. Фрагмент холтерівського моніторування ЕКГ.

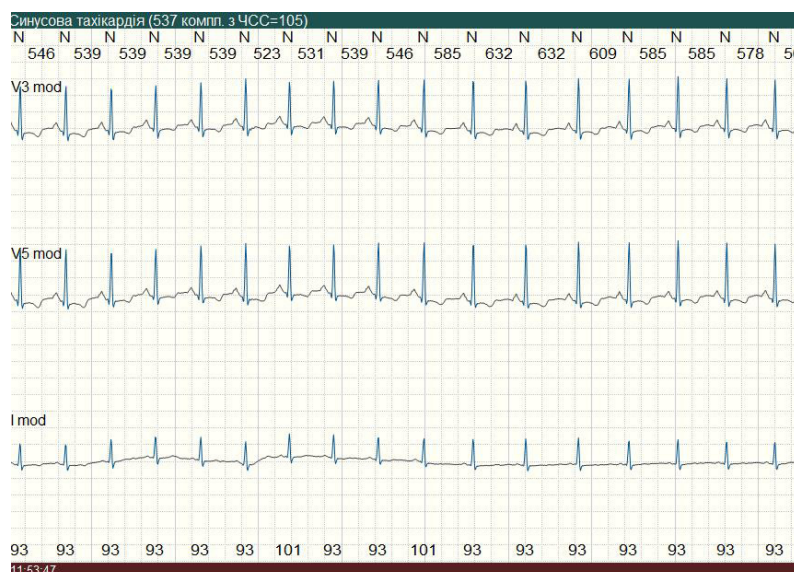


Рис. 3. Тахізалежна депресія сегмента ST, інверсія зубця T. Фрагмент холтерівського моніторування ЕКГ.

Серологічне дослідження: IgM - B.afzelii – позитивний.

Вставлено діагноз постміокардитичного кардіосклерозу, асоційованого з лайм-бореліозом. Синдром слабості синусового вузла. Sinus arrest з паузами до 16 с. Синкопальні стани (2018–2019 рр). СН I ст., II ФК (NYHA).

09.12.2019 р. пацієнтці імплантовано двокамерний електрокардіостимулятор (режим DDD).

ВИСНОВКИ

Холтерівське моніторування ЕКГ дозволило встановити походження виникнення синкопальних станів у пацієнтки. Результати проведеного клініко-лабораторного обстеження виявили інфекційне підґрунтя ураження серця – лайм-бореліоз. На відміну від типового для цієї патології ушкодження атріовентрикулярного вузла, яке часто є минучим, у пацієнтки розвинулась симптомна органічна дисфункція синусового вузла, що потребувала встановлення електрокардіостимулятора.

СПИСОК ЛІТЕРАТУРИ

1. Попович О. О. Лайм-бореліоз: сучасна проблема інфектології : клінічна лекція / О. О. Попович // Актуальна інфектологія. – 2016. – № 3. – С.114–122.
2. Зінчук О. М. Особливості ураження серця при лайм-бореліозі / О. М. Зінчук // Сучасні інфекції. – 2006. – № 1–2. – С.14–17.
3. Деконенко Е. П. Клинико-эпидемиологические особенности Лайм-боррелиоза / Е. П. Деконенко // Врач. – 2004. – № 2. – С. 24–28.
4. Haddad F. A. Lyme disease and the heart / F. A. Haddad, R. B. Nadelman // Front Biosci. – 2003. – Vol. 8. – P. 769–782.

REFERENCES

1. Popovich OO. [Lyme – Borelioz: the modern problem of infectology (clinical lecture)]. Aktualnaya infektologiya. 2016;3: 114-122. Ukrainian.
2. Zinchuk OM. [Peculiarities of heart lesion in Lyme-borreliosis]. Suchasni infektsii. 2006;1-2: 14-17. Ukrainian.
3. Dekonenko EP. [Clinical and epidemiological features of Lyme borreliosis]. Vrach. 2004;2: 24-8. Russian.
4. Haddad FA, Nadelman RB. Lyme disease and the heart. Front Biosci. 2003;8: 769-82.

5. Diagnosis of Lyme borreliosis / M. E. Aguerro-Rosenfeld, G. Wang, I. Schwartz, G. P. Wormser // Clin. Microbiol. Rev. – 2005. – Vol. 18. – No. 3. – P. 484–509.
6. Surveillance on Lyme disease. Ottawa: Public Health Agency of Canada. - 2017. Available: www.canada.ca/en/public-health/services/diseases/lyme-disease/surveillance-lyme-disease.html (accessed 2018 Feb. 8).
7. Fuster L. S. Electrocardiographic progression of acute Lyme disease / L. S. Fuster, E. E. Gul, A. Baranchuk // Am. J. Emerg. Med. – 2017. – No. 35. – P. 1040.

5. Aguerro-Rosenfeld ME, Wang G, Schwartz I, Wormser GP. Diagnosis of Lyme borreliosis. Clin Microbiol Rev. 2005;18(3): 484-509.
6. Surveillance on Lyme disease. Ottawa: Public Health Agency of Canada. - 2017. Available from: www.canada.ca/en/public-health/services/diseases/lyme-disease/surveillance-lyme-disease.html (accessed 2018 Feb. 8).
7. Fuster LS, Gul EE, Baranchuk A. Electrocardiographic progression of acute Lyme disease. Am J Emerg Med. 2017;35: 1040.

Отримано 04.02.20