

УДК 611.318-094

©П. А. Гасюк, А. Б. Воробець, С. О. Росоловська

ДВНЗ «Тернопільський державний медичний університет імені І. Я. Горбачевського»

Роль одонтогліфіки в морфогенезі прекаріозного процесу

Резюме. Відомо, що карієс зубів має три локалізації: фісурно-ямкову, апроксимальну і пришийкову. Розвиток прекаріозного процесу апроксимальної локалізації спостерігається частіше в молярах, премолярах, різцях, а фісурно-ямковий прекаріозний процес уражає переважно моляри. Карієс фісурно-ямкової локалізації частіше всього уражає зуби з одонтогліфічним малюнком Y-4 або Y-5. Прекаріозний процес апроксимальної локалізації розвивається переважно в ділянках контакту найбільш піднятих над поверхнею еоконуса з дистоконусом сусіднього зуба. При цьому внаслідок більш вираженої товщини емалі на еоконусі переважно пошкоджується поверхня дистоконуса антагоніста. Як результат первинних уражень горбиків, поступово руйнується і стрижневий гребінь при плюс-візерунку та дистальний гребінь тригоніду при Y-одонтогліфічному малюнку.

Ключові слова: карієс, моляри, премоляри, різці, еоконус, дистоконус.

П. А. Гасюк, А. Б. Воробець, С. А. Росоловская

ГВУЗ «Тернопольский государственный медицинский университет имени И. Я. Горбачевского»

Роль одонтоглифики в морфогенезе прекариозного процесса

Резюме. Известно, что кариес зубов имеет три локализации: фиссурно-ямочную, апроксимальную и пришеечную. Развитие прекариозного процесса апроксимальной локализации наблюдается чаще в молярах, премолярах, резцах, а фиссурно-ямочный прекариозный процесс поражает преимущественно моляры. Кариес фиссурно-ямочной локализации чаще всего поражает зубы с одонтоглифичным рисунком Y-4 или Y-5. Прекариозный процесс апроксимальной локализации развивается преимущественно в участках контакта наиболее приподнятых над поверхностью эоконуса с дистоконусом соседнего зуба. При этом вследствие большей выразительности толщины эмали на эоконусе преимущественно поражается поверхность дистоконуса антагониста. Как результат первичных поражений бугорков, постепенно разрушается и стержневой гребень при плюс-узоре и дистальный гребень тригониды при Y-одонтоглифичном рисунке.

Ключевые слова: кариес, моляры, премоляры, резцы, эоконус, дистоконус.

P. A. Hasiuk, A. B. Vorobets, S. O. Rosolovska

SHEI «Ternopil State Medical University by I. Ya. Horbachevsky»

Odontoglifical role in morphogenesis of precaries process

Summary. We know that dental caries has three favorite location: fisural-hole, aproxymal and cervical. Development precaries of apoxymal localization process occurs more frequently in molars, premolars, incisors. A fisural-hole precaries process affects mainly molars. Caries fisural-hole location most often

affects the teeth of odontoglyphical pattern Y-4 and Y-5. Precaries aproxymal localization process develops mainly in the areas of contact most elevated above the surface of eokonous dystokonous adjacent tooth. In this case, because of greater seversty of the thickness of the enamel on the surface is affected mainly eokonous antohonist — dystokonous. As a result of primary lesions tubercles gradually destroyed and rod groove in plus pattern and distal crest tryhonida at Y-odontoglyphical picture.

Key words: caries, molars, premolars, eokonous, dystokonous.

Вступ. Найчастіше захворювання порожнини рота — карієс зубів, що має три локалізації: фісурно-ямкову, апроксимальну і пришийкову. Фісурно-ямковий карієс у літературі досить добре пояснюється морфологічними особливостями цієї ділянки. Для розвитку прекаріозного процесу апроксимальної локалізації важлива не настільки структура тканин зуба, наскільки певні умови: скупчення зубів, гігієна порожнини рота, умови харчування, супутні та перенесені захворювання тощо [1, 2].

Однак морфологічні фактори теж не можна не брати до уваги [3, 4]. Саме тому ми зробили спробу дослідити одонтогліфічні особливості зубів, у яких розвивається прекаріозний процес апроксимальної локалізації. За даними Є. В. Боровського [2], розвиток прекаріозного процесу апроксимальної локалізації спостерігають частіше в молярах, премолярах, різцях, а фісурно-ямковий прекаріозний процес уражає переважно моляри. Карієс фісурно-ямкової локалізації найчастіше уражає зуби з одонтогліфічним малюнком Y-4 або Y-5 [5]. Даний малюнок характерний для архаїчних древніх зубів [6, 7].

Метою роботи стало дослідити одонтогліфічні особливості зубів, у яких розвивається прекаріозний процес апроксимальної локалізації.

Матеріали і методи. Об'єктом наших досліджень послуговували 62 студенти I — III курсів стоматологічного факультету ДВНЗ «Тернопільський державний медичний університет імені І. Я. Горбачевського», які звернулися з метою профогляду. Результати показали, що прекаріозний процес апроксимальної локалізації зустрічається приблизно однаково як в зубних рядах нижньої, так і верхньої щелепи у всіх групах зубів при неправильній закладці постійних зубів, а також при порушеному прикусі. Враховуючи багатофакторність причин, які призводять до розвитку прекаріозного процесу апроксимальної локалізації,

в якості об'єкта дослідження ми обрали лише тих студентів, у яких спостерігається прекаріозний процес апроксимальної локалізації в ділянках коронки молярів.

Результати досліджень та їх обговорення. Прекаріозний процес апроксимальної локалізації характеризується безпосереднім контактом еоконуса першого кутнього зуба з діаконусом другого кутнього зуба, причому на місці контакту розвивається спочатку зубний наліт, а потім кальцифікована зубна бляшка та дуже рідко пігментована коричнева бляшка з наступним глибоким дефектом коронки. Залежно від одонтогліфічного малюнка, ми виділили два варіанти прекаріозного процесу. Перший варіант прекаріозного процесу апроксимальної локалізації часто зустрічається при плюс чотири (+4) одонтогліфічному малюнку з віддалено розміщеними α - і β -ямками та сильно вираженим стрижневим гребнем. Останній сполучає між собою еоконус з епіконусом, зміщуючи перший в дистальному напрямку (рис. 1).

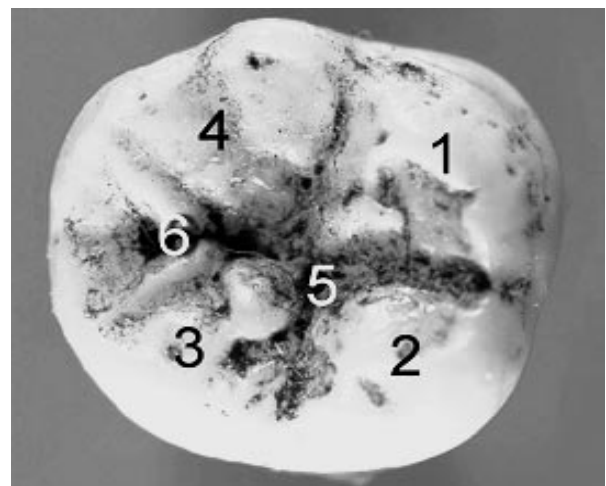


Рис. 1. Перший моляр з одонтогліфічним малюнком +4 та віддалено розташованими α - та β -ямками. $\times 4$: 1 — еоконус, 2 — епіконус, 3 — діаконус, 4 — ендоконус, 5 — α -ямка, 6 — β -ямка.

Другий варіант прекаріозного процесу апроксимальної локалізації найчастіше виявляється при Y-4, Y-5-одонтогліфічних малюнках. При цьому добре виражений центральний гребінь, що з'єднує епіконус з діаконусом. Навіть при значній стертості цих горбиків, центральний гребінь добре збережений і нависає над ділянкою прекаріозного процесу (рис. 2).

Висновки. У проведених нами дослідженнях виявлено, що прекаріозний процес апроксимальної локалізації розвивається переважно в ділянках контакту найбільш піднятих над поверхнею еоконуса з дистоконусом сусіднього зуба. При цьому внаслідок більшого вираження товщини емалі на еоконусі переважно уражаються поверхня дистоконуса-антагоніста. Як результат первинних уражень горбиків, поступово руйнується і стрижневий гребінь при плюс-візерунку та дистальний гребінь тригоніду при Y-одонтогліфічному малюнку. На нашу думку, глибокий ступінь ураження дистоконуса при прекаріозному процесі апроксимальної локалізації пов'язаний з його фізіологічною редукцією, зумов-

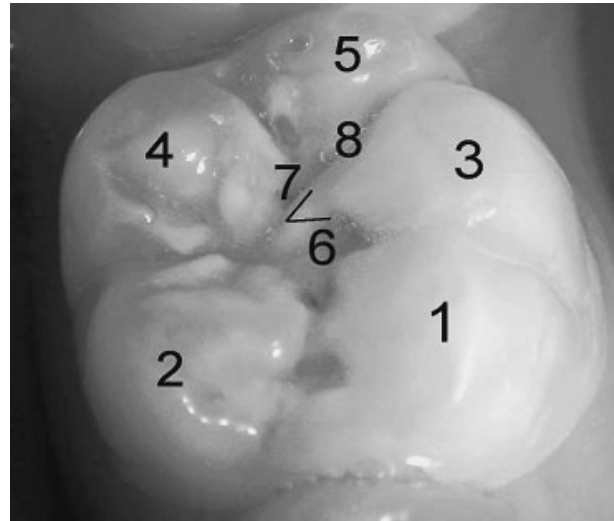


Рис. 2. Нижній перший моляр з Y-5-одонтогліфічним малюнком. $\times 4$: 1 — еоконус, 2 — епіконус, 3 — діаконус, 4 — ендоконус, 5 — дистоконус, 6 — α -ямка, 7 — β -ямка, 8 — γ -ямка, < — центральний гребінь.

леною змінами харчової дієти, яку спостерігають у сучасних цивілізованих країнах, особливо з переходом на м'яку їжу.

Список літератури

1. Борисенко А. В. Карієс зубів / А. В. Борисенко. — К. : Книга плюс, 2000. — 342 с.
2. Терапевтическая стоматология / Е. В. Боровский, В. С. Иванов, Ю. М. Максимовский, Л. Н. Максимовская. — М. : Медицина, 1998. — 736 с.
3. Гасюк А. П. Атлас одонтогліфіки людини / А. П. Гасюк, П. М. Скрипніков. — Полтава, 2001. — 88 с.
4. Гасюк А. П. Морфо- и гистогенез основных стоматологических заболеваний (на украинском и русском языках) / А. П. Гасюк, В. И. Шепитько, В. Н. Ждан // Полтава, 2008. — 93 с.
5. Черняк В. В. Клініко-морфологічні особливості карієсу емалі / В. В. Черняк // Вісник Української медичної стоматологічної академії «Актуальні проблеми сучасної медицини». — 2007. — № 4, Вип. 7. — С. 68—71.
6. Hershkovits P. Basis crown patterns and cups homologies of mammalian teeth / P. Hershkovits. — Chicago : University of Chicago Press, 1979. — 150 p.
7. Hrdlichka A. Variation in demention of lower molars in man and anthropoids apes / A. Hrdlichka // Amer. J. Phys. Antropol. — 1923. — Vol. 6. № 4. — P. 423—438.

Отримано 10.03.14