

**І.С. Лук'янова<sup>1</sup>, Г.Ф. Медведенко<sup>1</sup>, Л.Л. Марущенко<sup>2</sup>,  
О.В. Головченко<sup>1</sup>, Г.С. Янута<sup>1</sup>**

## **Артеріовенозна мальформація вени Галена: пренатальна діагностика і постнатальні наслідки (аналіз даних літератури та власних спостережень)**

<sup>1</sup>ДУ «Інститут педіатрії, акушерства і гінекології імені академіка О.М. Лук'янової НАМН України», м. Київ

<sup>2</sup>ДУ «Інститут нейрохірургії імені А.П. Ромоданова НАМН України», м. Київ

Ukrainian Journal of Perinatology and Pediatrics. 2020. 3(83): 46-53; doi 10.15574/PP.2020.83.46

**For citation:** Lukianova OM, Medvedenko GF, Maruschenko LL, Golovchenko OV, Yanuita GS. (2020). Prenatal diagnosis and postnatal consequences of vein of Galen malformation (analysis of literature data and personal observations). Ukrainian Journal of Perinatology and Pediatrics. 3(83): 46-53. doi 10.15574/PP.2020.83.46

**Мета** — оцінити інформативність ультразвукових показників при аневризматичній мальформації (АВМ) вени Галена, їх діагностичну цінність у перинатальному періоді з точки зору прогнозу смертності та психомоторного розвитку.

**Матеріали та методи.** За період 2014–2019 рр. в ДУ «Інститут педіатрії, акушерства і гінекології імені академіка О.М. Лук'янової НАМН України» діагностовано 9 випадків АВМ вени Галена. Під час перинатального ультразвукового дослідження проведено встановлення топічного діагнозу, оцінку функції міокарда і стану фетоплацентарної системи. Після виявлення або підтвердження патології зібрано мультидисциплінарний консиліум спільно з нейрохірургом (ДУ «Інститут нейрохірургії імені А.П. Ромоданова НАМН України») із визначенням тактики лікування.

**Результати.** У 6 випадках АВМ вени Галена на ультразвуковому зображенні мали вигляд супратенторіальної арахноїдальної кісти невеликих розмірів. Судинний характер утворення підтверджений під час обстеження в доплерівському режимі, а ознаки ураження паренхіми та лікворної системи мозку, серцевої недостатності не виявлені. Діти виписані додому в задовільному стані з рекомендаціями подальшого спостереження. У 3 випадках негативні прогностичні фактори визначалися кореляцією судинної мальформації з кардіомегалією, трикуспідальною регургітацією, розширенням правого передсердя і верхньої порожнистої вени, супутніми тяжкими пошкодженнями головного мозку, що призвело до летальних наслідків.

**Висновки.** Раннє виявлення АВМ вени Галена в новонароджених залежить від якості пренатальної діагностики, верифікації нейрохірургом діагнозу після народження та визначення подальшої тактики ведення. Доцільно проводити пологи в перинатальному центрі з лікарями, які мають досвід ведення дітей із вродженими аномаліями центральної нервової та серцево-судинної систем. Необхідно застосовувати доплерівський режим для диференціальної діагностики з іншими кістозними аномаліями серединної лінії мозку. Прогноз захворювання поганий при виражених церебральних дефектах, поєднаних із серцевою недостатністю, особливо, якщо ці зміни були ще внутрішньоутробно.

Дослідження виконано відповідно до принципів Гельсінської Декларації. Протокол дослідження ухвалено Локальним етичним комітетом зазначеної в роботі установи. На проведення досліджень отримано інформовану згоду батьків дітей.

Автори заявляють про відсутність конфлікту інтересів.

**Ключові слова:** артеріовенозна мальформація вени Галена, плід, новонароджений, діагностика, УЗД, перинатальна тактика.

### **Prenatal diagnosis and postnatal consequences of vein of Galen malformation (analysis of literature data and personal observations)**

**O.M. Lukianova<sup>1</sup>, G.F. Medvedenko<sup>1</sup>, L.L. Maruschenko<sup>2</sup>, O.V. Golovchenko<sup>1</sup>, G.S. Yanuita<sup>1</sup>**

<sup>1</sup>SI «Institute of Pediatrics, Obstetrics and Gynecology named after academician O.M. Lukyanova NAMS of Ukraine», Kyiv

<sup>2</sup>SI «Romodanov Neurosurgery Institute NAMS of Ukraine», Kyiv

**Purpose** — to assess ultrasound criteria and diagnostic value at vein of Galen malformation (VGAM) throughout perinatal period with possible further mortality rate and psychomotor development prognosis.

**Materials and methods.** This was retrospective study involving 9 cases of VGAM diagnosed prenatally and managed at two institutions over a 5-year period (2014–2019). All cases had undergone detailed prenatal and perinatal cerebral, cardiac and fetoplacental unit assessment by grayscale ultrasound, color and pulsed-wave Doppler. In order to determine further treatment tactics neurosurgical consultation was involved into all confirmed VGAM cases.

**Results.** Pregnancy and fetoneonatal outcome were known in all cases. Minor size supratentorial arachnoid cysts were detected in 6 VGAM cases. Vascular origin of formations was confirmed with Doppler scan. However, no signs of parenchymal abnormalities, liquor system of the brain damage and heart failure have been identified. All newborns were discharged with further outpatient follow-up. Vascular malformation with cardiomegaly correlation, tricuspid regurgitation, dilation of the right atrium and upper cava vein, severe brain abnormalities were considered by definition to be associated with poor outcome in 3 cases. Poor outcome was defined as death.

**Conclusions.** VGAM diagnosis in newborns is highly determined by timely prenatal diagnosis and must involve postnatal neurosurgical assessment. Clarification of the diagnosis contributes to establishing the prognosis and inpatient care tactics. Color and pulsed-wave Doppler assessment is necessary for differential diagnosis with other midline cystic abnormalities of the brain. It is recommended to consider delivery within the perinatal clinic. Care must be provided by highly qualified perinatal team of obstetricians, neurosurgeons and neonatologists with an extensive experience in managing high risk pregnancies. Fetoneonatal outcome is poor due to congestive heart failure, severe brain damage and neurological impairment with tendency to worsen if diagnosed prenatally.

The research was carried out in accordance with the principles of the Helsinki Declaration. The study protocol was approved by the Local Ethics Committee of these Institutes. The informed consent of the patient was obtained for conducting the studies.

No conflict of interest was declared by the authors.

**Key words:** vein of Galen aneurysmal malformation, fetus, newborn, diagnostic value, ultrasound, perinatal care, fetoneonatal outcome.

### **Артериовенозная мальформация вены Галена: пренатальная диагностика и постнатальные последствия (анализ данных литературы и собственных наблюдений)**

**Е.М. Лукьянова<sup>1</sup>, Г.Ф. Медведенко<sup>1</sup>, Л.Л. Марущенко<sup>2</sup>, О.В. Головченко<sup>1</sup>, Г.С. Янута<sup>1</sup>**

<sup>1</sup>ГУ «Институт педиатрии, акушерства и гинекологии имени академика Е.М. Лукьяновой НАМН Украины», г. Киев

<sup>2</sup>ГУ «Институт нейрохирургии имени А.П. Ромоданова НАМН Украины», г. Киев

**Цель** — оценить информативность ультразвуковых показателей при аневризматической мальформации (АВМ) вены Галена, их диагностическую ценность в перинатальном периоде с точки зрения прогноза смертности и психомоторного развития.

**Матеріали і методи.** За період 2014–2019 гг. в ГУ «Інститут педіатрії, акушерства і гінекології імені академіка Е.М. Лукьянкової НАМН України» діагностовано 9 випадків АВМ вени Галена. При ультразвуковому обстеженні плода і новонародженого проведено встановлення топического діагнозу, оцінку функції міокарда і стану фетоплацентарної системи. Після виявлення або підтвердження патології зібрано мультидисциплінарний консилиум разом з нейрохірургом ГУ «Інститут нейрохірургії імені А.П. Ромоданова НАМН України» з визначенням тактики лікування.

**Результати.** В 6 випадках АВМ вени Галена на ультразвуковому зображенні виглядали як супратенторіальні арахноїдальні кисти невеличких розмірів. Сосудистий характер утворення підтверджено при обстеженні в режимі доплера, а ознаки ураження паренхіми і лікворної системи мозку, серцевої недостатності не виявлені. Діти виписані додому в задовільному стані з рекомендаціями подальшого спостереження. В трьох випадках негативні прогностичні фактори визначалися кореляцією судинної мальформації з кардіомегалією, трикуспідальною регургітацією, розширенням правого передсердя і верхньої порожньої вени, тяжкими пошкодженнями головного мозку, що привело до летального результату.

**Висновки.** Раннє виявлення АВМ судин головного мозку у дітей залежить від пренатальної діагностики, уточнення нейрохірургом діагнозу після народження і визначення тактики ведення новонародженого. Цілесловно проводити пологи в перинатальному центрі лікарями, які мають досвід ведення дітей з вродженими аномаліями центральної нервової і серцево-судинної систем. Необхідно застосовувати доплерівський режим для диференціальної діагностики з іншими кистозними аномаліями середньої лінії мозку. Прогноз захворювання поганий при виражених церебральних дефектах і серцевій недостатності, особливо якщо ці зміни були ще внутріутробно.

Дослідження виконано в відповідності з принципами Хельсинської Декларації. Протокол дослідження затверджено Локальним етичним комітетом вказаного в роботі закладу. На проведення досліджень отримано інформовану згоду батьків дітей.

Автори заявляють про відсутність конфлікту інтересів.

**Ключові слова:** артеріовенозна мальформація вени Галена, плод, новонароджений, діагностика, УЗІ, перинатальна тактика.

## Вступ

Артеріовенозна мальформація (АВМ) Головного мозку (ГМ) — це сплетіння судин, в яких встановлюється аномальний зв'язок між артеріальним і венозним кровообігом. АВМ ГМ можуть жити від однієї до великої кількості розширених артерій. Дренажні вени можуть відводити кров у поверхневу, глибоку або одночасно в обидві венозні системи. Особливу групу АВМ ГМ становлять мальформації, локалізовані в ділянці вени Галена. Таку мальформацію виявляють переважно в новонароджених і дітей молодшого віку, яка супроводжується високою смертністю до 30–90% [3,13,17].

Аневризматична мальформація вени Галена — складна вада судинної системи ГМ, яка може бути розміром від гігантської аневризми до множинних комунікацій між системою вени Галена та мозковими судинами системи сонних і вертебробазиліарних артерій [2]. Ця вада становить 1% від усіх інтракраніальних судинних мальформацій ГМ плода і близько 30% аномалій розвитку судин у дітей [8,13]. Частота її поширення становить 1:25 000 новонароджених [1]. Частіше аневризму вени Галена виявляють у хлопчиків (статеве співвідношення — 2:1) [3].

Етіопатогенез АВМ вени Галена до кінця не з'ясований. На думку дослідників, мальформація формується на 6–11-му тижнях вагітності. Судинна церебральна система розвивається в три етапи: прехоріоїдальна стадія I, прехоріоїдальна стадія II і хоріоїдальна стадія III [1,9]. У хоріоїдальній стадії васкуляризація церебральних структур походить із хоріоїдальних артерій, а венозний відтік забезпечується по серединній вені Марковського. Передній сегмент вени Марковського регресує, тоді як її задній сегмент зберігатиметься і потім буде

названий веною Галена [1,8]. Під впливом різноманітних пошкоджуючих факторів цей процес порушується, ембріональні судини персистують. Високу тропність до нервової та судинної тканин мають багато бактерій і вірусів. Патологія розвитку мозкових судин може сформуватися під впливом лікарських препаратів, іонізуючого випромінювання та інших несприятливих факторів [4]. Також при цій патології зустрічаються порушення в хромосомі 5q, локусі CMC1, мутації RASA1 [16].

Розрізняють два типи АВМ вени Галена: перший — хоріоїдальний, що представлений сплетінням численних розширених судин з артеріовенозними шунтами і супроводжується розвитком серцевої недостатності у плода; другий тип — у вигляді патологічної фістули між однією артерією і однією веною та характеризується пізньою клінічною симптоматикою після народження і лише поодинокими випадками супутньої серцевої недостатності [8]. Пренатальна ультразвукова діагностика вже має високу інформативність наприкінці другого і на початку третього триместрів вагітності. Звичайне двовимірне ультразвукове дослідження (УЗД) виявляє внутрішньочерепне кистозне утворення, розташоване по середній лінії передньої стінки третього шлуночка, а кольорове ультразвукове доплерівське картування показує турбулентний кровотік усередині внутрішньочерепного анехогенного утворення [1,3,6]. Ідентифікація турбулентного судинного потоку всередині кистозного утворення дає змогу розрізнити аневризму вени Галена від арахноїдальної або поренцефалічної кісти або іншої вади розвитку — синдрому Денді—Уокера [19,20].

Тривимірне ультразвукове доплерографічне дослідження дає змогу розрізнити анатомічні

деталі АВМ вени Галена, такі як розширення венозних пазух і їх асоціації [6,7]. Крім того, дослідження може виявити венрикуломегалію, розширення яремної вени, кардіомегалію і асцит. Асцит, кардіомегалія, трикуспідальна недостатність і розширення яремної вени є ознаками серцевої недостатності плода. Наявність цих симптомів є несприятливим прогностичним фактором і супроводжується відносно швидким розвитком поліорганної недостатності [7,9].

Діагноз може бути підтверджений за допомогою комп'ютерної томографії (КТ), магнітно-резонансної томографії (МРТ) або постнатальної церебральної ангіографії, КТ-ангіографії. МРТ плода дає змогу провести диференціальну діагностику з кістами хоріоїдального сплетіння, поренцефалічними та арахноїдальними кістами, пухлинами шишкоподібної залози, оцінити ступінь атрофії кори і, можливо, наявність серцевої недостатності [10,11,12,15]. Нині МРТ плода вважається більш інформативним методом діагностики

АВМ вени Галена порівняно з ультразвуковою доплерографією [7,19]. Проте УЗД залишається найбільш поширеним методом діагностики [10,11,12].

Аневризматична мальформація вени Галена характеризується множинними артеріовенозними шунтами між веною Галена і артеріальними судинами. Через ці шунти відбувається судинне «обкрадання», це зумовлює збільшення об'єму крові, що повертається до серця на рівні кори ГМ, призводить до перевантаження правого серця і прогресуючої серцевої недостатності [3]. Відведення крові від мозкових судин через шунти може призводити до інфарктів мозку та поренцефалії [10,11]. Часто приєднується гідроцефалія, пов'язана зі стисненням водопроводу мозку розширеною судиною або з підвищенням внутрішньочерепного венозного тиску [3,11].

Унаслідок невеликої поширеності ваді дані літератури щодо лікувально-діагностичної тактики при цій патології суперечливі [3,14,15,16]. У деяких серіях випадків наведені

Таблиця

Аналіз серії 15 випадків аневризми вени Галена (за даними літературних джерел протягом 10 років)

Автори	Час виявлення		Основні симптоми	Вид лікування	Результати
	пренатально	постнатально			
Has et al. <sup>1</sup>	34 тиж.		СН	Інтенсивне лікування СН	Смерть на 3-тю добу
Sasidharan et al. <sup>2</sup>	33 тиж.		СН	Інтенсивне лікування СН	Смерть на 6-ту добу
		2-га доба	СН, гідроцефалія	Інтенсивне лікування СН	Смерть у 2 міс.
Mitchell et al. <sup>3</sup>		8-ма година	СН	Множинна емболізація	Дитина без особливостей
	31 тиж.		Нерізко виражена СН	Множинна емболізація	Дитина без особливостей
		2-га година	СН	Емболізація	Смерть на 2-гу добу
		2-га доба	СН	Множинна емболізація	Помірна затримка розвитку
		2-а доба	СН	Множинна емболізація	Дитина без особливостей
Frawley et al. <sup>4</sup>		2-га доба	СН	Емболізація	Дитина без особливостей
	36 тиж.		СН	Множинна емболізація	Смерть на 24-ту добу
	38 тиж.		СН	Множинна емболізація	Дитина без особливостей
	32 тиж.		СН	Множинна емболізація	Смерть на 29-ту добу
Maheshwari et al. <sup>5</sup>	28 тиж.		СН	Емболізація	Смерть на 2-гу добу
Jones et al. <sup>6</sup>	36 тиж.		СН	Емболізація	Смерть на 2-гу добу
		1-ша доба	Невелика СН	Множинна емболізація	Дитина без особливостей

Примітка: СН — серцева недостатність

1 – [12], <https://www.sciencedirect.com/science/article/pii/S1726490111000311#bib3>;

2 – [12], <https://www.sciencedirect.com/science/article/pii/S1726490111000311#bib4>;

3 – [12], <https://www.sciencedirect.com/science/article/pii/S1726490111000311#bib5>;

4 – [12], <https://www.sciencedirect.com/science/article/pii/S1726490111000311#bib12>;

5 – [12], <https://www.sciencedirect.com/science/article/pii/S1726490111000311#bib14>;

6 – [12], <https://www.sciencedirect.com/science/article/pii/S1726490111000311#bib15>.

прогностичні фактори і терапевтичний підхід (табл.) [12].

За даними таблиці, мінімальний термін гестації, коли була виявлена АВМ, становив 28 тижнів, а несприятливий прогноз прямо корелював зі ступенем виразності серцевої недостатності.

У плода серцева недостатність може ще не виникати, оскільки низький судинний опір при АВМ ГМ врівноважується низьким опором у судинах матково-плацентарної системи. Виключення плацентарного кровообігу з низьким опором і збільшення системного судинного опору після пологів приводять до артеріовенозного шунтування крові в судинах ГМ, а це веде до зниження системного кровообігу і серцевої недостатності з високою смертністю [10,11,20]. Основні ураження ГМ, трикуспідальна регургітація і, меншою мірою, об'єм АВМ  $\geq 20 \text{ см}^3$  — єдині пренатальні змінні, пов'язані з несприятливим прогнозом плода. Пренатальне багатопрофільне консультування має ґрунтуватися на цих показниках [14]. Навіть за відсутності таких загрозливих станів, як серцева недостатність, у перші роки життя ця патологія може проявлятися макрокранією, субарахноїдальними крововиливами, епілептичним синдромом, затримкою психомоторного розвитку та високим ризиком летальності [4,12,20].

**Мета** дослідження — оцінити інформативність ультразвукових показників при АВМ вени Галена, їх діагностичну цінність у перинатальному періоді з точки зору прогнозу смертності та психомоторного розвитку.

### Матеріали та методи дослідження

За період 2014–2019 рр. в ДУ «Інститут педіатрії, акушерства і гінекології імені академіка О.М. Лук'янової НАМН України» під час обстеження вагітних діагностовано 9 випадків АВМ вени Галена у плода. Із них 6 вагітних направлено з діагнозом АВМ вени Галена, 2 вагітні — з діагнозом кісти паренхіми ГМ плода, в 1 випадку — з підозрою на синдром Денді–Уокера з внутрішньоутробним крововиливом. Ультразвукове обстеження плода включало встановлення топічного діагнозу, оцінку функціональної активності шлуночків серця, трикуспідальної регургітації, наявності зворотного кровотоку в низхідній аорті, гемодинамічних порушень у фетоплацентарній системі. У разі виявлення артеріовенозних аномалій розвитку церебральних судин плода або новонародженого вибір подальшої діагностично-лікувальної тактики здійснено мультидисциплінар-

ною командою, до якої входив дитячий нейрохірург, фахівець з УЗД, акушер-гінеколог, неонатолог, дитячий невролог і дитячий кардіолог. Після народження усім дітям проведено нейросонографію з оцінкою гемодинаміки в судинних басейнах ГМ, розраховано відносний об'єм АВМ, визначено ступінь дилатації шлуночків та інші порушення структур ГМ. Для виявлення ознак серцевої недостатності проведено ехокардіографію.

Дослідження виконано відповідно до принципів Гельсінської Декларації. Протокол дослідження ухвалено Локальним етичним комітетом зазначеної в роботі установи. На проведення досліджень отримано інформовану згоду батьків дітей.

### Результати дослідження та їх обговорення

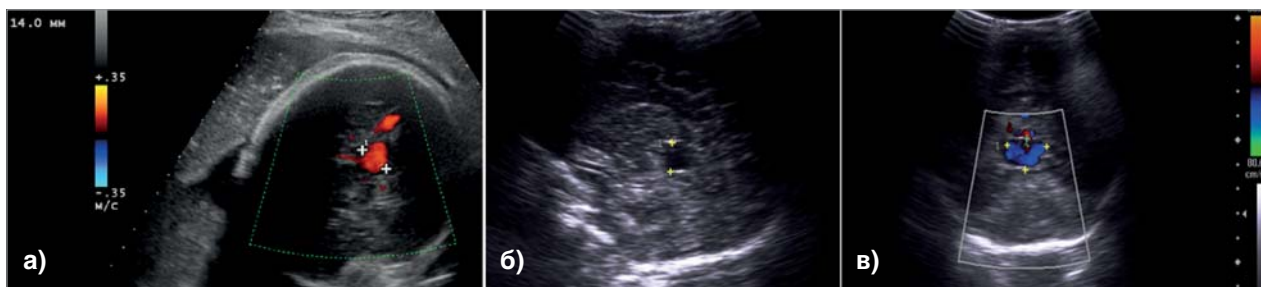За результатами обстеження вагітних виявлено 9 випадків АВМ вени Галена у плода. У 3 випадках АВМ вени Галена була невеликих розмірів і на пренатальному УЗ-зображенні мала вигляд арахноїдальної кісти, розташованої супратенторіально. Диференціальній діагностиці допомогло обстеження в режимі імпульсно-хвильового та кольорового доплерівського картування (КДК) — в аневризмі реєструвався кровотік переважно венозного спектра (рис. 1).

При цьому ознаки ураження паренхіми та лікворної системи мозку не виявлені. Під час ехокардіографії не встановлені гемодинамічно значущі вроджені вади серця та серцева недостатність. Діти проконсультовані неврологом і нейрохірургом, із рекомендаціями щодо подальшого спостереження виписані додому в задовільному стані.

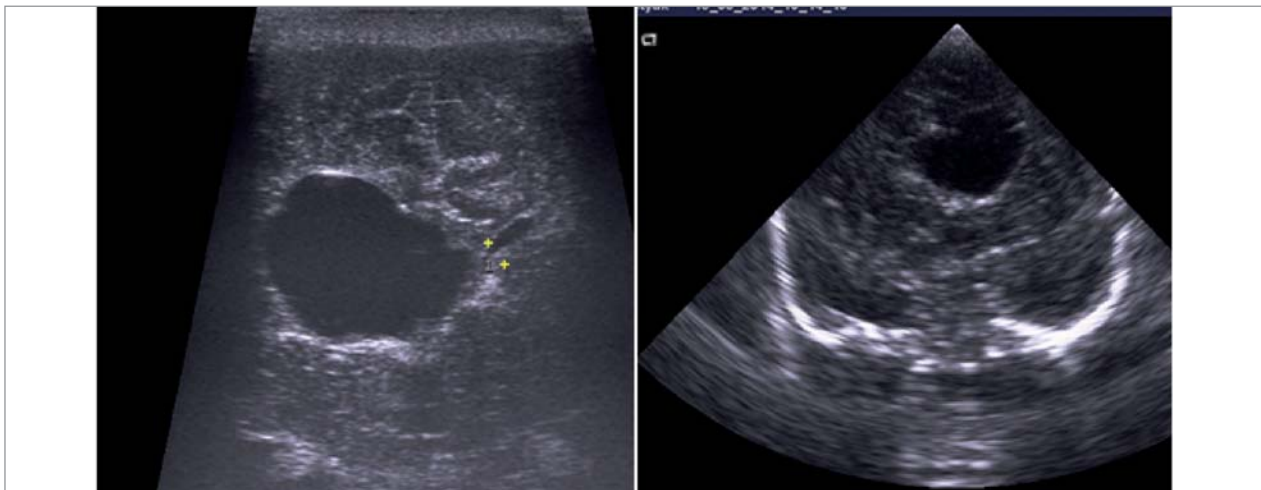
На рис. 2 наведено приклад помилково встановленого діагнозу АВМ вени Галена у зв'язку з відсутністю проведення доплерівського дослідження.

Випадки АВМ вени Галена об'ємом  $< 20 \text{ см}^3$  (рис. 3) також не супроводжувалися вираженими змінами церебральних структур і ознаками порушення серцево-судинної гемодинаміки. Упродовж раннього неонатального періоду діти з АВМ вени Галена були під спостереженням неонатолога, невролога, а в подальшому тактику їх лікування визначав дитячий нейрохірург. У разі швидкого прогресування гідроцефалії до операції з приводу АВМ виконувалися лікворошунтуючі операції в ургентному порядку. Дітям з АВМ вени Галена, які знаходилися в задовільному стані, без явищ внутрішньочерепної гіпертензії та серцевої недостатності ендovasкулярна емболізація вродженої мальформації виконувала-

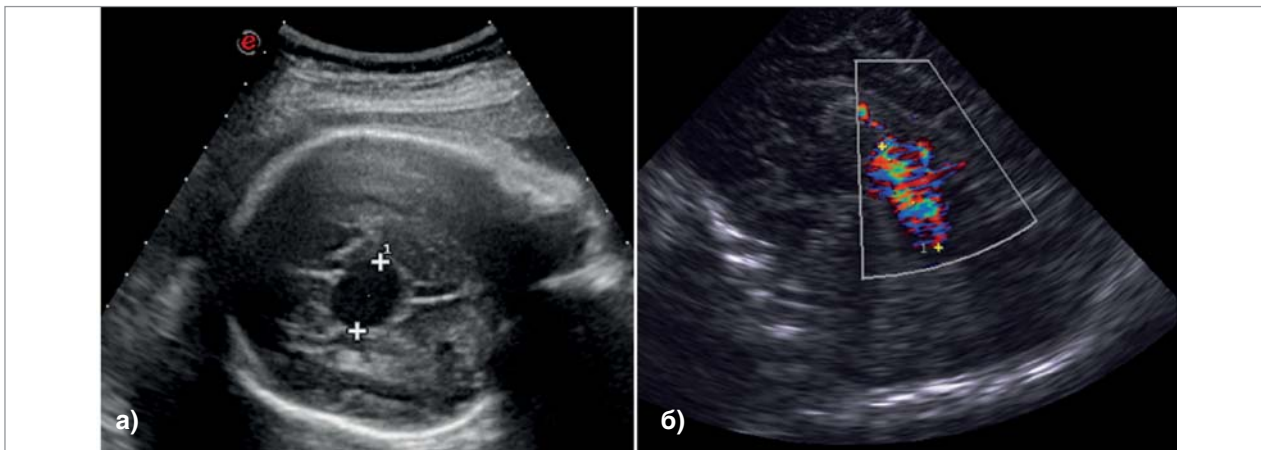




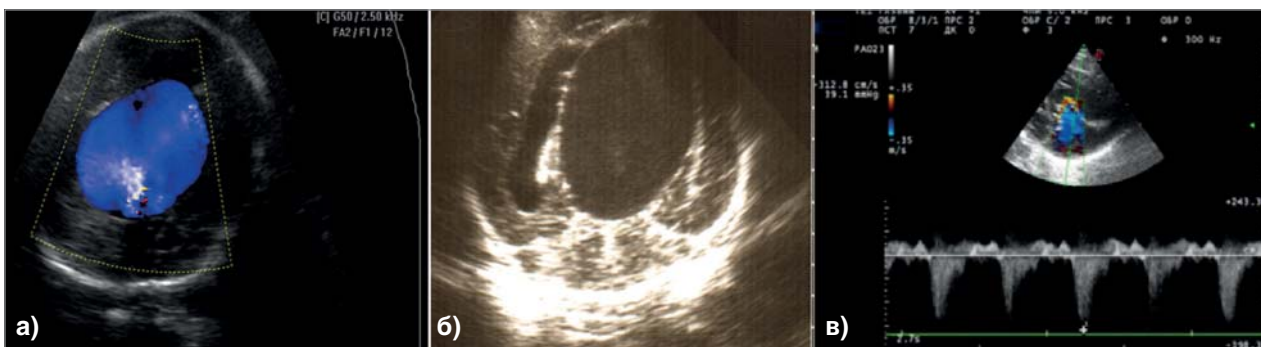
**Рис. 1.** Судинне утворення, розташоване супратенторіально. Сканування плода 28 тижнів (а); обстеження після народження дитини (б, в)



**Рис. 2.** Асиметрія шлуночків із великим анехогенним утворенням — венгерулодилатацією переднього рога лівого бокового шлуночка, обумовлена наслідками внутрішньоутробного крововиливу



**Рис. 3.** АВМ вени Галена об'ємом до 20 см<sup>3</sup>, при КДК реєструється турбулентний кровотік в об'ємному утворенні з чисельними судинами артеріального і венозного типу. Пренатальне (а) та постнатальне (б) дослідження



**Рис. 4.** Доношена дитина Н., 1-ша доба життя. Артеріовенозна мальформація великих розмірів, пренатальний (а) і постнатальний знімок (б); ознаки вираженої серцевої недостатності з дилатацією правих відділів серця, трикуспідальною регургітацією (в)

лися в плановому порядку після 8-го місяця життя.

У випадку, наведеному на рис. 4, ехографічне обстеження плода показало велике гіпоехогенне утворення, серединно розташоване, округлої форми, з чіткими межами, рівними контурами, об'ємом понад 40 см<sup>3</sup>, зі зміщенням і розширенням шлуночкової системи мозку. При КДК в утворенні реєструвався переважно одноколірний спектр. Після народження дитини нейросонографія підтвердила пренатальний діагноз. Ехокардіографія виявила виражену серцеву недостатність, резистентну до медикаментозної терапії. На 3-тю добу життя дитина померла. Цей випадок ілюструє несприятливий перебіг у новонародженого з діагнозом АВМ вени Галена великих розмірів, ускладненою прогресуючою серцевою недостатністю.

#### Клінічний випадок

*Вазітна Г.*, 30 років, 3-тя вагітність, жінка направлена на обстеження в ДУ «Інститут педіатрії, акушерства і гінекології імені академіка О.М. Лук'янової НАМН України» у зв'язку з підозрою на АВМ вени Галена, виявлену на більш ранніх УЗД плода. При 2D УЗД у режимі реального часу біофетометричні показники відповідали 36 тижням вагітності. Звертали на себе увагу гідроцефалія та анехогенне утворення великих розмірів, розташоване супратенторіально по середній лінії. При КДК у ньому реєструвався турбулентний кровотік із численними судинними розгалуженнями. Ехокардіографія виявила кардіомегалію з вираженою трикуспідальною регургітацією.

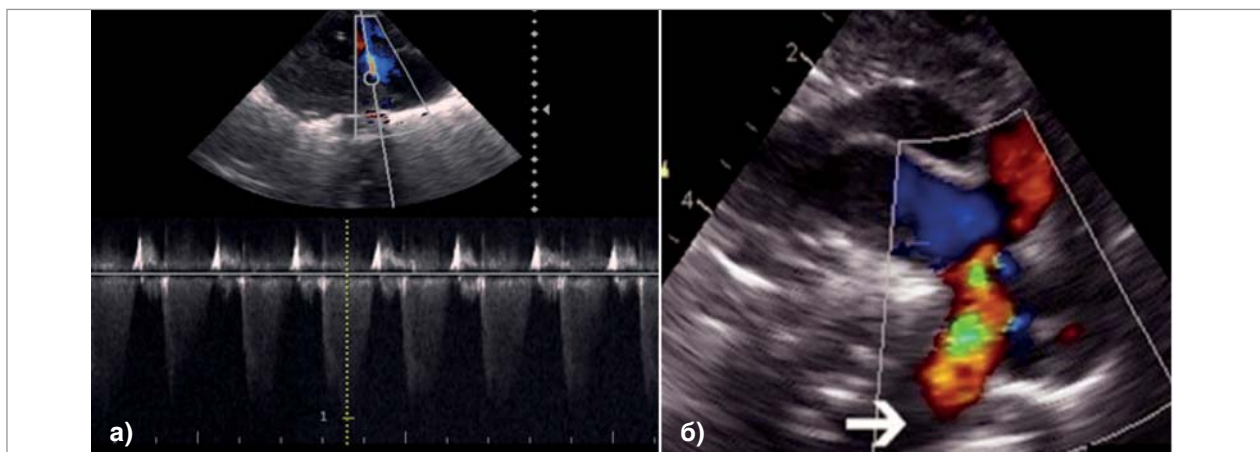
Під час мультидисциплінарного консиліуму батьки були інформовані про діагноз АВМ, високий ризик для плода та новонародженого (гідроцефалія, серцева недостатність, резистентна до терапії, церебральна атрофія, енцефаломалія, судоми).

Хлопчик народився на 37-му тижні гестації шляхом операції кесаревого розтину, проведеного у зв'язку з погіршенням стану плода, а саме, з наростанням ознак серцевої недостатності за даними пренатального УЗД. Маса дитини становила 3000 г, оцінка за шкалою Апгар — 3–4 бали. Хлопчик госпіталізований у відділення інтенсивної терапії новонароджених, в якому йому забезпечили повну респіраторну і медикаментозну підтримку. При госпіталізації у відділення стан дитини тяжкий, виражене тахіпноє і ціаноз, насичення киснем становило 70% при концентрації вдихуваного кисню 70%. Фізикальне обстеження показало гучний систоліч-

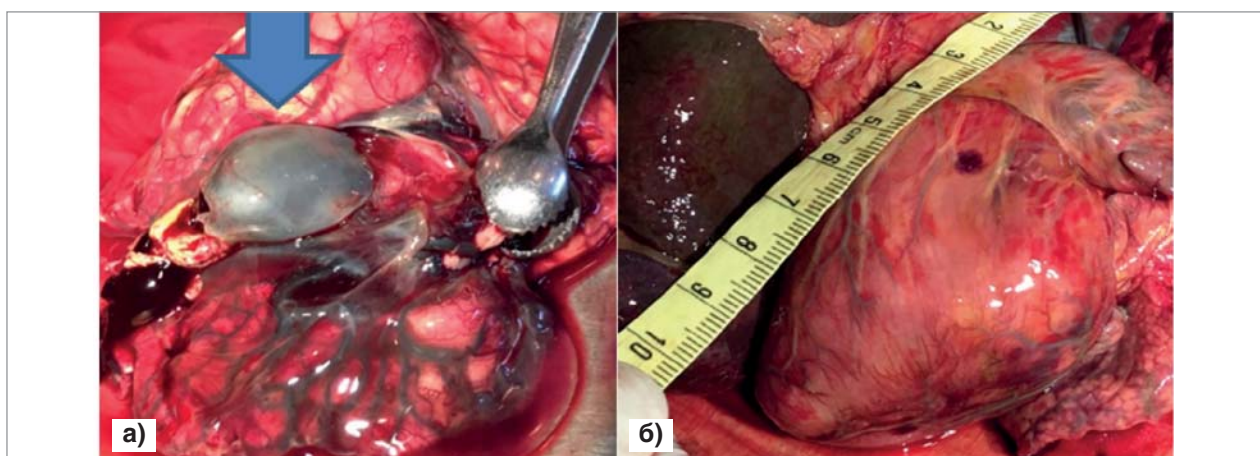
ний шум у серці й виражені венозні пульсації ший, гепатомегалію. Рентгенографія грудної порожнини показала значно збільшені розміри серця.

За даними нейросонографії в перші години після народження виявлено виражене розширення міжпівкульної борозни та конвексимальних просторів. Виявлені множинні лінійні структури на конвексимальній поверхні півкуль (розширені, хаотично переплетені судини). Паренхіма ГМ структурно неоднорідна з ділянками підвищеної та зниженої ехогенності. Бічні шлуночки розширені. У порожнинах шлуночків гіперехогенні згортки — внутрішньошлуночкові крововиливи (внутрішньоутробні). При коронарному і сагітальному скануванні в зрізі через середню черепну ямку візуалізувалося об'ємне неоднорідне утворення розмірами 45x32x40 мм. Під час проведення КДК та імпульсної доплерометрії реєструвався турбулентний венозний та артеріальний характер кровотоку всередині кістозного утворення з численними розгалуженнями судин від нього. Відносний об'єм утворення сягав понад 40 см<sup>3</sup>. Заключний нейросонографічний діагноз «УЗ-ознаки АВМ вени Галена великих розмірів, внутрішньоутробного внутрішньошлуночкового крововиливу III ступеня, розширення зовнішніх лікворних просторів, деструктивних змін паренхіми півкуль головного мозку, вентрикулодилатації III ступеня».

За даними ехокардіографії виявлено структурно нормальне серце з вираженою дилатацією правих відділів серця зі зниженням скоротливості правого шлуночка, виражену регургітацію на трикуспідальному клапані, із градієнтом регургітації 60 мм рт. ст. (рис. 5 а), супрасистемний тиск у легеневій артерії, розширення легеневої артерії до 14 мм. Відмічено гіпертрофію міокарда лівого шлуночка (індекс маси міокарда — 75 г/м<sup>2</sup>), відкрите овальне вікно (ВОВ), функціонуюча артеріальна протока (ВАП). Особливим маркером гемодинамічних порушень при цій патології був виражений діастолічний ретроградний потік у низхідній аорті, яка обумовлена скиданням крові через артеріовенозні анастомози в судинах ГМ — явище так званого діастолічного «обкрадання» в низхідній аорті (рис. 5 б). Заключний висновок «Правошлуночкова серцева недостатність, обумовлена вродженою судинною патологією — АВМ вени Галена значних розмірів. (Виражені ознаки об'ємного переважання правих відділів серця з високою легеневою гіпертензією, вираженою недостатністю трикуспідального клапана) ВАП. ВОВ».



**Рис. 5.** Допплерометричні ознаки вираженої трикуспідальної регургітації (а); ретроградний потік під час діастолі (червоним), викликаний діастолічним «обкраданням» у напрямку церебральної артеріовенозної мальформації (б)



**Рис. 6.** Серединно розташована аневіризма вени Галена великих розмірів (стрілка), розширені судини головного мозку, деструкція і атрофія паренхіми (а); виражене збільшення розмірів серця переважно за рахунок правих відділів (б)

При прогресуючих явищах серцево-судинної та поліорганної недостатності, обумовлених артеріовенозною мальформацією значних розмірів дитина померла на 15-ту добу життя. За даними патологоанатомічного дослідження виявлено аномалію розвитку судин ГМ із вираженим їх розширенням і об'ємним утворенням — АВМ вени Галена, вентрикулодилатацією, внутрішньоплуночковими крововиливами, деструкцією паренхіми ГМ із поренцефалічними кістами. Серце значно збільшених розмірів переважно за рахунок правих відділів серця, порожнини розширені, стінки гіпертрофовані (рис. 6 а, б).

Артеріовенозна мальформація в цього пацієнта відноситься до хоріоїдального типу, який можна класифікувати як тип І за критеріями класифікації *Lasjaunias et al.* Цей тип є найтяжчою формою захворювання, що викликає серцеву недостатність із високою летальністю. Розмір шунтів характеризує тяжкість артеріовенозного шунтування і, отже, час розвитку серце-

вої недостатності. Серцева недостатність розвинулася через перевантаження об'ємом у правій частині серця, низький рівень судинного опору в голові, куди була спрямована велика частина серцевого викиду лівого шлуночка. Ці 2 механізми призвели до зниження системного кровотоку, тяжкого лактоацидозу, ішемічної поліорганної недостатності й легеневої гіпертензії в новонародженого. Під час діастолі системна перфузія додатково знижується шляхом «обкрадання» кровообігу в АВМ вени Галена, який характеризується зворотним діастолічним потоком у низхідній аорті. Цей феномен зменшує коронарний кровотік і в поєднанні з підвищеним шлуночковим тиском призводить до зниження перфузії міокарда, що ще більше погіршує роботу серця. Унаслідок артеріовенозного шунта і системної венозної гіпертензії порушувалося всмоктування спинномозкової рідини, що призвело до гідроцефалії.

Крім того, симптоми серцевої недостатності в пацієнта виявлені вже пренатально, що, як відо-



мо, також є поганим прогностичним фактором. Поєднання аневризматичної мальформації ГМ типу 1 із тяжкою серцевою недостатністю та значним пошкодженням ГМ зумовили несприятливий клінічний перебіг захворювання в цього пацієнта і спричинили смерть.

## Висновки

Таким чином, раннє виявлення АВМ вени Галена у новонароджених залежить від своєчасної пренатальної діагностики. Точна верифікація діагнозу після народження визначає подальшу тактику ведення хворого за участю мультидисциплінарної команди. Вагітним, в яких виявлено АВМ вени Галена в плода,

доцільно проводити пологи в перинатальному центрі із залученням нейрорадіолога, кардіолога та нейрохірурга. Застосування доплерівського режиму необхідно для диференційної діагностики АВМ з іншими вродженими кістозними аномаліями ГМ у плода та новонародженого. Доцільно також проводити МРТ ГМ у ангіорежимі для уточнення ангіоархітектоніки та структурних змін ГМ. Прогноз у хворих з АВМ вени Галена несприятливий при виражених церебральних дефектах, поєднаних із серцевою недостатністю, особливо в разі, якщо ці патологічні зміни діагностовані пренатально.

*Автори заявляють про відсутність конфлікту інтересів.*

## References/Література

- Abend NS, Ichord R, Aijun Zhang, Hurst R. (2008). Vain of Galen aneurysmal malformation with deep venous communication and subarachnoid hemorrhage. J Child Neurol Apr. 23 (4): 441–446.
- Adaev AR. (2007). Arteriovenoznyie malformatsii venyi Galena (klinika, diagnostika, taktika hirurgicheskogo lecheniya). Avtoref diss kand med nauk. Moskva: 24. [Адаев АР. (2007). Артериовенозные мальформации вены Галена (клиника, диагностика, тактика хирургического лечения). Автореф дисс канд мед наук. Москва: 24].
- Ahmet E, Yeniel AO, Akdemir A et al. (2013). Role of 3D power Doppler sonography in early prenatal diagnosis of Galen vein aneurysm. J Turkish German Gynecol Assoc. 14: 178–181.
- Andjenie Madhuban, Freek van den Heuvel, Margriet van Stuijvenberg. (2016, Jan-Dec). Vein of Galen Aneurysmal Malformation in Neonates Presenting With Congestive Heart Failure. Child Neurol Open. 3: 2329048X15624704. Published online 2016 Apr 4. doi: 10.1177/2329048X15624704 PMID:PMC5417289PMID: 28503603.
- Beucher G, Fossey C, Belloy F et al. (2005). Antenatal diagnosis and management of vein of Galen aneurysm: review illustrated by a case report. J Gynecol Obstet Biol Reprod (Paris). 34: 613–619.
- Darji PJ, Gandhi VS, Banker H et al. (2015). Antenatal diagnosis of aneurysmal malformation of the vein Galen-case report. BMJ Case Rep. doi: 10.1136/bcr-2015-213785.
- Delosion B, Chalouhi GE, Sonigo P et al. (2012). Hidden mortality of pregnancy diagnosed vein of Galen aneurysmal malformation: retrospective study and review of the literature. Ultrasound Obstet Gynecol. 40: 652–658.
- Doru Herghelegiu, MD, PhD, Cringu A Ionescu, MD, PhD, b, Irina Pacu, MD, PhD, b Roxana Bohiltea, MD, PhD, c Catalin Herghelegiu, MD, d, Simona Vladareanu. (2017, Jul 28). Antenatal diagnosis and prognostic factors of aneurysmal malformation of the vein of Galen. A case report and literature review. Medicine (Baltimore). 96 (30): e7483. doi: 10.1097/MD.0000000000007483 PMID:PMC5627814PMID:28746188.
- Geibprasert S, Krings T, Armstrong D et al. (2010). Predicting factors for the follow-up outcome and management decisions in vein of Galen aneurysmal malformations. Childs Nerv Syst. 26: 35–46.
- Gepta AK, Varma DR. (2004, March). Vain of Galen malformations. Review Neurology. India. 52 (1): 43–53.
- Golombek SG, Ally S, Woolf PK. (2004, May). A newborn with cardiac failure secondary to a large vein of Galen malformation. South Med J. 97 (5): 516–518.
- Leyla Karadeniz, Asuman Coban, Serra Sencer, Recep Has, Zeynep Ince, Gulay Can. (2011). Vein of Galen aneurysmal malformation: Prenatal diagnosis and early endovascular management, Journal of the Chinese Medical Association. 74 (3): 134–137.
- Orlov MYu. (2007). Arteriovenoznyie malformatsii glavnogo mozga u detey. Ukrainskiy neyrolurgichnyi zhurnal. 1: 15–20. [Орлов М.Ю. (2007). Артериовенозные мальформации головного мозга у детей. Украинский нейрохирургический журнал. 1: 15–20].
- Paladini D, Deloisson B, Rossi A, Chalouhi GE, Gandolfo C, Sonigo P, Buratti S, Millischer AE, Tuo G, Ville Y, Pistorio A, Cama A, Salomon LJ. (2017, Aug). Vein of Galen aneurysmal malformation (VGAM) in the fetus: retrospective analysis of perinatal prognostic indicators in a two-center series of 49 cases. Ultrasound Obstet Gynecol. 50 (2): 192–199. doi: 10.1002/uog.17224.
- Philippe GM, Declan P, O'Riordan D et al. (2005). Diagnosis and management of vein of Galen aneurysmal malformations. J Perinatol. 25: 242–251.
- Revencu N, Boon LM, Mulicen JB et al. (2008). Parkes Weber syndrome. Vein of Galen aneurysmal malformation and other fast-flow vascular anomalies are caused by RASA1 mutations. Hum Mutat Jul. 29 (7): 959–965.
- Romero R, Piliu Dzh, Dzheniti F, Gidini A i dr. (1994). Prenatalnaya diagnostika vrozhennykh porokov razvitiya ploda. M. Meditsina: 84–87. [Ромеро Р, Пилу Дж, Дженти Ф, Гидини А и др. (1994). Пренатальная диагностика врожденных пороков развития плода. Москва: Медицина: 84–87].
- Santo S, Pinto L, Clode N et al. (2008). Prenatal ultrasonographic diagnosis of vein of Galen aneurysms-report of two cases. J Matern Fetal Neonatal Med. 21: 209–211.
- Wagner MW, Vaught AJ, Poretti A et al. (2015). Vein of Galen aneurysmal malformation: prognostic factors depicted on fetal MRI. Neuroradiol J. 28: 72–75.
- Zhou LX, Dong SZ, Zhang MF. (2016). Diagnosis of Vein of Galen aneurysmal malformation using fetal MRI. Magn Reson Imaging. doi:10.1002/jmri.25478.

## Відомості про авторів:

**Лук'янова Ірина Сергіївна** — д.мед.н., проф., зав. відділення променевої діагностики та пренатальної кардіології ДУ «ІПАГ імені акад. О.М. Лук'янової НАМН України».

Адреса: м. Київ, вул. П. Майбороди, 8; тел. (044) 483-62-67.

**Медведев Галина Федорівна** — к.мед.н., пров.н.с. відділення променевої діагностики та пренатальної кардіології ДУ «ІПАГ імені акад. О.М. Лук'янової НАМН України».

Адреса: м. Київ, вул. П. Майбороди, 8; тел. (044) 483-62-67.

**Марушенко Леонід Леонідович** — к.мед.н., лікар-нейрохірург відділення нейрохірургії дитячого віку ДУ «Інститут нейрохірургії імені акад. А.П.Ромоданова НАМН України».

Адреса: м. Київ, вул. П. Майбороди, 32; тел. (044) 483-96-14.

**Головченко Олена Володимирівна** — к.мед.н., зав. відділенням ультразвукової та функціональної діагностики ДУ «ІПАГ імені акад. О.М. Лук'янової НАМН України».

Адреса: м. Київ, вул. П. Майбороди, 8.

**Янота Галина Сергіївна** — к.мед.н., н.с. відділення променевої діагностики та пренатальної кардіології ДУ «ІПАГ імені акад. О.М. Лук'янової НАМН України».

Адреса: м. Київ, вул. П. Майбороди, 8.

Стаття надійшла до редакції 15.05.2020 р., прийнята до друку 10.09.2020 р.