

Сіромаха С. О.^{1,3}, канд. мед. наук, головний лікар, доцент кафедри хірургії № 2, <https://orcid.org/0000-0002-7031-5732>

Давидова Ю. В.^{1,2}, д-р мед. наук, професор, головний науковий співробітник відділення вроджених вад серця у дітей, завідувач відділення акушерських проблем екстрагенітальної патології, <https://orcid.org/0000-0001-9747-1738>

Кравченко В. І.¹, канд. мед. наук, завідувач відділу хірургічного лікування патології аорти, <https://orcid.org/0000-0003-4873-5367>

¹ДУ «Національний інститут серцево-судинної хірургії імені М. М. Амосова НАМН України», м. Київ, Україна

²ДУ «Інститут педіатрії, акушерства і гінекології імені академіка О. М. Лук'янової НАМН України», м. Київ, Україна

³Національний медичний університет імені О. О. Богомольця, м. Київ, Україна

Двостулковий аортальний клапан і вагітність

Резюме

Вступ. Двостулковий аортальний клапан (ДАК) – це найпоширеніша вроджена патологія серця. Важкий стеноз ДАК та його поєднання з патологією аорти можуть спричиняти значні негативні материнські та перинатальні наслідки. Оптимальну стратегію супроводу вагітних з ДАК до кінця не з'ясовано, це потребує подальших досліджень.

Мета роботи – узагальнення досвіду мультидисциплінарного колективу з акушерської кардіології та кардіохірургії медичного супроводу вагітних і породіль з ДАК з метою визначення оптимальної стратегії такого супроводу та зменшення материнських і перинатальних ризиків.

Матеріали та методи. У статті представлено 7,5-річний досвід роботи мультидисциплінарної команди з акушерської кардіології та кардіохірургії щодо медичного супроводу вагітних з ДАК та супутньою патологією серця й аорти. Досвід заснований на сучасних міжнародних рекомендаціях, власних розробках і локальних протоколах. Первинний експертний кардіоскринінг 2469 вагітних виявив 4,3 % пацієнток (n = 106) з ДАК. Обрання подальшої стратегії їхнього супроводу було персоніфікованим та базувалося на ступені ураження ДАК, наявності супутньої патології серця та аорти, наявності симптоматики та життєзагрозливих станів. У статті проаналізовано досвід медичного супроводу пацієнток з ДАК високих класів кардіоваскулярного ризику (n = 24), представлені показання до певного виду супроводу, способу та місця розродження, до кардіохірургічних втручань під час вагітності.

Обговорення. У роботі описано та обговорено типи й оптимальний час для виконання оперативних втручань у пацієнток з ДАК та супутньою патологією серця й аорти, в тому числі інтервенцій під час вагітності та в післяпологовий період. Проаналізовано перинатальні втрати (n = 3).

Висновки. Міжсекторальна співпраця є ефективним інструментом для обрання правильної стратегії медичного супроводу вагітних з ДАК. Обрана стратегія є ефективною, про що свідчить відсутність негативних материнських наслідків у безпосередніх і віддалених термінах спостереження. Важкий симптоматичний стеноз аортального клапана, наявність ознак декомпенсації кровообігу та лівошлуночкової недостатності, поява несприятливих прогностичних маркерів великої кардіальної події (шлуночкової аритмії, прогресивне зниження функціонального класу, швидке прогресування супутньої аневризми аорти) та не-або малокурабельна артеріальна гіпертензія при поєднанні ДАК з (ре-) коарктацією аорти визначені як показання до умовно-планового втручання у II триместрі вагітності при ДАК.

Ключові слова: двостулковий аортальний клапан, вагітність, кардіохірургічні втручання під час вагітності, стратегія медичного супроводу вагітних з ДАК, мультидисциплінарна допомога, материнські наслідки, перинатальні наслідки, показання до хірургії ДАК під час вагітності.

Вступ. Двостулковий аортальний клапан (ДАК) – це вроджена патологія серця з оцінкою поширеності 1–2 % в популяції. Серед пацієнтів з аортальними вадами кожен третій або кожен другий – це пацієнти

з ДАК [1]. Зокрема, за даними проспективного ехокардіографічного дослідження Tutar E., поширеність ДАК становить 1,9 на 1000 новонароджених дівчаток [2]. Точний патогенез утворення двостулкових клапанів

аорти ще не повністю з'ясований. Вважається, що, безумовно, є генетичний компонент, особливо з огляду на асоціацію ДАК з іншими вродженими аномаліями, наприклад коарктацією аорти (КоАо) [3]. Найпоширенішою аномалією, пов'язаною з ДАК, є аортопатія. Вважається, що це пов'язано не тільки зі зміненим потоком крові в аорті (гідродинамічною травмою стінки), але і внаслідок порушення клітинних структур, включаючи зменшення вмісту фібриліну, спричинення відшарування клітин гладких м'язів, вивільнення металопротеїнази, руйнування матриці, загибелі клітин, втрати структурної підтримки та еластичності клапана [1, 4]. Отже, ДАК слід класифікувати як захворювання всього кореня аорти [5]. Деякі генетично детерміновані спадкові захворювання грудної аорти асоціюються з ДАК [6, 8]. Згідно з дослідженнями, у родичів пацієнтів із ДАК першого ступеня споріднення є близько 10 % шансів виявлення ДАК [3].

Гіпердинамічний стан вагітності впливає на вираженість обструктивних уражень вихідного тракту лівого шлуночка та аорти. Наприклад, трансвальвлярні градієнти через ДАК збільшуються протягом усієї вагітності, досягаючи піку в III триместрі, градієнт на коарктації аорти, що часто поєднується з ДАК, збільшується, часто викликаючи рефрактерну гіпертензію; і навіть вагітна матка може сприяти гіпертензії великого кола кровообігу, зумовлюючи аорто-клубову компресію [7]. У вагітних з важким стенозом ДАК може спостерігатися декомпенсація кровообігу, при цьому у 10–30 % пацієнток ці ускладнення можуть призводити до абортів. Серцеві проблеми під час вагітності, такі як погіршення роботи серця, стенокардія та аритмії, можуть вимагати оперативного хірургічного втручання, що становить ризик як для матері, так і для плода [9]. У породіллі аортальний стеноз часто спричиняє несприятливий серцевий ефект через збільшення серцевого напруження, що призводить до серцевої недостатності та ішемії міокарда. Відповідно до даних літератури, материнська та фетальна летальність при вагітності зі стенозованим аортальним клапаном (АК) може сягати до 11 % та 4 % відповідно [9]. Факторами ризику виникнення гострої дисекції аорти під час вагітності можуть бути тип морфології ДАК, аневризма аорти та КоАо. Тому Європейське товариство кардіологів рекомендує уникати вагітності за наявності ДАК та при діаметрі висхідної аорти > 50 мм [10].

Частота акушерських ускладнень можуть зростати у пацієнток з важкою формою аортального стенозу. Передчасні пологи, затримка внутрішньоутробного розвитку та низька маса тіла при народженні спостерігається у 20–25 % новонароджених при помірному стенозі АК у матері, а при тяжкому ще збільшуються. Викидні та внутрішньоутробна загибель плода становлять < 5 % [10].

Однак природне прогресування ДАК під час вагітності та його наслідки як для матері, так і для плода на сьогодні недостатньо з'ясовані.

Мета роботи – узагальнення досвіду мультидисциплінарного колективу з акушерської кардіології та кардіохірургії медичного супроводу вагітних і породіль з ДАК з метою визначення оптимальної стратегії такого супроводу та зменшення материнських і перинатальних ризиків.

Матеріали та методи. 3 липня 2016 по грудень 2020 року мультидисциплінарною командою було проведено амбулаторний медичний супровід 2469 вагітних з патологією серця та магістральних судин. Пацієнтки з ДАК становили 4,3 % ($n = 106$), причому 98 вагітних було з некоригованою вадою АК [11]. Після проведення первинної діагностичної програми та стратифікації материнського кардіоваскулярного ризику ми виділили групу пацієнток високого кардіоваскулярного ризику, що потребували стаціонарного спостереження на базі кардіохірургічного стаціонару. Тип медичного супроводу, що був обраний мультидисциплінарною командою, представлений на рисунку 1.

Обрання стратегії медичного супроводу для кожної вагітної було персоніфікованим, ґрунтувалося на сучасних клінічних настановах Європейського товариства кардіологів. Також враховували такі параметри:

1. Ступінь ураження ДАК та ступінь його стенозу.
2. Наявність супутньої патології серця та аорти.
3. Наявність симптоматики та життєзагрозливих станів.

Дообстеження та консервативне лікування на базі клініки НІССХ ім. М. М. Амосова проводили у пацієнток високого кардіоваскулярного ризику з наступним трансфером до ІПАГ ім. О. М. Лук'янової з подальшим розродженням. Характеристику цієї групи вагітних наведено в таблиці 1.

Пацієнтки з «консервативної» групи проходили обстеження на базі клініки НІССХ ім. М. М. Амосова для виявлення додаткових факторів ризику та ретельної

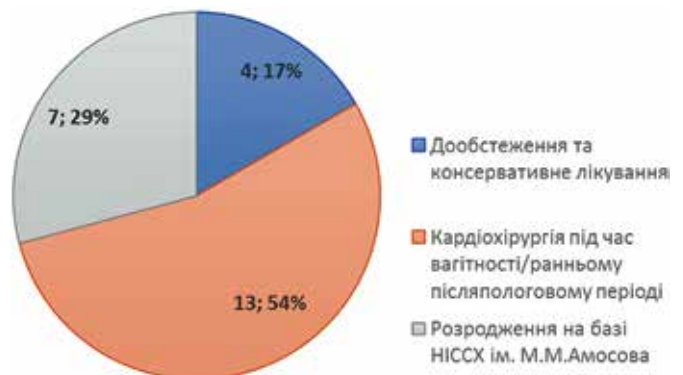


Рисунок 1. Вид медичного супроводу вагітних з ДАК ($n = 24$)

Таблиця 1

Характеристика пацієнток з ДАК, які отримали консервативне лікування на базі клініки НІССХ ім. М. М. Амосова з наступним розродженням на базі клініки ІПАГ ім. О. М. Лук'янової (n = 4)

№	Вік, роки	Клас КВР mWHO	Діагноз	Кардіохірургічні втручання	Вид і термін розродження	ПН, вага (г), зріст (см)
1	28	III	ДАК, помірний стеноз АК (Др 50 мм рт. ст.), в комбінації з АоНд	–	КР 38 тиж.	д. 3240, 50
2	31	III	ДАК, помірний стеноз АК (Др 58 мм рт. ст.), АнВА 46 мм, АФС	ПАК + бандаж ВА через 6 міс. після пологів	Штучні пологи	ПВ 27 тиж.
3	25	III	ДАК, невеликий стеноз АК (Др 20 мм рт. ст.), АнВА 49 мм	Екзопротезування ВА через 5 міс. після пологів	КР 38 тиж.	д. 3100, 53
4	32	III	ДАК, важкий стеноз АК (Др 68 мм рт. ст.), АнВА 46 мм	ПАК + бандаж ВА через 9 міс. після пологів	КР 38 тиж.	х. 3180, 50

Примітка. КВР – кардіоваскулярний ризик, mWHO – модифікована шкала стратифікації КВР за ВООЗ, АоНд – недостатність АК, АнВА – аневризма висхідної аорти, ПАК – протезування АК, ВА – висхідна аорта, КР – кесарів розтин, ПН – перинатальні наслідки, ПВ – перинатальна втрата, х. – хлопчик, д. – дівчинка, АФС – антифосфоліпідний синдром.

діагностики стану гемодинаміки. Після цього формувалася персоніфікована програма їхнього супроводу протягом вагітності, пологів і післяпологового періоду. У трьох з них були проведені відтерміновані кардіохірургічні втручання через 5–9 місяців після завершення вагітності.

Розродження на базі клініки НІССХ ім. М. М. Амосова проводили шляхом кесаревого розтину силами мультидисциплінарної команди в умовах розгорнутої операційної під безперервним контролем основних параметрів гемодинаміки. Характеристику цієї групи вагітних наведено в таблиці 2.

Рішення про необхідність проведення пологів у кардіохірургічному закладі приймалося мультидисци-

плінарним консилиумом з урахуванням наявних ризиків виникнення великої кардіальної події під час пологів та у післяпологовому періоді. У групі пацієнток, розродження яких відбувалося на базі клініки НІССХ ім. М. М. Амосова ні материнських, ні фетальних втрат не було.

Пацієнткам з вираженою симптоматикою та гемодинамічно значущими стенозами на ДАК або КоАо проводили кардіохірургічні втручання під час вагітності. Характеристика цієї групи пацієнток представлена в таблиці 3.

У цій групі вагітних було проведено чотири екстрених та дев'ять умовно-планових втручань. Усі кардіохірургічні операції під час вагітності були проведені

Таблиця 2

Характеристика пацієнток з ДАК, розродження яких проводили на базі клініки НІССХ ім. М. М. Амосова (n = 7)

№	Вік, роки	Клас КВР mWHO	Діагноз	Кардіохірургічні втручання	Вид і термін розродження	ПН, вага (г), зріст (см)
5	18	IV	ДАК, важкий стеноз АК (Др 130 мм рт. ст.)	–	КР 38 тиж.	д. 3100, 50
6	24	IV	ДАК, с/п ПАК. Панус на ВТЛШ (Др 75 мм рт. ст.)	ПАК у 18 років	КР 38 тиж.	д. 3280, 51
7	24	III	ДАК, важкий стеноз АК (Др 90 мм рт. ст.), АнВА 45 мм	–	КР 37 тиж.	х. 3280, 52
8	36	IV	ДАК, помірний стеноз АК (Др 48 мм рт. ст.), у комбінації з АоНд, АнВА 50 мм	–	КР 37 тиж.	д. 3010, 49
9	32	III	ДАК, важкий стеноз АК (Др 64 мм рт. ст.), у комбінації з АоНд, АнВА 46 мм	Операція Робічек із міні-доступу через 6 міс. після розродження	КР 38 тиж.	д. 3100, 52
10	37	III	ДАК, помірний стеноз АК (Др 30 мм рт. ст.), КоАо	Ендопротезування КоАо за рік до КР	КР 39 тиж.	х. 4100, 55
11	32	IV	ДАК, помірний стеноз АК (Др 32 мм рт. ст.), КоАо	Ендопротезування КоАо після КР	КР 36 тиж.	д. 2250, 46

Примітка. ВТЛШ – вихідний тракт лівого шлуночка.

Таблиця 3

Характеристика пацієнток з ДАК, яким проводили кардіохірургічні втручання під час вагітності та у ранньому післяпологовому періоді (n = 12)

№	Вік, роки	Клас КВР mWHO	Діагноз	Кардіохірургічні втручання, термін гестації	Вид і термін розродження	ПН, вага (г), зріст (см)
12	21	IV	ДАК, важкий стеноз АК (Др 120 мм рт. ст.), с/п АоВ в 15 років. ФШ	ПАК після СЛР, Е, 27 тиж.	Штучні пологи	ПВ 28 тиж.
13	28	IV	ДАК, ре-КоАо (Др 70 мм рт. ст.), патологія МК, ДМШП	Ендопротезування КоАо, Е, 18 тиж.	КР 38 тиж.	х. 3200, 51
14	24	III	ДАК, важкий стеноз АК (Др 64 мм рт. ст.) у комбінації з АоНд, АнВА (54 мм)	ПАК + бандаж ВА з мінідоступу, УП, 21 тиж.	КР 38 тиж.	х. 3310, 56
15	37	IV	ДАК, важкий стеноз АК (Др 121 мм рт. ст.), АнВА (53 мм)	ПАК + бандаж ВА, Е, 20 тиж.	КР 39 тиж.	д. 2900, 47
16	32	IV	ДАК, важкий стеноз АК (Др 106 мм рт. ст.), АрВА (41 мм)	ПАК, УП, 18 тиж.	КР 38 тиж.	х. 3100, 50
17	25	III	ДАК, важкий стеноз АК (Др 135 мм рт. ст.)	ПАК з мінідоступу, УП, 18 тиж.	КР 38 тиж.	х., 3450, 53
18	31	III	ДАК, важкий стеноз АК (Др 106 мм рт. ст.), АрВА (42 мм)	ПАК з мінідоступу, УП, 22 тиж.	КР 38 тиж.	д. 3000, 49
19	28	III	ДАК, важкий стеноз АК (Др 90 мм рт. ст.)	ПАК з мінідоступу, УП, 20 тиж.	КР 35 тиж.	х. 2270, 43
20	30	III	ДАК, важкий стеноз АК (Др 102 мм рт. ст.) у комбінації з АоНд	ПАК з мінідоступу, УП, 20 тиж.	КР 38 тиж.	х. 3500, 53
21	22	IV	ДАК, важкий стеноз АК (Др 101 мм рт. ст.), АрВА (40 мм)	ПАК з мінідоступу, УП, 20 тиж., імплантація ШВРС	КР 37 тиж.	д. 2560, 46
22	25	IV	ДАК, важкий стеноз АК (Др 90 мм рт. ст.) у комбінації з АоНд, АнВА (48 мм)	ПАК з мінідоступу + бандаж ВА, УП, 20 тиж.	КР 37 тиж.	х. 2900, 50
23	23	IV	ДАК, важкий стеноз АК (Др 83 мм рт. ст.)	ПАК з мінідоступу, УП, 20 тиж.	Штучні пологи	ПВ 28 тиж.
24	28	IV	ГРАА тип А, ДАК, незначний стеноз АК (Др 20 мм рт. ст.), виражена КоАо (Др 70 мм рт. ст.), АрВА (43 мм) ВАП	Ендопротезування КоАо, СКПВА на 3-ю добу після розродження, Е	КР 37 тиж.	д. 2800, 48

Примітка. СЛР – серцево-легенева реанімація, ФШ – фібриляція шлуночків, АрВА – аневризматичне розширення висхідної аорти, ВАП – відкрита артеріальна протока, СКПВА – супракоронарне протезування висхідної аорти, Е – екстрена, УП – умовно-планова, ДМШП – дефект міжшлуночкової перегородки, ШВРС – штучний водій ритму серця.

з прогестероновою передопераційною підготовкою матки, за певними правилами проведення перфузії, а також з контролем життєдіяльності плода протягом втручання та у ранньому післяопераційному періоді.

Результати. Серед вагітних і породіль з ДАК, що отримали мультидисциплінарний супровід, материнських втрат не було.

Спостерігалися три перинатальні втрати. Одна перинатальна втрата була в групі консервативного лікування у пацієнтки з помірно стенозованим ДАК, аневризмою висхідної аорти та антифосфоліпідним синдромом. В анамнезі у неї було спонтанне переривання вагітності. З огляду на помірні ураження АК та висхідної аорти, а також високий функціональний клас (ФК II за NYHA), пацієнтку було переведено в ІПАГ ім. О. М. Лук'янової для спостереження та профілактики венозного тромбоемболізму. Незважаючи на це, в терміні 27 тижнів гестації у пацієнтки відбулося внутрішньоутробна загибель плода з наступними штучними пологамі. Через 6 місяців після цього

пацієнтку повторно було госпіталізовано до клініки НІССХ ім. М. М. Амосова для проведення кардіохірургічної корекції вади. Операція протезування АК (ПАК) із зовнішнім бандажуванням висхідної аорти пройшла успішно, пацієнтку було виписано в задовільному стані на 11-у добу.

У групі пацієнток, яким було проведено кардіохірургічне лікування під час вагітності, випадків материнської летальності не відзначено, проте спостерігалося дві фетальні втрати: у вагітної з важким стенозом ДАК після фібриляції шлуночків та успішної серцево-легеневої реанімації на 27-му тижні гестації, якій було проведено екстрене ПАК, та в іншій пацієнтки з важким симптоматичним стенозом ДАК після умовно-планового втручання із заміни АК.

Віддалені результати простежено у 21 пацієнтки, терміни спостереження – від 5 до 73 місяців. Усі ці пацієнтки перебувають під очним або дистанційним спостереженням. Негативних наслідків як для матерів, так і для дітей не спостерігалося, повторних втру-

чань не проводилося. Всі діти розвиваються відповідно до віку.

Обговорення. Обрання виду мультидисциплінарного супроводу у вагітної з ДАК залежить від декількох факторів: ступінь стенозу, наявність супутньої патології серця та аорти, толерантність до фізичних навантажень, а також наявність життєзагрозливих аритмій за типом шлуночкової тахікардії [10]. Відповідно до цієї логіки і наша команда вибудовувала персоналізований вид супроводу в кожному конкретному випадку.

Малосимптоматичні пацієнтки з ізольованою патологією АК та незначною аортопатією спостерігалися один раз на місяць амбулаторно з обов'язковим ехокардіографічним контролем стану АК та висхідної аорти, ретельно аналізували скарги та ступінь толерантності до фізичних навантажень. У разі появи скарг на серцебиття або зниження функціонального класу вагітних госпіталізували до клінік НІССХ ім. М. М. Амосова або ІПАГ ім. О. М. Лук'янової для додаткового обстеження та спостереження. За відсутності негативної динаміки за анатомічними та фізіологічними показниками, пацієнтку планово госпіталізували до клініки ІПАГ ім. О. М. Лук'янової в терміні 35–36 тижнів гестації з наступним розродженням на 38-му тижні та за потреби проводили кардіохірургічну корекцію через 5–9 місяців після пологів.

Пацієнтки з помірним (важким) аортальним стенозом і супутньою помірною аортопатією (висхідна аорта до 50 мм), з наявністю КоАо, попередніх втручань на АК та/або аорті, зі зниженою толерантністю до фізичних навантажень (ФК II–III за NYHA) спостерігалися амбулаторно частіше – 2 рази на місяць з обов'язковим ехокардіографічним контролем стану АК та висхідної аорти, ретельно аналізували скарги та ступінь толерантності до фізичних навантажень. З огляду на високі ризики виникнення кардіальних подій під час пологів та у ранньому післяпологовому періоді, розродження таких пацієнток проводили на базі кардіохірургічного закладу в умовах «розгорнутої» операційної. Після пологів оцінювали стан серцевої гемодинаміки й толерантність до фізичних навантажень, і в разі збереження скарг та низького функціонального класу, проводили відкладене на 5–12 місяців оперативне втручання на серці та/або грудній аорті.

Доцільність проведення кардіохірургічних втручань під час вагітності жваво обговорюється в експертному середовищі [10, 12–14]. Сучасні клінічні настанови у випадку важкого аортального стенозу рекомендують хірургію до вагітності всім симптоматичним пацієнткам, жінкам з лівошлуночковою дисфункцією (ФВ ЛШ < 50 %) та низькою толерантністю до фізичних навантажень [10]. Проведення втручання під час вагітності показано, якщо всі методи консервативної терапії є малоефективними і зберігається за-

гроза життю матері. Оптимальним терміном до такої умовно-планової інтервенції є II триместр вагітності. Наша команда встановила основні маркери необхідності проведення кардіохірургічного втручання під час вагітності: наявність субкомпенсованої (декомпенсованої) патології серця та магістральних судин, високої вірогідності виникнення великої кардіальної події під час вагітності, пологів або післяпологового періоду [12]. У разі ДАК показаннями до умовно-планового втручання у II триместрі вагітності були: важкий симптоматичний стеноз АК, наявність ознак декомпенсації кровообігу та лівошлуночкової недостатності, поява несприятливих прогностичних маркерів великої кардіальної події (шлуночкові аритмії, прогресивне зниження функціонального класу, швидке прогресування супутньої аневризми аорти) та не- або малокурабельна артеріальна гіпертензія (АГ) при поєднанні ДАК з (ре-)КоАо. Звичайно, наявність невідкладного стану, спричиненого серцевою патологією (гостра розшаровуюча аневризма аорти (ГРАА), фатальні порушення ритму серця, гострий коронарний синдром тощо) є показанням до проведення екстреного втручання у будь-якому терміні вагітності з попереднім розродженням, якщо плід життєздатний та клінічна ситуація дозволяє його провести перед втручанням на серці.

У нашій серії пацієнток з ДАК було проведено 4 екстрених та 9 умовно-планових інтервенцій за жорсткими показаннями у вагітних із симптоматичним важким стенозом АК з/без аневризми висхідної аорти (n = 11), у пацієнтки з поєднанням ДАК і КоАо та некурабельною АГ, у породіллі з ГРАА типу А на тлі ДАК, КоАо та контрольованої АГ на потрійній антигіпертензивній терапії. Загибель плодів спостерігалася у двох випадках – при екстреному ПАК після вдалої СЛР (неоптимальні для плода параметри перфузії були спрямовані на порятунок організму матері) та при умовно-плановому втручанні із заміни АК (численні вроджені аномалії розвитку плода). Всі інші вагітності завершилися сприятливо народженням здорових дітей.

Вид кардіохірургічного втручання при патології АК під час вагітності є також предметом для дискусії. Європейське товариство кардіологів рекомендує пацієнткам з вираженою симптоматикою, при малоефективній медикаментозній терапії проводити черезшкірну вальвулопластику досвідченим оператором [10]. Зважаючи на те що ця рекомендація має поки що низький клас і рівень доказовості (IIaC) та високий відсоток потенційних ускладнень [15, 16], у нашій практиці більш ефективною та безпечною вважається «відкрита» операція із заміни АК та корекції висхідної аорти за потреби, застосовуючи безпечні для плода параметри перфузії та фетальний моніторинг під час втручання.

Висновки

1. Міжсекторальна співпраця є ефективним інструментом для обрання правильної стратегії медичного супроводу вагітних з ДАК.
2. Оптимальною тактикою є проведення кардіохірургічної корекції важкого аортального стенозу до вагітності, особливо у симптоматичних пацієнток, у пацієнток із лівошлуночковою дисфункцією та низькою толерантністю до фізичних навантажень.
3. Пацієнтки з поєднанням ДАК та КоАо – у зоні ризику виникнення дисекції аорти під час вагітності та післяпологового періоду.
4. Вагітні з важким стенозом АК та супутньою патологією аорти (аневризма висхідної аорти, КоАо), після попередніх втручань на АК та/або аорті зі зниженою толерантністю до фізичних навантажень (ФК II–III за НУНА) мають перебувати під ретельним динамічним контролем протягом усієї вагітності на базі експертного центру з акушерської кардіології. З огляду на високі ризики виникнення кардіальних подій під час пологів та у ранньому післяпологовому періоді, розродження таких пацієнток має проводитись на базі кардіохірургічного закладу в умовах «розгорнутої» операційної.
5. Показання до умовно-планового втручання у II триместрі вагітності при ДАК такі: важкий симптоматичний стеноз АК, наявність ознак декомпенсації кровообігу та лівошлуночкової недостатності, поява несприятливих прогностичних маркерів великої кардіальної події (шлуночкові аритмії, прогресивне зниження функціонального класу, швидке прогресування супутньої аневіризми аорти) та не- або малокурабельна АГ при поєднанні ДАК з (ре-)КоАо.

Список використаних джерел
References

1. Solomenchuk TM, Kravchenko IM, Biliavka IV. [Disease of the bicuspid aortic valve: features of formation and course (literature review and own data)]. *Practychna Anhiolohiia*. 2012;3-4(52-53):56-60. Ukrainian.
2. Tutar E, Ekici F, Atalay S, Nacar N. The prevalence of bicuspid aortic valve in newborns by echocardiographic screening. *Am Heart J*. 2005;150(3):513-515. <https://doi.org/10.1016/j.ahj.2004.10.036>.
3. Mordi I, Tzemos N. Bicuspid Aortic Valve Disease: A Comprehensive Review. *Cardiol Res Pract*. 2012;2012:196037. <https://doi.org/10.1155/2012/196037>.
4. Murphy ES, Rösch J, Rahimtoola SH. Frequency and significance of coronary arterial dominance in isolated aortic stenosis. *Am J Cardiol*. 1977 Apr;39(4):505-509. [https://doi.org/10.1016/s0002-9149\(77\)80158-6](https://doi.org/10.1016/s0002-9149(77)80158-6).
5. Fedak PW, Verma S, David TE, Leask RL, Weisel RD, Butany J. Clinical and pathophysiological implications of a bicuspid aortic valve. *Circulation*. 2002 Aug 20;106(8):900-904. <https://doi.org/10.1161/01.cir.0000027905.26586.e8>.
6. Milewicz DM, Regalado E. Heritable Thoracic Aortic Disease Overview. 2003 Feb 13 [updated 2017 Dec 14]. In: Adam MP, Ardinger HH, Pagon RA, Wallace SE, Bean LJH, Stephens K, Amemiya A, editors. *GeneReviews®* [Internet]. Seattle (WA): University of Washington, Seattle; 1993-2020. Available from: <https://www.ncbi.nlm.nih.gov/books/NBK1120/>
7. Lansman SL, Goldberg JB, Kai M, Tang GH, Malekan R, Spielvogel D. Aortic surgery in pregnancy. *J Thorac Cardiovasc Surg*. 2017 Feb;153(2):S44-S48. <https://doi.org/10.1016/j.jtcvs.2016.06.015>.
8. Siromakha SO. [Orphan heritable thoracic aortic diseases and pregnancy. Modern outlooks and guidance]. *Ukrainian Journal of Cardiovascular Surgery*. 2020;(2(39)):69-74. Ukrainian. <https://doi.org/10.30702/ujcvcs/20.3905/028069-074>.
9. Yuan SM. Bicuspid aortic valve in pregnancy. *Taiwan J Obstet Gynecol*. 2014 Dec;53(4):476-480. <http://dx.doi.org/10.1016/j.tjog.2013.06.018>.
10. Regitz-Zagrosek V, Roos-Hesselink JW, Bauersachs J, Blomström-Lundqvist C, Cifková R, De Bonis M, et al.; ESC Scientific Document Group. 2018 ESC Guidelines for the management of cardiovascular diseases during pregnancy. *Eur Heart J*. 2018 Sep 7;39(34):3165-3241. <https://doi.org/10.1093/eurheartj/ehy340>.
11. Siromakha SO, Davydova YuV, Tarnavska AO, Volkova NI, Nakonechna NB. [Strategy of medical care for pregnant women with congenital heart disease]. *Ukrainian Journal of Cardiovascular Surgery*. 2021;(1(42)):64-69. Ukrainian. <https://doi.org/10.30702/ujcvcs/21.4203/s015064-069/082.8>.
12. Siromakha SO, Davydova YV, Limanska AY, Cherpak BV, Lazoryshynets VV. [Cardiosurgical endovascular intervention during pregnancy]. *Klinicheskaiia Khirurgiia*. 2020;87(3-4):49-54. Ukrainian. <https://doi.org/10.26779/2522-1396.2020.3-4.49>.
13. Kapoor MC. Cardiopulmonary bypass in pregnancy. *Ann Card Anaesth*. 2014;17(1):33-39. <https://doi.org/10.4103/0971-9784.124133>.
14. Agarwal RC, Bhattacharya PK, Bhattacharya Lata, Jain RK. Pregnancy and cardiopulmonary bypass. *Indian J. Anaesth*. 2004;48(4):259-263.
15. McKay RG. The mansfield scientific aortic valvuloplasty registry: Overview of acute hemodynamic results and procedural complications. *J Am Coll Cardiol*. 1991 Feb;17(2):485-91. [https://doi.org/10.1016/s0735-1097\(10\)80120-2](https://doi.org/10.1016/s0735-1097(10)80120-2).
16. Alkhouli M, Zack CJ, Sarraf M, Bashir R, Nishimura RA, Eleid MF, et al. Morbidity and Mortality Associated With Balloon Aortic Valvuloplasty. A National Perspective. *Circ Cardiovasc Interv*. 2017 May;10(5):e004481. <https://doi.org/10.1161/CIRCINTERVENTIONS.116.004481>.

Bicuspid Aortic Valve and Pregnancy

Siromakha S. O.^{1,3}, Davydova Iu. V.^{1,2}, Kravchenko V. I.¹

¹National Amosov Institute of cardiovascular surgery of the National Academy of Medical Sciences of Ukraine, Kyiv, Ukraine

²Institute of Pediatrics, Obstetrics and Gynecology named after acad. O. M. Lukianova of NAMS of Ukraine, Kyiv, Ukraine

³Bogomolets National Medical University, Kyiv, Ukraine

Abstract. Bicuspid aortic valve (BAV) is the most common congenital heart disease. Severe stenosis of BAV and its combination with aortic pathology can cause significant adverse maternal and perinatal consequences. The optimal strategy for medical care of pregnant women with BAV has not been fully elucidated and requires further research. This paper presents 7.5 years of work experience of a multidisciplinary team of experts in obstetric cardiology and cardiac surgery in the medical care of pregnant women with BAV and co-existing pathology of the heart and aorta. The experience is based on modern international guidelines, our own research efforts and hospital protocols. Primary expert cardiac screening of 2,469 pregnant women revealed 4.3% of patients (n=106) with BAV. The choice of the strategy for their care was personalized and based on the degree of BAV lesions, any concomitant pathology of the heart and aorta, symptoms and life-threatening conditions. The article analyzes the experience of medical care of pregnant patients with BAV bearing high cardiovascular risk (n=24), presents indications for a certain type of medical care, method and place of birth before cardiac surgery during pregnancy. The types and optimal time for performing interventions during pregnancy and the postpartum period were discussed. Perinatal losses (n=3) were analyzed. The chosen strategy is effective, as evidenced by the absence of negative maternal consequences in the immediate and long-term follow-up period.

Keywords: *bicuspid aortic valve, pregnancy, cardiac surgery during pregnancy, strategy of medical support of pregnant women with BAV, multidisciplinary care, maternal consequences, perinatal consequences, indications for BAV surgery during pregnancy.*

Стаття надійшла в редакцію 22.04.2021 р.

© 2021 The Authors. Published by Professional Edition Eastern Europe. This is an open access article under the CC BY-SA license (<https://creativecommons.org/licenses/by-sa/4.0/>).