УДК 576.31.616.233-076:616-001.28

© Л. І. ШВАЙКО

Державна установа "Національний науковий центр радіаційної медицини НАМН України"

Морфологічна характеристика слизової оболонки бронхів в осіб, які брали участь у виконанні робіт із перетворення об'єкта "Укриття" Чорнобильської АЕС на екологічно безпечну систему

L. I. SHVAIKO

State Institution "National Research Centre for Radiation Medicine of NAMS of Ukraine"

MORPHOLOGICAL CHARACTERISTICS OF BRONCHIAL MUCOSA IN PATIENTS WHO PARTICIPATED IN THE PERFORMANCE OF WORK ON TRANSFORMATION OF THE OBJECT "SHELTER" OF CHORNOBYL NPP INTO ECOLOGICALLY SAFE SYSTEM

Особи, які беруть участь у виконанні робіт із перетворення об'єкта "Укриття" ДСП Чорнобильської АЕС на екологічно безпечну систему, зазнають впливу іонізуючого випромінення, у тому числі за рахунок інгаляції радіонуклідів. Проведені морфологічні та імуногістохімічні дослідження стану слизової оболонки бронхів означеного контингенту дозволили виділити пацієнтів із морфологічною картиною хронічного проліферативного атипового бронхіту, які складають групу ризику щодо розвитку раку легень і потребують спеціального диспансерного нагляду.

Individuals, who participate in the work on transformation of "Shelter" SSE Chernobyl NPP into ecologically safe system, undergo to ionizing radiation including inhalation of radionuclides. Morphological and immunohistochemical study of bronchial mucosa make it possible to identify patients with morphological picture of chronic proliferative atypical bronchitis who are at risk to lung cancer development and require special clinical supervision.

Постановка проблеми і аналіз останніх досліджень та публікацій. Однією з найважливіших державних програм України з мінімізації наслідків Чорнобильської катастрофи є роботи з перетворення об'єкта "Укриття" (ОУ) ДСП Чорнобильської АЕС (ЧАЕС) на екологічно безпечну систему [1, 2]. Роботи в ОУ ДСП ЧАЕС проводяться в умовах багатофакторних ризиків із домінуючим радіаційним чинником, зумовленим впливом інгаляційної суміші радіонуклідів [3]. Морфологічні дослідження слизової оболонки бронхів в учасників ліквідації наслідків аварії на ЧАЕС виявили виражені порушення регенерації, пошкодження мукоциліарного апарату війчастих епітеліоцитів, патологію мікроциркуляції й епітеліально-сполучнотканинних взаємовідносин [4, 5].

Відомо, що при впливі низьких доз радіації відбувається ураження генетичного апарату соматичних клітин, яке реалізується на клітинному рівні пухлинними трансформаціями, зокрема злоякісними новоутвореннями легень. Роль експресії протеїнів p53, p63, Ki-67 в патогенезі раку легень доведена численними дослідженнями [6, 7].

З огляду на це, вивчення морфологічних та імуногістохімічних особливостей стану слизової оболонки бронхів в осіб, які зазнають зовнішнього та внутрішнього (за рахунок інгаляції радіонуклідів) впливу іонізуючого випромінення, є актуальним.

Мета роботи: вивчити стан слизової оболонки (СО) бронхів в осіб, залучених до виконання робіт із перетворення ОУ ЧАЕС на екологічно безпечну систему, для формування групи ризику щодо можливого розвитку раку легень.

Матеріали і методи. Групу спостереження склали 48 чоловіків, які брали участь у виконанні робіт із перетворення об'єкта "Укриття" ЧАЕС на екологічно безпечну систему (критерієм відбору було виявлення вмісту $^{239+240}Pu$ у пробах калу більше за 1,5 мБк/проба), середня доза зовнішнього опромінення складала (24,48±2,95) сЗв, вік обстежених осіб – (40,7±1,33) року. Усім хворим проведено клінічні (анамнез, оцінка клінічних проявів захворювань бронхолегеневої системи), лабораторні (загальний аналіз крові, біохімічний аналіз крові, імунологічне дослідження), функціональні (спірографія) та інструментальні (рентгенографія органів грудної клітки, бронхофіброскопія) дослідження. Хронічний необструктивний бронхіт (ХНБ) було встановлено 32 (66,7 %) особам, хроніч-

не обструктивне захворювання легень (ХОЗЛ) діагностовано у 4 (8,3 %) хворих, бронхолегеневої патології не було виявлено у 12 (25 %) випадках. Морфологічне вивчення біоптатів слизової оболонки бронхів проведено у 48 чоловіків. Пряму біопсію слизової оболонки бронхів здійснювали під час виконання бронхофіброскопії на рівні сегментарних та субсегментарних бронхів, переважно зі шпори субсегментарних бронхів нижньої частки правої легені. Біоптати фіксували у 10 % забуференому формаліні, зневоднювали у спиртах висхідної концентрації та заливали у парафін за звичайною методикою. З метою діагностики процесу та морфологічного вивчення матеріалу, зрізи товщиною 4–6 мкм забарвлювали гематоксиліном та еозином і пікрофуксином за Ван-Гізон [7].

Імуногістохімічне дослідження (експресія протеїнів p53, p63, Кі-67, CEA) з використанням моноклональних антитіл було проведено на парафінових зрізах тканини пухлин. Парафінові зрізи товщиною 4–6 мкм монтували на скельця, покриті полі-L-лізином, або на скельця SuperFrost Plus (Німеччина) на добу в термостаті при 370 °С, або ж на 30 хв у термостаті при 600 °С в разі застосування скелець з адгезивними властивостями. У день проведення імуногістохімічної реакції здійснювали депарафінування та зневоднювання зрізів. Для оптимального імунопероксидазного фарбування проводили демаскування антигенів шляхом обробки зрізів 0,06 % розчином трипсину протягом 10 хв при 370 °С або виконували обробку зрізів у мікрохвильовій печі в розчині цитратного буферу (pH – 6,0). Всі інкубаційні цикли, що передбачені при імуногістохімічному виявленні антигенів, проводили у вологій камері при кімнатній температурі. Для зменшення неспецифічного забарвлення на зрізи наносили 1 % розчин BSA, оскільки білки, що входять до його складу, займають усі високозаряджені неспецифічні ділянки, з якими може відбутися неспецифічне зв'язування моноклональних антитіл. Потім проводили інкубацію з моноклональними антитілами в оптимальному розведенні протягом однієї години. Через годину зрізи відмивали 3 рази у забуференому фізіологічному розчині. Після цього на скельця зі зрізами наносили кролячу сироватку проти імуноглобулінів миші в надлишковому титрі також на 1 год. Далі скельця зі зрізами знову відмивали в забуференому фізіологічному розчині та інкубували з ПАП-комплексом протягом 45 хв. Після відмивання ПАП-комплексу, що не зв'язався з кролячою антимишачою сироваткою, проводили реакцію гістохімічного визначення активності пероксидази. Якщо для візуалізації застосовували систему EnVision, яку наносили після моноклональних антитіл, то гістохімічне визначення активності пероксидази проводили безпосередньо після 30 хв інкубації з вищезгаданою системою. Після виявлення активності пероксидази зрізи тканини пухлини дофарбовували гематоксиліном протягом 2–3 хв, укладали в бальзам і досліджували у світловому мікроскопі.

Морфологічні та імуногістохімічні дослідження були виконані на кафедрі патоморфології Інституту урології НАМН України під керівництвом академіка НАМНУ А. М. Романенко.

Результати досліджень та їх обговорення. У слизовій оболонці бронхів більшості обстежених осіб, які зазнали впливу іонізучого випромінення під час виконання робіт із перетворення об'єкта "Укриття" на екологічно безпечну систему, візуалізувалася морфологічна картина, яка загалом відповідала патогістологічним змінам, притаманним хронічному бронхіту, і включала ознаки запалення, дегенераційні і дисрегенераційні зміни епітелію, порушення кровообігу та мезенхімальні зміни.

Зміни поверхневого епітелію (повна чи часткова його десквамація, гіперплазія) спостерігали у більшості обстежених, за винятком хворих на ХОЗЛ (рис. 1). Поряд із гідропічною дистрофією і подальшим некрозом верифікували зміни епітеліоцитів, подібні до апоптозу. Світла набрякла цитоплазма таких клітин містила округле набухле ядро з великими глибками гетерохроматину та зібраними навколо мітохондріями з ущільненим матриксом та іншими органоїдами.

Важливо відмітити, що аналогічні структурні порушення були також виявлені серед осіб без встановленого клінічного діагнозу бронхолегеневої патології.

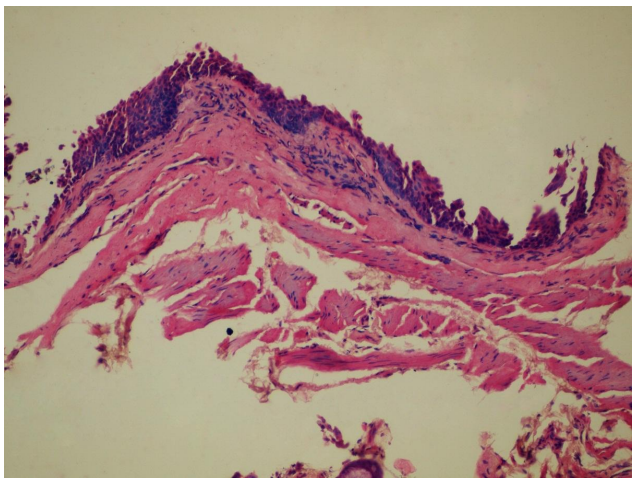

Рис. 1. Хворий З. Виражена проліферація із зонами дисплазії поверхневого епітелію слизової оболонки бронхів. Забарвлення гематоксиліном та еозином. × 200.

Аналіз змін поверхневого епітелію бронхів показав залежність від дози опромінення, вони частіше реєструвались при більшій дозі опромінення. Так, в осіб, які отримали дозу опромінення, меншу за 10 сЗв, зміни епітелію були виявлені лише в 16,7 % осіб, а при дозі опромінення вище за 10 сЗв – у 53,3 % випадків, p=0,032 (рис. 2).

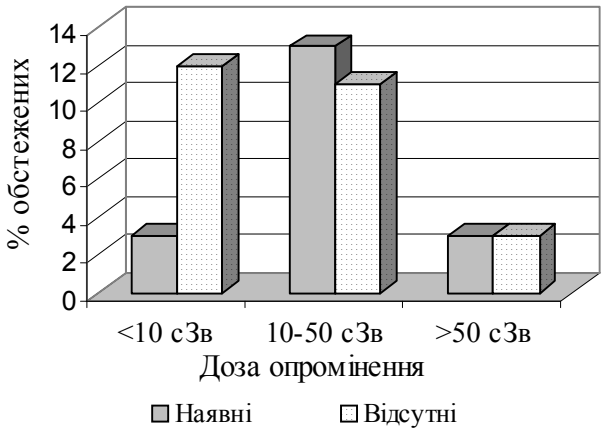

Рис. 2. Частота виявлених змін поверхневого епітелію бронхів серед обстежених осіб залежно від дози отриманого опромінення.

Середня доза отриманого опромінення становила (30,79±4,00) сЗв для осіб зі змінами поверхневого епітелію і (20,35±3,98) сЗв для осіб без виявлених змін (p=0,084).

Водночас не виявлено впливу фактора тютюнокуріння на розвиток патологічних змін поверхневого епітелію: вони були виявлені у 28,6 % обстежених, які ніколи не курили, та у 40 % курців (в теперішній час та/або в минулому), p=0,566.

Жодних асоціацій із наявністю в обстежених осіб клінічних проявів бронхолегеневої патології (кашель, задишка, зміни при аускультації), показниками функції зовнішнього дихання, загального та біохімічного аналізу крові, імунологічного статусу також не було виявлено. Таким чином, єдиним фактором, який був асоційований із появою змін поверхневого епітелію, виявився радіаційний.

У більшості обстежених осіб порушення поверхневого епітелію поєднувались із базальноклітинною гіперплазією (БКГ) (рис. 3), однак дозової залежності виявлення БКГ не було (p=0,755).

У 10 осіб із базальноклітинною гіперплазією та 7 осіб з її відсутністю ми провели визначення маркера проліферації антигену Ki-67 та карциноембріонального антигену (CEA) імуногістохімічним методом. В усіх випадках базальноклітинної гіперплазії виявлено клітини з експресією антигену Ki-67, кількість Ki-67-позитивних клітин варіювала від 5 до 25 % (рис. 3). Крім того, у 3 випадках епітеліальні клітини експресували антиген

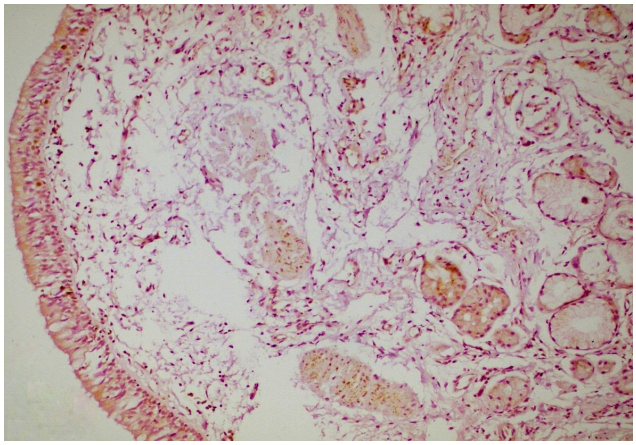

Рис. 3. Хворий С. Парафіновий зріз. Експресія Ki-67 на клітинах епітелію бронхів. × 200.

CEA. Відомо, що у сироватці крові рівень CEA підвищується у хворих на різні форми раку з епітеліальних клітин та при хронічних запальних процесах, які супроводжуються вираженою проліферацією епітелію. Тому ми розцінили появу CEA-позитивних клітин як ознаку вираженої проліферації. У пацієнтів без ознак базальноклітинної гіперплазії CEA-позитивні клітини не були виявлені в жодному випадку, а незначна кількість Ki-67-позитивних клітин (до 5 %) виявлена тільки в одному випадку.

У 19 обстежених осіб була досліджена також експресія протеїнів p53 та p63. Ці протеїни відіграють важливу роль в індукції процесів апоптозу. В нормі вони мають дуже короткий період напіврозпаду (декілька хвилин), однак при активації під впливом внутрішньоядерних кіназ (фосфорилування залишку серину-15 та додаткове фосфорилування залишку серину-46 у молекулі p53) відбувається стабілізація молекул та протеїни p53 і p63 набувають функції факторів транскрипції багатьох генів, що сприяють зупинці клітинного циклу та розвитку апоптозу. Ядерна експресія p53 виявлена у 13 (рис. 4), p63 – у 17 випадках. Кількість позитивних клітин варіювала від 1 до 15 %. Серед описаних морфологічних пошкоджень слизової оболонки бронхів поява p53- та p63-позитивних клітин корелювала тільки з наявністю базальноклітинної гіперплазії.

Це свідчить, що поява базальноклітинної гіперплазії є динамічним процесом, який супроводжується не тільки підвищеною проліферативною активністю епітеліальних клітин, але і їх загибеллю.

Підтвердженням наявності патологічної регенерації епітелію слизової оболонки в обстежених осіб були метапластичні зміни. У локусах плоскоклітинної метаплазії верхні шари епітеліального пласта були утворені сплощеними клітинами. Слід зазна-

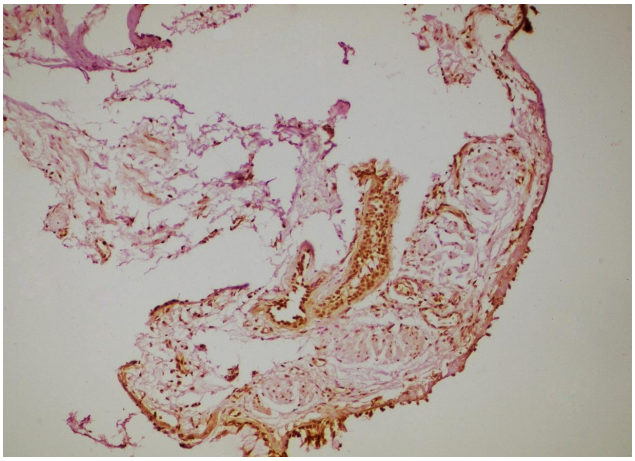

Рис. 4. Хворий К. Парафіновий зріз. Експресія p53 на клітинах епітелію бронхів. × 200.

чити, що ознаки атипії епітеліальних клітин у нашому дослідженні зустрічались зрідка. Вони зафіксовані тільки у 3 обстежених (6,3 %), при дозах отриманого опромінення 8,41; 31,89 та 38,93 сЗв.

Асоціації змін базальної мембрани з дозовим навантаженням обстежених осіб ми не виявили (p=0,113 при зіставленні частоти порушень базальної мембрани серед осіб з дозами опромінення <10 сЗв та >10 сЗв).

У власній пластинці слизової оболонки бронхів 18 (37,5 %) обстежених осіб мали місце склеротичні зміни (рис. 5). Склероз дещо частіше реєструвався в осіб з дозами опромінення, вищими за 10 сЗв (p=0,056), та з наявністю інших морфологічних змін у слизовій оболонці бронхів. Слизова

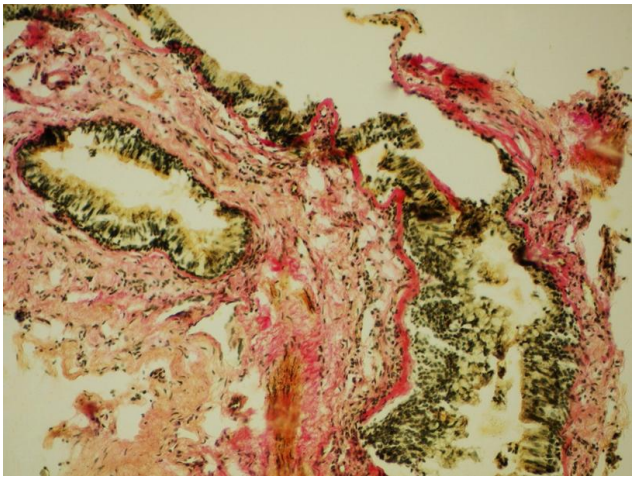

Рис. 5. Хворий Б. Потовщення і склероз базальної мембрани слизової оболонки бронхів. Забарвлення за Ван-Гізон. × 200.

оболонка була інфільтрована лімфоцитами, плазматичними клітинами, нейтрофільними й еозинофільними гранулоцитами.

У власній пластинці слизової оболонки бронхів у 5 (10,2 %) обстежених верифікували множинні, гетерогенні за розміром ліпідні включення. При ультраструктурному аналізі вони мали вигляд осміофільних глобул із характерною покресленістю, обмежених одношаровою мембраною. Ці включення, як правило, в десятки разів перевищували розміри клітин та займали істотний об'єм строми.

Проведене нами морфологічне дослідження слизової оболонки бронхіального дерева показало, що зміни окремих клітин та структур були виявлені у більшості обстежених – 31 (64,6 %) особи.

Достовірно частіше наявність морфологічних порушень була виявлена серед осіб, які отримали дозу опромінення, вищу за 10 сЗв (у 23 із 30 осіб) порівняно з особами, які отримали меншу дозу опромінення (у 8 із 18 осіб), p=0,023. Серед окремих видів морфологічних змін кореляцію з дозою опромінення перш за все мали зміни поверхневого епітелію (p=0,032) та розвиток склеротичних змін (p=0,056).

Зважаючи на те, що бронхи – один з органів тіла людини, який перебуває в тісному і безпосередньому зв'язку з навколишнім середовищем і часто зазнає його несприятливого впливу, вступаючи у контакт із пошкоджувальним агентом, всі порушення, що виникають при цьому, позначаються на роботі нижніх відділів респіраторного тракту, а отже, і всього організму.

Аналіз гістологічної картини слизової оболонки бронхів осіб, які брали участь у виконанні робіт із перетворення об'єкта "Укриття" на екологічно безпечну систему, засвідчив, що вплив іонізуючого випромінення відбувався на епітеліальних клітинах, що призводило до часткової деструкції, десквамації та як адаптивної реакції – до проліферації базальних клітин.

Серед виявлених змін найбільш важливим, на наш погляд, є виділення групи пацієнтів із поєднанням наявності порушень поверхневого епітелію та проліферації базального епітелію, що можна охарактеризувати як хронічний проліферативний атиповий бронхіт.

Послідовність змін, які розвиваються у слизовій оболонці бронхів за умов дії іонізуючого випромінення, можна представити таким чином. На першому етапі виникають десквамація епітелію та набряк судин (розширення мікроциркуляторного русла, потовщення стінок судин та їх склероз). У подальшому приєднується порушення регенераторних процесів у камбіальному шарі, базальноклітинна дисплазія, яка на більш пізніх стадіях може супроводжуватись розвитком атипії базальних клітин. Ми вважаємо, що підвищення кількості проліферуючих клітин (Ki-67-позитивних) та

клітин з експресією CEA може розцінюватися як негативний фактор, який свідчить про високу вірогідність розвитку атипії клітин та наступної трансформації. Характерними для таких хворих є також відсутність запальної інфільтрації, переважно лімфоїдний склад інфільтрату при незначній кількості нейтрофілів та макрофагів. Таким чином, мала кількість клітин запалення на фоні поширеного склерозу – ще одна особливість такого бронхіту. За умов продовження патологічного процесу можливі поява дисплазії, карциноми in situ та інвазивний ріст.

Висновок. Вивчення стану слизової оболонки бронхів дозволило виділити пацієнтів із морфологічною картиною хронічного проліферативного атипового бронхіту, які складають групу ризику щодо розвитку раку легень і потребують диспансерного нагляду.

Перспективи подальших досліджень. Виконання морфологічних та імуногістохімічних досліджень в осіб, які зазнають впливу іонізуючого випромінення, у тому числі за рахунок інгаляції радіонуклідів, є доцільним та перспективним.

СПИСОК ЛІТЕРАТУРИ

1. Про загальні засади подальшої експлуатації і зняття з експлуатації Чорнобильської АЕС та перетворення зруйнованого четвертого енергоблоку цієї АЕС на екологічно безпечну систему : Закон України від 11.12.1998 р. № 309-XIV // Відомості Верховної Ради України. – 1999. – № 4. – Стр. 33.
2. 25 років Чорнобильської катастрофи. Безпека майбутнього : Національна доповідь України. – К. : КІМ, 2011. – С. 356.
3. Радіаційно-гігієнічне забезпечення робіт на об'єкті Укриття / С. Ю. Нечаєв, І. А. Ліхтарев, В. О. Сушко [та ін.] // Медичні наслідки Чорнобильської катастрофи: 1986-2011 / за ред. А. М. Сердюка, В. Г. Бебешка, Д. А. Базики. – Тернопіль : ТДМУ, 2011. – С. 1023–1032.
4. Сегеда Т. П. Ультраструктурна характеристика патології мікроциркуляції в учасників ліквідації наслідків аварії на Чорнобильській АЕС : автореф. дис. ... д-ра біол. наук : 03.00.01 – Радіобіологія / Т. П. Сегеда // ДУ "Наук. центр радіац. медицини АМН України". – К. : [б. в.], 2011. – 36 с.
5. Хронічні неспецифічні захворювання легень у ліквідаторів наслідків Чорнобильської катастрофи / [В. П. Терещенко, В. О. Сушко, В. А. Піщиков та ін.] ; за ред. В. П. Терещенко, В. О. Сушка. – К. : Медінформ, 2004. – 252 с.
6. High-throughput molecular analysis in lung cancer: insights into biology and potential clinical applications / S. Ocak, M. L. Sos, R. K. Thomas, P. P. Massion // Eur. Respir. J. – 2009. – № 34. – P. 489–506.
7. Fragile histidine triad protein expression in nonsmall cell lung cancer and correlation with Ki-67 and with p53 / C. Mascaux, B. Martin, J. M. Verdebout et al. // Eur. Respir. J. – 2003. – N 21. – P. 753–758.
8. Волкова О. В. Основы гистологии с гистологической техникой / О. В. Волкова, Ю. К. Елецкий. – 2-е изд. – М. : Медицина, 1982. – 304 с.

Отримано 20.09.12