

## ДИАГНОСТИЧЕСКИЙ ПОТЕНЦИАЛ REAL-TIME ЭЛАСТОГРАФИИ ПРИ ЗАБОЛЕВАНИЯХ ПОДЖЕЛУДОЧНОЙ ЖЕЛЕЗЫ РАЗЛИЧНОГО ГЕНЕЗА

М. Б. Щербинина, Т. В. Майкова, А. В. Семашко

Медицинский центр амбулаторного обслуживания детей и взрослых,  
Днепропетровск, Украина

### Ключевые слова

заболевания поджелудочной железы, эластография, методика, информативность, диагностический потенциал

**В** Украине неуклонно растет частота заболеваний поджелудочной железы (ПЖ). Это вызвано нерациональным питанием, злоупотреблением алкоголя, ухудшением экологической обстановки, ростом патологии гепато-билиарной системы и двенадцатиперстной кишки, атаками вирусных инфекций, применением лекарственных препаратов и рядом других причин.

В течение 30 лет отмечен более чем двукратный рост случаев хронического панкреатита (ХП). В среднем, за последние годы распространенность ХП среди населения Украины составляет 25-30 человек на 100 тыс. населения. ХП свойственно вяло текущее продолжительное воспаление с периодическими обострениями процесса; при этом происходит диффузное изменение паренхимы, атрофия и замещение железистой ткани органа фиброзной. Согласно современным представлениям, принципиальным для заболевания является продолжение прогрессирующее фиброза даже после окончания действия этиологического фактора. Отсутствие морфологического восстановления приводит к функциональной недостаточности ПЖ, вызывая дисбаланс во многих системах организма.

Деструктуризация ткани с очагами фиброза, нарушение регенераторных процессов лежат в основе формирования кистозных образований и рака ПЖ. На долю последнего приходится примерно 10% всех опухолей пищеварительной системы. В Украине ежегодно регистрируют около 2,5 тыс. новых случаев рака ПЖ. Каждый год аденокарцинома ПЖ уносит более чем 250 тыс. человеческих жизней во всем мире, занимая 13-е место по частоте среди всех видов злокачественных образований и 8-е место среди наиболее частых причин смерти от рака.

Сложность ситуации обусловлена тем, что диагностика заболеваний ПЖ является одной из наиболее проблемных в отечественной гастроэнтерологии. Основная причина — трудность визуализации органа с помощью инструментальных методов исследования. Поэтому средние сроки установления диагноза ХП в зависимости от этиологии составляет от двух до пяти лет. Так, к моменту постановки диагноза рака ПЖ опухоль ограничена органом только у 15% пациентов, у 25% лиц определяется ее распространение на региональные лимфоузлы, в остальных 60% случаев она метастазирует. Кроме лимфатических узлов, наиболее часто метастазы рака ПЖ определяются в печени, брюшине и легких. Наблюдаются также и метастазы других опухолей в ПЖ (рак легких, молочной железы, меланома), которые могут проявляться как рак ПЖ.

В этой связи особую актуальность приобретает совершенствование методов визуализации ПЖ. Одним из таких вариантов является статическая (компрессионная) эластография, обеспечивающая повышение информативности, чувствитель-

ности и специфичности ультразвукового метода. В настоящее время методика получила широкое распространение в медицинских центрах США, Японии, Западной Европы [4].

Развитием статической (компрессионной) эластографии занимается несколько ведущих компаний — производителей ультразвукового оборудования Premium-класса, каждая из которых запатентовала для нее свое название: у Hitachi — это Real-Time Elastography (RTE) — эластография в реальном времени; у Toshiba — лаконично Elastography; Ultrasonix обозначает методику Free Hand RTE. Не вдаваясь в терминологическую дискуссию, подчеркнем, что это синонимические названия одной и той же методики. Далее в статье мы обозначаем ее RTE.

На сегодняшний день украинские врачи нечетко понимают суть и диагностические возможности RTE из-за ограниченности в нашей стране наличия техники для ее проведения. К сожалению, даже некоторые представители научных кругов имеют ошибочное мнение об эластографии. В частности, некомпетентность в этом вопросе просматривается в утверждениях о том, что современные аппараты для проведения УЗИ с опцией «эластография» дают лишь цветное изображение различной эластичности тканей без каких-либо количественных показателей, или, что результаты этого исследования зависят от степени нажатия датчика на брюшную стенку. Такие заявления в устных выступлениях или публикации подобных заблуждений в научной печати [1] являются недопустимыми, т. к. при отсутствии у врачей опыта работы в данном направлении формируют ложные суждения, что наносит неоспоримый вред прогрессу медицинской науки в Украине.

Исходя из этого, в данной статье нам хотелось бы ознакомить широкую аудиторию врачей с методикой RTE и ее потенциалом в диагностике заболеваний ПЖ на примерах обсуждения результатов, полученных зарубежными учеными, и данных собственных исследований.

RTE является разновидностью ультразвукового метода с направленностью изучения эластичности ткани в режиме реального времени. Технология исследования базируется на выявлении признаков поражения ПЖ в В-режиме, затем проводится исследование в режиме RTE. Выполнение RTE позволяет получить как качественные, так и количественные показатели эластичности ткани без использования дополнительной ручной компрессии. В основу методики положена ритмичная физиологическая компрессия, которой, как и другие внутренние органы, подвергается ПЖ вследствие пульсации сердца и расположенных рядом крупных артериальных сосудов. При этом мягкие части ткани ПЖ деформируются в большей степени, плотные — в меньшей. Отраженные эхо-сигналы улавливаются датчиком и используются компьютером для вычисления перемещения участков ткани органа, после чего на экран выводится изображение распределения его деформации в режиме цветового картирования.

Адекватность нажатия датчиком в проекции ПЖ на передней брюшной стенке, производимого врачом-сонологом, контролируется соответствующим индикатором на экране монитора (зеленая круглая диаграмма в правом нижнем углу экрана, см. рис. 2, 3, 4). Это гарантирует получение изображения с минимальным количеством артефактов. Ввиду того, что цветовой паттерн эластографического изображения не бывает стабильным длительное время, в течение 5 сек производится его видеозапись, которую затем используют для качественной и количественной оценки.

Каждый участок эластографического изображения с другим числовым значением эластичности связан с тем или иным состоянием ткани (нормальная ткань, фиброз, очаговые образования паренхимы ПЖ и т. д.) и визуально идентифицируется соответствующим цветом. Например, в ультразвуковом сканере фирмы Ultrasonix (Канада) наименее эластичные ткани окрашены в темно-красный цвет, ткани средней эластичности — в желто-зеленый, эластичные ткани — в цвета сине-голубого спектра. Просматривая цветовую гамму изображения, судят об однородности структуры ПЖ, наличии, локализации и особенностях выявленных изменений. Достоинством RTE, облегчающим трактовку результатов, является синхронное выполнение визуализации ПЖ в серошкальном В-режиме изображения в реальном времени и режиме цветового картирования этих же участков ткани (на экран выводятся одновременно оба изображения, рис. 2, 3, 4).

RTE не предоставляет абсолютных цифр плотности ПЖ в кПа. Однако благодаря компьютерной программе в ходе исследования производится автоматизированный расчет коэффициентов эластичности — *elastic strain ratio* (ESR) — для отдельных участков паренхимы ПЖ. С этой целью на полученной кино-петле выбирают т. н. зоны интереса — *regions of interest* (ROI): участок А, проблемный с точки зрения диагностики (ROI-A), и участок-эталон В (ROI-B). ROI-A представляет максимально большой захват области очагового поражения или зоны наименьшей эластичности согласно цветовому паттерну — «жесткая» ткань. ROI-B выбирают из тканей, окружающих ROI-A, соответствующих эластичному — «мягкому» цветовому паттерну. В качестве этого участка, как правило, используется неизменная область самого органа. Коэффициент эластичности ESR представляет собой отношение значений В/А, количественно характеризующим эластичность проблемного участка. Учитывая, что при выборе различных ROI-B вокруг очага поражения, значения ESR могут несколько отличаться, применяется усредненный показатель трех замеров между одной и той же ROI-A и трех различных ROI-B. Таким образом, исследователь получает не абсолютные показатели эластичности ткани, а коэффициенты соотношений «патология/норма». Таким сравнительным показателем в настоящее время отдается предпочтение, поскольку варианты нормы в абсолютных числовых значениях имеют широкий диапазон, особенно это касается оценки результатов исследования ПЖ у детей.

Результаты RTE регистрируются в виде клипов или статических изображений и могут использоваться в дальнейшем при необходимости динамичного наблюдения. Методика легко воспроизводима и не зависит от ограничений по состоянию пациентов, таких, как ожирение III-IV ст., выраженный холестаз, острый гепатит, асцит.

Итак, современная генерация ультразвукового оборудования при выполнении RTE позволяет осуществлять как качественный, так и количественный анализ эластичности ткани исследуемого органа.

Каково же клиническое значение RTE при заболеваниях ПЖ?

Прежде всего, RTE позволяет с успехом решать вопросы ее очаговой патологии. В случае выявления в В-режиме очагового поражения ПЖ врач-сонолог с помощью RTE оценивает

очаг с позиции «доброкачественное/злокачественное образование», проводя таким образом предположительную оценку гистоструктуры очага. При необходимости определяется область биопсии, реализация которой под контролем RTE делает исследование более точным.

Нужно отметить, что еще со времен Гиппократов низкая эластичность новообразования рассматривалась как показатель его злокачественности. Некоторые последние исследования указывают, что RTE является многообещающей технологией с высокой степенью достоверности и точности в дифференциальной диагностике солидных поражений ПЖ [5, 10, 14, 18]. В частности, гомогенность или гетерогенность рисунка эластографического цветового паттерна, а также доминирование определенного цвета достоверно коррелируют с гистологическими характеристиками ПЖ [6]. Поэтому, несмотря на то, что RTE является относительно новой методикой, ее уже окрестили «виртуальной биопсией» [7]. При исследовании региональных лимфатических узлов RTE позволяет провести дифференциальную диагностику между их воспалительными и метастатическими изменениями. Поэтому методику можно использовать для уточнения стадии злокачественного процесса органов гепато-панкреато-дуоденальной зоны. Таким образом, методика RTE расширяет наши диагностические возможности.

Первые работы в области ультразвуковой эластографии ПЖ относятся к периоду 2005-2008 гг. Высокая диагностическая ценность качественной RTE с транскутантным доступом ультразвукового сигнала в диагностике очаговых образований ПЖ была отменена сразу же. В частности, сравнивая полученные данные исследований только в В-режиме и в комбинации В-режима и RTE, Uchida H. et al. [9] показали повышение частоты правильных диагнозов в целом с 73 до 97%, в т. ч. при аденокарциноме ПЖ — с 66 до 93%, а в случае эндокринных опухолей ПЖ — с 66 до 100%.

Диагностический потенциал RTE значительно возрос с появлением возможности ее выполнения эндоскопически. Традиционную эндоскопическую сонографию стали проводить с RTE благодаря использованию эндоскопического линейного датчика. Это исследование получило название «эндоскопической ультразвуковой пальпации» и уже включено в национальные и международные консенсусы по диагностике заболеваний ПЖ наряду с контрастной эндоскопической сонографией и прицельной биопсией под эндоскопическим ультразвуковым контролем [12, 13, 16].

В работах J. Iglesias-García et al. [11, 17] приводятся данные чувствительности и специфичности RTE ПЖ, выполняемой эндоскопически. Статистические показатели качественной эластографии, оценки цветового паттерна при диагностике очаговых образований ПЖ достигали чувствительности в пределах 99,1–100,0%, при этом специфичность составила в среднем 71,43%. Коэффициент эластичности ESR показал усредненные статистические данные чувствительности 99,5% и специфичности 99,5%.

Важным ориентиром для характеристики «доброкачественное/ злокачественное образование» является расчет для коэффициента эластичности ESR цифрового значения, т. н. точки отсечения (*cut-off level*). Например, при самом «мягком» злокачественном образовании — аденокарциноме ПЖ — этот показатель составляет 6,04, при нейроэндокринной злокачественной опухоли — 26,63 (чувствительность и специфичность 91,7 и 83,3% соответственно). Это позволяет наиболее точно локализовать зону максимальной вероятности патологического процесса [8, 15]. Вместе с тем эндоскопические исследования, выполняемые под общей анестезией, расцениваются как инвазивные. Поэтому в настоящее время акцент переносится на транскутантную технологию.

В последние 3 года усилия ученых были направлены на создание технических способов, позволяющих повысить информативность качественного компонента RTE — цветового паттерна. Объективизации цветовых характеристик позволили достигнуть разработки в области «Computer-aided artificial neural network dynamic analysis» — программных средств «off-line» оценки полученного изображения. К ним относятся программа «Statistica Neural Networks v. 4.0 B» (производство Statsoft Inc, Tulsa, Okla), а также программа для обработки и анализа изображений «ImageJ Software» (производство NIH, Bethesda, MD, ImageJ). Последняя подготовлена сотрудниками Национального Института Здоровья (США) и распространяется как общественное достояние без лицензионных ограничений. Программы охватывают широкий круг задач обработки изображений, что открывает новые возможности для достижения исследовательских целей. В частности, дискретный анализ «плотности и географии расположения» 256-пиксельной цветовой палитры позволяет осуществить виртуальный гистосканинг паренхимы ПЖ. Именно эта технология расценивается как инструмент неинвазивного изучения диффузных патологических процессов в ПЖ.

Сегодня остаются открытыми многие вопросы патогенеза фиброза и цирроза ПЖ, их диагностики, оценки объема функционально сохранной паренхимы ПЖ [2, 3]. «Диффузные изменения (ПЖ)», указываемые в заключении УЗИ, часто скрывают ее фиброзные изменения, часть из которых вскрывается лишь при проведении RTE. Это связано с тем, что RTE выявляет не только гипо- или гиперэхогенные структурные элементы, но и изоэхогенные, что недоступно обычному УЗИ. Вместе с тем, определение ранних стадий поражения ПЖ является принципиально важным. Методика RTE дает четкую оценку распространенности и степени фиброза в паренхиме ПЖ, на основе чего возможно изучение соотношений развития фиброзных изменений и выраженности недостаточности экзо- и эндокринной функций органа. Наблюдение динамики изменения соотношений сохраненной и поврежденной ткани по цветовому паттерну на фоне лечения дает объективные показатели оценки эффективности различных консервативных комплексов антифиброзной терапии органа. Например, как быстро и полноценно происходит стабилизация морфологических изменений ПЖ под влиянием какого-либо воздействия; насколько целесообразно применение, в каких дозах и как длительно ферментных препаратов, ингибиторов протеаз или лекарственных средств из любых других групп. При выполнении хирургического вмешательства важно максимальное сохранение функционирующей паренхимы органа. Для хирургов знание локализации и объема поврежденной ткани ПЖ позволяет приблизиться к разработке техник органосберегающих операций типа Fryu и Veggei путем четкого определения зон паренхимы ПЖ, подлежащих резекции.

RTE рекомендуют использовать для скрининга в определенных группах риска. Например, ежегодные обследования на предмет неопроцесса при выраженном фиброзе ПЖ. Это не занимает много времени и не требует больших средств, но позволяет сберечь здоровье малыми усилиями. В последнее время медицина достигла неплохих показателей в лечении многих злокачественных опухолей. Некоторые из них, будучи рано диагностированными, можно вылечить полностью.

Таким образом, анализ результатов, полученных разными исследователями, позволяет утверждать, что RTE является высокоинформативным методом диагностики очаговых и диффузных изменений паренхимы ПЖ. Уточнение характера очагового образования, выявление фиброза ПЖ, определение особенностей течения этих процессов играет решающую роль для постановки диагноза, определения объема лечения и упорядочения представлений о прогнозе хронических болезней ПЖ вне зависимости от их этиологии.

В нашей работе ультразвуковая эластография ПЖ осуществлена транскутанным способом Free Hand RTE на ультразвуковом сканере Sonix Touch фирмы Ultrasonix (Канада) с помощью линейного L14-5 (5-14 МГц) или конвексного C5-2 (2-5 МГц) датчиков. Под наблюдением находились 20 человек в возрасте от 30 до 75 ( $46,6 \pm 3,5$ ) лет с диагнозом ХП, поровну мужчин и женщин. Для сравнения показателей Free Hand RTE проведено на 8 лицам без признаков патологии ПЖ по результатам комплексного обследования с учетом клинических, лабораторных и инструментальных данных (группа контроля).

При оценке состояния ПЖ последовательно использовали рутинное УЗИ в серошкальном В-режиме и режим RTE (см. описание выше). Анализ проводили по характеру цветового паттерна (однородность окраски, распределение по цветовой шкале) и коэффициенту эластичности ESR. Статистическая обработка результатов исследования осуществлялась методами вариационной статистики, реализованными стандартным пакетом прикладных программ SPSS 13.0 for Windows.

Нами получены следующие результаты. Практически у всех лиц контрольной группы (7 из 8-ми человек) цветовой паттерн ПЖ был представлен гомогенным распределением синего цвета. Количественные параметры коэффициента эластичности ESR находились в пределах от 0,39 до 1,43 ( $0,92 \pm 0,09$ ), существенно не различаясь в паренхиме головки ( $0,90 \pm 0,08$ ), тела ( $0,97 \pm 0,11$ ) и хвостовой части ( $0,92 \pm 0,11$ ) органа. Коэффициент эластичности ESR перидуктальной зоны железы составил ( $0,98 \pm 0,11$ ).

Диффузные изменения ПЖ, выявленные у 20 человек группы наблюдения в стандартном В-режиме УЗИ, проявились неоднородностью паренхимы различной степени выраженности с изменением акустической плотности. В режиме RTE (рис. 1) в цветовом спектре в целом по группе наблюдалось преобладание (11 человек — 55%) гетерогенного распределения по типу сине-зеленый цвет (blu-green color). У 7 пациентов (35%) в цветовом паттерне, кроме сине-зеленого, присутствовал красный цвет (тип blu-green-red color). У остальных обследованных (2 человека — 10%) ПЖ выглядела в виде гетерогенного распределения оттенков синего цвета (тип blu color).

Количественные параметры показателя ESR находились в определенной зависимости от цветового паттерна. При типе blu-green color ( $n=11$ ) коэффициент эластичности ESR по сравнению с показателями контроля увеличивался в области головки в 1,5 раза до ( $1,40 \pm 0,09$ ) ( $<0,001$ ), в хвостовой части — в 1,3 раза ( $1,23 \pm 0,08$ ) ( $<0,05$ ), в перидуктальной зоне — в 1,6 раз ( $1,54 \pm 0,09$ ) ( $<0,001$ ). В теле ПЖ выявлена тенденция к повышению коэффициента эластичности ESR до ( $1,26 \pm 0,1$ ) ( $>0,05$ ).

При типе blu-green-red color ( $n=7$ ) зарегистрированы наиболее высокие значения коэффициента эластичности ESR, который по сравнению с группой контроля возрастал в 2,1 раза в зоне головки, составляя ( $1,92 \pm 0,23$ ) ( $<0,001$ ), в 1,9 раза — в области тела ( $1,80 \pm 0,19$ ) ( $<0,001$ ) и хвостовой части — ( $1,71 \pm 0,10$ ) ( $<0,001$ ), в 2 раза — в перидуктальной зоне ( $1,95 \pm 0,27$ ) ( $<0,001$ ).

Для наглядности приводим отдельное описание 2-х случаев из этого исследования.

Женщина К., 44 г., в течение последних пяти лет наблюдается по поводу ХП. При УЗИ в серошкальном В-режиме — диффузные изменения ПЖ. В режиме RTE цветовая гамма паренхимы ПЖ представлена гетерогенным распределением голубого и зеленого оттенков, в перидуктальной зоне выявлен красный цвет. Коэффициент эластичности ESR в области головки составил 1,81; тела — 1,69, хвостовой части — 1,73. Перидуктальная зона отличалась повышением значения ESR до 2,98, что дало основание для диагностирования перидуктального фиброза (рис. 2).

Женщина Г., 47 г., болеет ХП около 10 лет, вначале заболевания в основном беспокоила абдоминальная боль различной интенсивности, в настоящее время жалобы сконцентри-

рованы на постоянных диспептических проявлениях. При УЗИ в серошкальном В-режиме — незначительные диффузные изменения ПЖ. В режиме RTE цветовой спектр паренхимы ПЖ характеризуется гетерогенным распределением синего, зеленого и красного цветов. Коэффициент эластичности ESR в области головки составил 2,69; тела и перидуктальной зоне — 2,64. Полученные данные позволили сделать заключение о наличии ХП с фиброзом паренхимы ПЖ (рис. 3).

У лиц с установленным типом *blu color* ( $n=2$ ) коэффициент эластичности ESR в области головки ПЖ составил  $(0,99 \pm 0,31)$ , тела  $(0,81 \pm 0,29)$ , хвостовой части  $(0,73 \pm 0,37)$ , в перидуктальной зоне  $(0,67 \pm 0,0)$ .

Обращает внимание то, что ХП в группе наблюдения в целом ( $n=20$ ) сопровождался развитием фиброза преимущественно в перидуктальной зоне, второй по частоте локализации фиброза была головка ПЖ. Возможно, есть необходимость более глубокого изучения этих фактов.

Таким образом, наш первый опыт применения Free Hand RTE при ХП с привлечением комплексной оценки цветового изображения и количественного анализа позволил получить качественно новую информацию об изменениях структуры ПЖ, их локализации, степени деформации ткани, и, следовательно, более полно отразить тяжесть поражения органа.

Что касается очагового поражения, приводим описание следующего случая. У женщины, 64 лет, 4 года назад было выявлено новообразование, определяемое при пальпации в области мезогастрия справа, за последний год его размеры значительно увеличились. При клиническом обследовании пальпируется крупное опухолевидное образование, которое при УЗИ визуализируется в виде негетерогенного очага солидно-ячеистой структуры размерами 123x98 мм, с капсулой, имеющей неровные контуры. В режиме цветового доплеровского картирования в очаге зарегистрирован интранодулярный гиповаскулярный тип кровотока, в капсуле кровотоков не выявлен. Органопринадлежность образования четко определить не удалось. Предполагалось, что новообразование либо исходит из головки ПЖ, либо расположено вне ее, рядом.

В режиме RTE зарегистрирован цветовой паттерн в виде

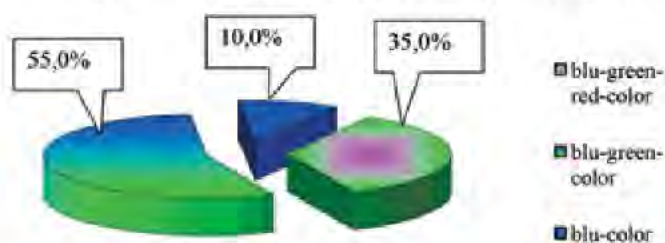


Рис. 1. Распределение пациентов с диффузными изменениями ПЖ по цветовому спектру в режиме RTE

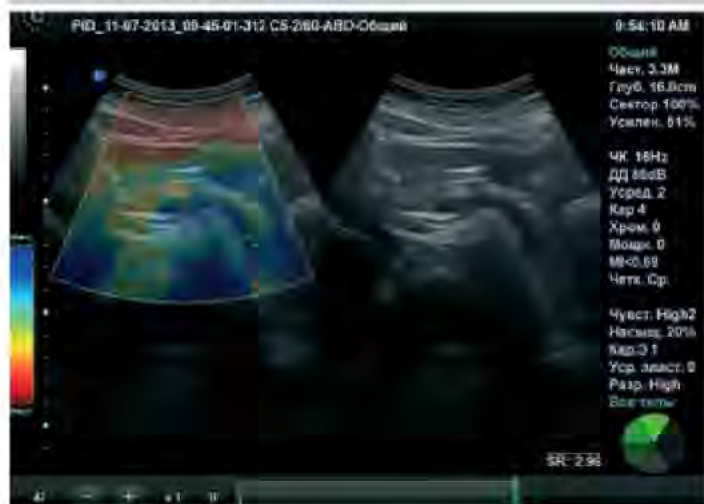


Рис. 2. Эластограмма при фиброзе перидуктальной зоны ПЖ

массивного участка гомогенного красного цвета, значение показателя ESR которого достигло 4,41, для сравнения — в теле ПЖ коэффициент эластичности ESR был равен 1,32 (рис. 4). Такие изменения были расценены как соответствие переходной, потенциально злокачественной форме новообразования. После выполнения большой хирургического вмешательства, при гистологическом исследовании операционного материала у больной верифицирована муцинозная цистаденома ПЖ.

Представленные клинические иллюстрации подтверждают целесообразность использования RTE в комплексной диагностике как диффузной, так и очаговой патологии ПЖ.

Таким образом, методика RTE транскутанным доступом является новым многообещающим дополнительным инструментом исследования ПЖ. Ее выгодно отличает высокая информативность, неинвазивный характер, возможность проведения в динамике, универсальность (используется и при диффузной, и при очаговой патологии), возможность предположительной оценки гистоструктуры очага (доброкачественное/злокачественное образование) с выходом на выполнение прицельной биопсии.

Безусловно, несмотря на быстрое развитие методики RTE, в ультразвуковой диагностике заболеваний ПЖ остается еще много нерешенных задач. В частности, к ним следует отнести необходимость систематизации результатов качественных и количественных параметров RTE в сопоставлении с гистологической оценкой биоптатов паренхимы ПЖ, а также современными классификациями ХП по отдельным видам патологии и нозологическим формам. Это требует определенного времени. Вместе с тем, накопление опыта применения RTE при заболеваниях ПЖ позволит не только улучшить диагностические возможности, но и обосновать новые прогрессивные терапевтические и хирургические способы лечения.

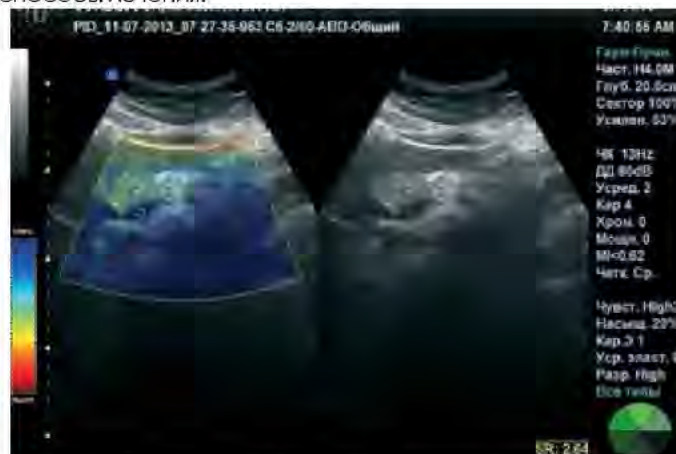


Рис. 3. Эластограмма при фиброзе ПЖ

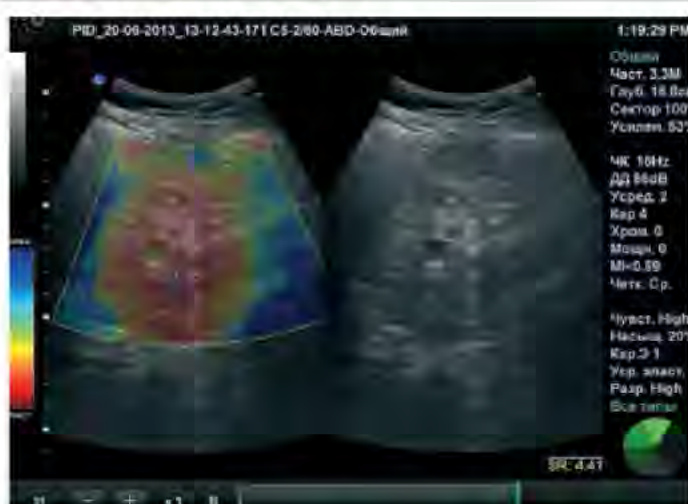

Рис. 4. Эластограмма очагового образования ПЖ

Литература

1. Диденко В. И. Современные методы определения фиброза печени / В. И. Диденко // Гастроэнтерология. — 2013. — № 2 (48). — С. 28–35.
2. Лабиринты панкреатологии / Н. Б. Губергриц, А. Д. Зубов, П. Г. Фоменко, Г. М. Лукашевич // Вестник Клуба Панкреатологов. — 2012. — № 4. — С. 8–15.
3. Сиренко О. Ю. Панкреатические звездчатые клетки как морфологическая основа развития фиброза поджелудочной железы / О. Ю. Сиренко // Морфология. — 2010. — Т. 4. — № 1. — С. 5–12.
4. DiMagno M. J. Chronic Pancreatitis / M. J. DiMagno, E. P. DiMagno // Curr. Opin. Gastroenterol. — 2010. — Vol. 26, No 5. — P. 490–498.
5. Endoscopic ultrasound elastography for evaluation of lymph nodes and pancreatic masses : a multicenter study / M. Giovannini, B. Thomas, B. Ewan [et al.] // World J. Gastroenterol. — 2009. — Vol. 15. — P. 1587–1593.
6. Endoscopic ultrasound elastography for the characterization of solid pancreatic masses / J. Iglesias-Garcia, J. Lariño-Noia, I. Abdulkader [et al.] // Gastrointest. Endosc. — 2009. — Vol. 70. — P. 1101–1108.
7. Endoscopic ultrasound elastography: the first step towards virtual biopsy? (Preliminary results in 49 patients) / M. Giovannini, L. C. Hookey, E. Boies [et al.] // Endoscopy. — 2006. — Vol. 38. — P. 344–348.
8. EUS elastography combined with the strain ratio of tissue elastically for diagnosis of solid pancreatic masses / F. Itokawa, T. Itoi, A. Sofuni [et al.] // J. Gastroenterol. — 2011. — Vol. 46. — P. 843–853.
9. Feasibility of tissue elastography using transcutaneous ultrasonography for the diagnosis of pancreatic diseases / H. Uchida, Y. Hirooka, A. Itoh [et al.] // Pancreas. — 2009. — Vol. 38, No 1. — P. 17–22.
10. Indications and limitations of endoscopic ultrasound elastography for evaluation of focal pancreatic lesions / T. O. Hirche, A. Ignee, A. P. Barreiros [et al.] // Endoscopy. — 2008. — Vol. 40. — P. 910–917.
11. Influence of on-site cytopathology evaluation on the diagnostic accuracy of endoscopic ultrasound guided fine needle aspiration of solid pancreatic masses / J. Iglesias-Garcia, J. E. Dominguez-Munoz, I. Abdulkader [et al.] // Am. J. Gastroenterol. — 2011. — Vol. 106, No 9. — P. 1705–1710.
12. International consensus diagnostic criteria for autoimmune pancreatitis : guidelines of the International Association of Pancreatology / T. Shimosegawa, S. T. Charj, L. Frulloni [et al.] // Pancreas. — 2011. — Vol. 40. — P. 352–358.
13. Italian consensus guidelines for chronic pancreatitis / L. Frulloni, M. Falconi, A. Gabrielli [et al.] // Dig. Liver Dis. — 2010. — Vol. 42. — P. S381–406.
14. Janssen J. EUS-elastography of the pancreas: feasibility and pattern description of the normal pancreas, chronic pancreatitis, and focal pancreatic lesions / J. Janssen, E. Schlörer, L. Greiner // Gastrointest. Endosc. — 2007. — Vol. 65. — P. 971–978.
15. Janssen J. EUS-elastography of the pancreas: feasibility and pattern description of the normal pancreas, chronic pancreatitis, and focal pancreatic lesions / J. Janssen, E. Schlörer, L. Greiner // Gastrointest. Endosc. — 2007. — Vol. 65. — P. 971–978.
16. Members of the criteria committee for autoimmune pancreatitis of the Japan Pancreas Society. Diagnostic criteria for autoimmune pancreatitis by the Japan Pancreas Society // J. Jpn. Pan. Soc. — 2002. — Vol. 17. — P. 585–587.
17. Quantitative endoscopic ultrasound elastography: an accurate method for the differentiation of solid pancreatic masses/ J. Iglesias-Garcia, J. Lariño-Noia, I. Abdulkader [et al.] // Gastroenterology. — 2010. — Vol. 139, No 4. — P. 1172–1180.
18. Saffoiu A. Endoscopic ultrasound elastography — a new imaging technique for the visualization of tissue elasticity distribution / A. Saffoiu, P. Vilman // J. Gastrointest. Liver Dis. — 2006. — Vol. 15. — P. 161–165.

УДК 616.36-007.61

**ДИАГНОСТИЧЕСКИЙ ПОТЕНЦИАЛ REAL-TIME  
ЭЛАСТОГРАФИИ ПРИ ЗАБОЛЕВАНИЯХ  
ПОДЖЕЛУДОЧНОЙ ЖЕЛЕЗЫ РАЗЛИЧНОГО  
ГЕНЕЗА**

М. Б. Щербинина, Т. В. Майкова,  
А. В. Семашко

Медицинский центр амбулаторного  
обслуживания детей и взрослых,  
Днепропетровск, Украина

УДК 616.36-007.61

**ДІАГНОСТИЧНИЙ ПОТЕНЦІАЛ REAL-TIME  
ЕЛАСТОГРАФІЇ ПРИ ЗАХВОРЮВАННЯХ  
ПІДШЛУНКОВОЇ ЗАЛОЗИ  
РІЗНОГО ГЕНЕЗУ**

М. Б. Щербинина, Т. В. Майкова,  
О. В. Семашко

Медицинский центр амбулаторного  
обслуговування дітей та дорослих,  
Дніпропетровськ, Україна

**DIAGNOSTIC POTENTIAL  
OF REAL-TIME ELASTOGRAPHY  
UPON PANCREATIC  
DISEASES OF DIFFERENT GENESIS**

M. B. Shcherbinina, T. V. Maykova,  
A. V. Semashko

Medical Center of Ambulatory services for  
children and adults, Dnepropetrovsk, Ukraine

**Ключевые слова:** заболевания поджелудочной железы, эластография, методика, информативность, диагностический потенциал.

В Украине неуклонно растет частота заболеваний поджелудочной железы. В этой связи особую актуальность приобретает развитие статической (компрессионной) эластографии — Real-Time Elastography (RTE), повышающей информативность, чувствительность и специфичность ультразвукового метода. В статье раскрыта суть методики RTE, возможности осуществлять как качественный, так и количественный анализ эластичности ткани органа. На примерах обсуждения результатов, полученных зарубежными учеными, и данных собственных исследований, показан диагностический потенциал RTE при диффузных и очаговых поражениях поджелудочной железы.

**Ключові слова:** захворювання підшлункової залози, еластографія, методика, інформативність, діагностичний потенціал.

В Україні неухильно зростає частота захворювань підшлункової залози. У зв'язку з цим особливу актуальність набуває розвиток статичної (компресійної) еластографії — Real-Time Elastography (RTE), що підвищує інформативність, чутливість і специфічність ультразвукового методу. У статті розкрито суть методики RTE, можливості здійснювати як якісний, так і кількісний аналіз еластичності тканини органу. На прикладах обговорення результатів, отриманих зарубіжними вченими, та результатів власних досліджень, показаний діагностичний потенціал RTE при дифузних і осередкових ураженнях підшлункової залози.

**Key words:** pancreatic diseases, elastography, methods, informativity, diagnostic potential

Rate of pancreatic diseases grows steadily in Ukraine. In this connection, the development of static (compressive) or Real-Time Elastography (RTE) which increases a step-up informing, sensitiveness and specificity of ultrasonic method becomes very important. Essence of RTE methodology, possibilities to carry out both qualitative and quantitative analysis of elasticity of pancreatic tissues is presented in the article. RTE diagnostic potential upon the diffuse and nodal pancreatic lesions is shown by using the examples of discussion of the results got from foreign scientists and our own researches.