

22. European guidelines for the management of Chlamydia trachomatis infections [Електронний ресурс]. – Режим доступу : URL: http://www.iusti.org/regions/europe/pdf/2010/Euro_Guideline_Chlamydia_2010.pdf

COURSE FEATURES OF TORCH- INFECTIONS IN WOMEN OF REPRODUCTIVE AGE

O.Yu. Bidovanets

SUMMARY. *Intrauterine infection is one of the biggest problems of infectology, obstetrics, perinatology. This is due to the role of IUI in the development of complications of pregnancy and childbirth in the formation of perinatal and infant morbidity and mortality, delayed pathology of older children. The multiplicity of etiologic agents widely used in the human population persistent infections and*

opportunistic pathogens capable of vertical transmission, the prevalence of non-specific clinical symptoms, no correlation between the severity of infection in the mother and the risk of IUI and brightness of clinical displays in the newborn, inadequate diagnostic determine the relevance of the development of modern technology specific diagnosis of congenital infection and its clinical and pathologic evaluation and the search for effective treatment plan and prevention.

The materials of the article show the role of the infections of the TORCH-complex, in particular those, which belongs to the group «Others», – chlamydia, mycoplasma, ureaplasma.

Key words: *TORCH-infections, chlamydia, mycoplasmosis, ureaplasmosis.*

Отримано 20.01.2014 р.

© Шевчук Т.І., 2014
УДК 616-002.951.3

Т.І. Шевчук

ЛИЧИНКОВІ ЗООНОЗНІ ГЕЛЬМІНТОЗИ ЯК БІОЛОГІЧНА, МЕДИЧНА І СОЦІАЛЬНА ПРОБЛЕМА

Вінницький національний медичний університет ім. М.І. Пирогова

Висвітлені питання етіології, патогенезу та клініки синдрому мігруючих личинок. Описані біологічні особливості збудників, їх життєві цикли, механізми і шляхи зараження та епідеміологія. Вказана необхідність підвищення рівня професійної підготовки майбутніх практичних лікарів, постійного розширення знань медичних працівників в галузі паразитології.

Ключові слова: *гельмінтози, зоонози, синдром «Larva migrans», етіологія, патогенез, діагностика.*

Гельмінтози – найпоширеніші паразитарні захворювання людини, що виникають внаслідок складних взаємовідносин між паразитом і хазяїном. Нині відомо близько 300 видів гельмінтів, які можуть спричинювати захворювання у людини. В Україні існує приблизно 30 таких видів. За даними ВООЗ, близько 2 млрд населення інвазовані різними гельмінтозами

[1]. В Європі на гельмінтози страждає кожний третій. Згідно з даними офіційної статистики, в Україні реєструють 400-600 тис. випадків гельмінтозів щороку. В останні десятиліття помітно погіршилась епідеміологічна ситуація по гельмінтозах, що обумовлено посиленням міграційних процесів як усередині країни, так і за її межами, погіршенням екологічних, соціально-економічних умов, зміною клімату, появою великої кількості бродячих собак тощо. У зв'язку з глобалізацією інфекцій все частіше реєструються екзотичні та нові інфекційні хвороби, що досі не були відомі. Повертаються старі, давно забуті інфекції [2]. В останні роки на тлі загального імунодефіциту населення відмічаються значні зміни в структурі паразитарних захворювань людини з переважанням зоонозних паразитозів [3].

ОГЛЯДИ ТА ЛЕКЦІЇ

Серед великої групи зоонозних гельмінтозів існують паразити, які не здатні завершувати свій життєвий цикл в організмі людини, оскільки людина не слугує для них облігатним хазяїном. Важливою особливістю зоонозів-гельмінтозів є відсутність їх контагіозності, так як людина не приймає участі в природній циркуляції збудника і стає для нього кінцевою ланкою в життєвому циклі. Як правило, гельмінти тварин проходять лише ранні стадії розвитку і, зберігаючи здатність до міграції, нерідко затримуються у тканинах впродовж тривалого часу. Синдром захворювань, обумовлений міграцією в шкірі або у внутрішніх органах личинок не властивих людині гельмінтів тварин, отримав назву «*Larva migrans*». Для нього характерна поліетіологічність, оскільки збудниками таких гельмінтозів можуть бути представники трематод, цестод і нематод. Людина є випадковим хазяїном у життєвому циклі гельмінтів тварин, тому, потрапивши до незвичайного хазяїна, вони виявляють тенденцію до міграції неприродними шляхами. Внаслідок цього значно посилюється патогенна дія збудників, оскільки личинки можуть потрапити в нетипові органи локалізації, викликаючи місцеві запальні реакції. В організмі ураженої людини личинки не досягають стадії статевої зрілості, а якщо досягають статевозрілої форми, то хазяїн не виділяє збудника в навколишнє середовище, і в цьому випадку людина не є джерелом інвазії [4, 5].

Клінічні прояви синдрому «*Larva migrans*» обумовлені активною міграцією личинок в шкірі, в підшкірній клітковині і (або) у внутрішніх органах інвазованої людини. Інвазії, викликані гельмінтами тварин, важко діагностуються, оскільки цих паразитів неможливо виявити при мікроскопічному дослідженні екскретів чи крові, тому часто діагноз ставиться при дослідженні біоптатів тканин, на основі серологічних реакцій або безпосередньо при хірургічному видаленні гельмінта з ураженого органу [6].

Встановлено, що цими видами гельмінтів людина заражається тими ж шляхами, що і специфічними для нього видами. Для личинок деяких гельмінтів характерний перкутанний шлях зараження, тобто активне проникнення через шкіру, для інших – трансмісивний за допомогою кровосисних комах, личинки третьої групи гельмінтів проковтуються із забрудненою їжею, водою або заносяться до рота руками. Крім того, існує група гельмінтів тварин, личинки яких потрапляють в організм людини при вживанні в їжу тканин іншого хазяїна [7].

Розрізняють дві форми захворювання: шкірну, що викликається личинками трематод і нематод, і вісцеральну, що спричиняється личинками цестод і нематод.

Шистосоматидний дерматит (церкаріоз) – паразитарне захворювання, що викликається личинками (церкаріями) трематоди родини *Schistosomatidae*, які у статевозрілій стадії паразитують в кровоносній системі водоплавних птахів.

На сьогодні відомо більше 20 видів сімейства шистосоматид, церкарії яких здатні проникати в шкіру людини. Частіше шистосоматидні дерматити викликаються церкаріями *Trichobilharzia ocellata* і *Trichobilharzia stagnicolae*. Яйця трихобільгарцій падають у воду з випорожненнями основного хазяїна (птахів), з них вилуплюються мірацидії, які проникають в тіло проміжного хазяїна – молюска роду *Lymnaea*, *Planorbis*, де проходить партеногенетичне розмноження і розвиток личинок до стадії церкаріїв. Церкарії виходять з організму молюска у воду і проникають через шкірні покриви птахів, де продовжується їх розвиток, і через 2 тижні в кровоносній системі основного хазяїна паразити досягають статевої зрілості.

Людина для даних гельмінтів є випадковим неспецифічним хазяїном, і личинки, що проникли перкутанним шляхом, у подальшому не розвиваються, а залишаються в шкірі і на цій стадії гинуть. Зараження людини відбувається при контакті з водою в прісних водоймах, хоча личинки шистосом морських водоплавних птахів також можуть викликати патологію. Церкарії викликають механічні пошкодження шкірних покривів і спричиняють токсичний і сенсibiliзуючий вплив на організм людини, сприяють проникненню вторинної інфекції. В місцях проникнення личинок в шкіру людини розвиваються набряки, руйнування клітин епідермісу, інфільтрати з лейкоцитів і лімфоцитів.

Через 10-15 хвилин після проникнення церкаріїв з'являється свербіж шкіри, а через годину після купання на шкірі виникають висипання, іноді можлива кропив'янка, алергічний набряк. При повторному зараженні явища дерматиту посилюються: на шкірі з'являються еритеми і червоні папули, в центрі яких можуть бути крововиливи. Папули зберігаються до 2 тижнів. Інколи виникає набряк шкіри і міхурі.

Діагностика базується на появі характерних клінічних змін шкіри, а також на основі даних епідеміологічного анамнезу – контакт з водою, де мешкають молюски і водоплавні птахи (частіше качки): купання, риболовля, іригаційні роботи, прання білизни тощо [8].

До хвороб, що викликаються паразитуванням личинок цестод тварин, належать спарганоз і ценуроз.

Спарганоз – це захворювання, збудником якого є личинкові стадії – процеркоїди і плероцеркоїди –

цестоци *Spirometra erinacei europeii*. Характеризується ураженням очей, підшкірної клітковини і внутрішніх органів людини.

Личинкова стадія (спарган) має червоподібну форму, жовтуватого кольору, довжиною від 5 до 45 см, на передньому кінці є голівка, на якій розміщуються ботрії, личинка рухома.

Розвиток паразита проходить з участю дефінітивних, проміжних і додаткових проміжних хазяїнів. Остаточним (дефінітивним) хазяїном цієї цестоци є домашні і дикі хижі ссавці сімейства котячих і собачих, в кишечнику яких паразитує статевозріла стадія збудника. З фекаліями остаточного хазяїна яйця попадають в навколишнє середовище і розвиваються у воді в корацидії. Вільні корацидії заковтуються першим проміжним хазяїном – прісноводними рачками-циклопами роду *Cyclops* та ін., в організмі яких через три тижні утворюються процеркоїди. Інвазовані рачки заковтуються другим проміжним хазяїном: амфібіями, зміями, птахами, гризунами, кабанями, в організмі яких процеркоїди проникають через стінку кишки і током крові розносяться у різні органи і тканини, де перетворюються в плероцеркоїдів. При обстеженні туш диких кабанів плероцеркоїди спірометр виявляли в міжм'язових прошарках, під фасціями м'язів, в порожнинах тіла, підшкірній клітковині вздовж хребта [9]. Для завершення циклу розвитку паразита другого проміжного хазяїна поїдає остаточний – м'ясоїдні хижаки (собака, вовк, лисиця, песець), в тонкій кишці яких на 11-14-й день паразити досягають статевої зрілості.

Людина для спарганума є випадковим хазяїном і біологічним тупиком у життєвому циклі. Зараження людини спарганозом може відбуватись при контакті з водою, що веде до ураження шкіри, підшкірної клітковини і м'язів. У випадках поїдання недостатньо термічно обробленого м'яса інвазованих змій, жаб чи птахів плероцеркоїди потрапляють в шлунково-кишковий тракт і спричиняють розвиток вісцерального спарганозу. Зараження можливе, коли для лікування захворювань шкіри в деяких країнах використовують м'язові тканини амфібій, рептилій з плероцеркоїдами, які можуть проникати в організм людини [10]. Паразитовання спарганумів супроводжується розвитком запальних реакцій в місцях їх локалізації і алергічними проявами. Паразити покриваються сполучнотканинною капсулою, утворюючи щільні вузлики. Гельмінти стискають оточуючі тканини, судини, нерви, що призводить до дистрофічних і некротичних процесів.

Найчастіше уражаються очі, особливо повіки. Виникає значний набряк повік, які стають пастозни-

ми, малорухомими; супроводжується зудом і висипанням. Можливий розвиток кон'юнктивальної форми при локалізації збудника під слизовою оболонкою. При цьому спостерігається набряк кон'юнктиви, світлобоязнь, блефароспазм, пізніше в товщі слизової облонки утворюється вузлик розміром з фасолину, в якому можна виявити личинку паразита. Орбітальна форма виникає при локалізації паразита в очниці, що супроводжується запальним екзофтальмом, ураженням рогівки, набряком очниці, а іноді здавленням зорового нерва. Личинки можуть уражати внутрішні органи: головний мозок, серце, легені, нирки та інші органи.

Для діагностики приймають до уваги епідеміологічний анамнез і клінічну симптоматику. Остаточний діагноз ставиться при виявленні личинки, видаленої хірургічним шляхом.

Анкілостомідозний дерматит – ураження шкіри у людини, обумовлені личинками анкілостом тварин, собак і кішок: *Ancylostoma braziliense*, *A. caninum*, *A. ceylanicum*.

Людина заражається при контакті з ґрунтом, забрудненим фекаліями тварин. Інвазивною стадією для людини є личинка. При проникненні личинок через шкіру, частіше за все в області нижніх кінцівок, розвивається дерматит, що супроводжується еритемою, набряком, свербіжем шкіри. Інколи можлива субфебрильна температура, висипання по ходу руху личинок, еозинофілія в периферичній крові. Личинки можуть рухатися під шкірою від кількох міліметрів до кількох сантиметрів у день. Локалізація личинок гельмінтів обмежується, як правило, шкірою, де вони і гинуть. Описані випадки, коли личинки мігрували від стопи до пахово-стегнової складки за 5-6 днів [11].

Діагностичним тестом слід вважати наявність повзучого внутрішньошкірного вогнища ураження лінійної форми, що супроводжується сверблячкою і, можливо, висипаннями, а також епідеміологічні дані: можливий контакт з пісчаним ґрунтом, забрудненим фекаліями котів чи собак. При гістологічному дослідженні виявити мігруючих личинок важко, хоча описані випадки хірургічного видалення личинок і подальшого мікроскопічного дослідження біопсійного матеріалу з виявленням збудників та еозинофільних інфільтратів [12].

Токсокароз – личинковий, хронічний тканинний гельмінтоз, що викликається міграцією в організмі людини личинок гельмінтів собак *Toxocara canis*, і характеризується тривалим і рецидивуючим перебігом, поліморфізмом клінічних проявів, переважним ураженням внутрішніх органів і очей.

ОГЛЯДИ ТА ЛЕКЦІЇ

Збудник токсокарозу людини – *Toxocara canis*, належить до класу власне круглих червів. Широкому поширенню токсокарозу серед тварин сприяє досконалий механізм передачі збудника, при якому поєднуються основний (по схемі: собака – ґрунт – собака), внутрішньоутробний (зараження плода через плаценту), трансмамарний (передача личинок від самки щенят з молоком) і зараження через паратенічного (резервуарного) хазяїна, яким можуть бути гризуни, свині, вівці, птахи.

Токсокароз – зооноз з фекально-оральним механізмом передачі. Джерелом інвазії для людей є собаки, які виділяють яйця збудника з фекаліями у навколишнє середовище. Зараження людини відбувається при проковтуванні яєць гельмінта з продуктами харчування і водою. Люди не можуть бути джерелом інвазії, так як в організмі людини дорослі особини з личинок не утворюються і яйця не виділяються [13].

В кишечнику людини з яєць виходять личинки розміром 0,1-0,2 мм. Вони проникають через стінку кишки в кровоносні судини і мігрують в печінку, легені, очі, селезінку, скелетні м'язи, головний мозок, міокард, підшлункову залозу, лімфатичні вузли та інші органи. Мігруючі личинки пошкоджують тканини і сенсibiliзують організм людини продуктами обміну, викликаючи розвиток алергічних реакцій, внаслідок чого в різних органах, в місцях осідання личинок, утворюються гранульоми. Вони складаються з еозинофілів, нейтрофілів, лімфоїдних і епітеліальних клітин, гістіоцитів і макрофагів. В центрі гранульоми виникає зона некрозу. Частина личинок в гранульомах гине, а деякі здатні періодично активуватися і продовжувати міграцію, що призводить до рецидиву хвороби.

Виділяють вісцеральну форму токсокарозу, при якій уражуються органи дихання, шлунково-кишкового тракту, сечостатевої системи, міокард; токсокароз центральної нервової системи, токсокароз очей, дисемінований токсокароз.

Біля 13 % випадків захворювання перебігає безсимптомно. В більшості випадків відмічається субклінічний перебіг, при якому хворі скаржаться на болі в животі, порушення сну, кашель. Характер і ступінь прояву хвороби залежить від інтенсивності зараження і місця локалізації. Основними клінічними проявами при ураженні легень будуть симптоми бронхіту, часто з астматичним компонентом; при локалізації гранульом в стінці тонкої кишки – здуття живота, болі в животі, нудота, блювання, проноси; при ураженні печінки – болі в правому підбер'ї, збільшення печінки; при виникненні патологічного процесу в центральній нервовій системі – судоми, атаксії, парези, паралічі, епілептиформні напади.

Очна форма токсокарозу проявляється розвитком солітарної гранульоми в задньому відділі ока або хронічного ендoftальміту. Це призводить до зниження гостроти зору, випадіння частини поля зору, сліпоти [14, 15].

Перебіг токсокарозу супроводжується субфебрилітетом, анемією, тривалим лейкоцитозом, еозинофілією, підвищенням ШОЕ, гіпер- γ -глобулінемією, підвищенням рівня IgA, IgE.

Часто хворіють діти. В більшості випадків у них виявляють неврологічні розлади у вигляді неврозподібних станів з гіперкінезами, порушення сну, фебрильні судоми; лімфаденопатію, гепатомегалію, еозинофілію, ураження легень і шлунково-кишкового тракту [16, 17].

Прижиттєвий діагноз токсокарозу можливий при дослідженні біопсійного матеріалу з виявленням в тканинах личинок токсокар. Враховують стійку і тривалу еозинофілію, епіданамнез, клінічну симптоматику, а також визначення протитоксокарозних антитіл імуноферментним методом.

Враховуючи багатогранність імунної відповіді при токсокарозі важливо розрізняти інвазивні форми від анамнестичної сенсibiliзації. Для цього необхідно визначати IgG, IgE, IgA і сенсibiliзацію гранулоцитів і лімфоцитів до антигенів токсокар [18].

Анізакідоз – це група личинкових зоонозних гельмінтозів з токсико-алергічними проявами і ураженням шлунково-кишкового тракту. Збудниками хвороби є личинки нематод сімейства *Anisakidae*. Серед них личинкові форми *Anisakis simplex* стоять на першому місці за частотою випадків реєстрації у людини і за тяжкістю перебігу хвороби.

Кінцевим облігатним хазяїном анізакід, личинки яких патогенні для людини, є морські ссавці, в кишках яких паразитують статевозрілі особини. Яйця збудників виділяються з фекаліями у воду, де перетворюються в личинки, яких заковтують проміжні хазяї – різні морські ракоподібні, яких, у свою чергу, поїдають риби. Кінцевий хазяїн заражається, поїдаючи рибу, яка є резервуарним хазяїном.

Зараження людини відбувається при вживанні в їжу недостатньо обробленої риби, в м'язах якої знаходяться личинки. Часто анізакідоз зустрічається на територіях, де розвинена рибна промисловість, і населення звикло споживати в їжу сиру або малосолену рибу. В організмі людини личинки не досягають статевої зрілості. У 90 % випадків збудник локалізується в шлунку, а також може локалізуватись в кишечнику та інших внутрішніх органах, викликаючи вісцеральну форму синдрому «*Larva migrans*».

В більшості випадків хворі скаржаться на біль в епігастрії, що не залежить від прийому їжі, нудоту, блювання, відчуття гіркоти в роті, метеоризм, іноді висипання на шкірі, болі в суглобах.

При фіброгастроскопії виявляють ерозивні зміни слизової оболонки шлунка, набряк слизової оболонки, дифузну гіперемію, посилену перистальтику, а також можна виявити личинки гельмінтів, які головним кінцем проникають в слизову оболонку, і видалити їх за допомогою ендоскопа. Морфологічні особливості гельмінтів, що видалили з шлунка хворих: довжина 19,8-20,2 мм, ширина 0,14-0,15 мм, головний кінець озброєний зубцем, мають зачаткові губи, помітні два крупних головних сосочки [19, 20].

Гнатостомоз – личинковий біогельмінтоз, який проявляється ураженням шкіри, легень, печінки, очей та інших органів. Збудником гнатостомозу є *Gnathostoma spinigerum*, представник класу нематод.

Остаточним хазяїном є домашні та дикі тварини родини котячих, собачих, а також свині. Яйця збудника виділяються в навколишнє середовище і продовжують свій розвиток у воді в організмі рачків-циклопів, яких можуть проковтувати риби, рептилії, амфібії, які є резервуарними хазяїнами. Їх можуть поїдати інші хижаки: риби, птахи. Цикл розвитку завершується, якщо личинки по харчових ланцюгах попадуть до остаточного хазяїна.

Людина заражається при питті сирої нефільтрованої води з інвазованими циклопами або при вживанні їжу недостатньо термічно обробленої риби, рептилій і амфібій, заражених личинками гнатостом [21].

В організмі людини личинки здійснюють міграцію, потрапляючи в підшкірну клітковину, печінку, легені, мозок та інші органи, де викликають запальні процеси і утворення гранульом. Можливий розвиток бронхопневмонії, еозинофільного радикуломієлонеуриту; при локалізації личинок в головному мозку можливі летальні наслідки.

Діагноз ставиться при виявленні личинок гнатостом в підшкірних вузлах і інших біопсійних препаратах, а також використовують серологічні методи.

Таким чином, в умовах погіршення епідеміологічної ситуації відносно більшості гельмінтозів в Україні і в світі, в цілому вивчення морфофункціональних особливостей збудників, їх біології, життєвих циклів, шляхів зараження є досить актуальним. Адже на сьогодні залишаються недостатньо вивченими особливості імунної відповіді при гельмінтозах, слабо розкриті деякі питання патогенезу органних і системних порушень.

Перспективним в цьому напрямку є удосконалення методів викладання медичної паразитології сту-

дентам-медикам, розширення знань в цій галузі серед медичних працівників, розробка комплексних національних програм по боротьбі, діагностиці і профілактиці паразитарних захворювань у людей і тварин, ветеринарний нагляд за домашніми і сільськогосподарськими тваринами.

Література

1. Охотникова Е.Н. Нематодозы: глистные инвазии в детской практике / Е.Н. Охотникова, Е.В. Шарикадзе // Мистецтво лікування. – 2012. – № 1. – С. 3-8.
2. Андрейчин М.А. Медична допомога інфекційним хворим в Україні: проблеми і шляхи їх розв'язання / М.А. Андрейчин // Інфекційні хвороби. – 2012. – № 1. – С. 5-8.
3. Бодня Е.И. Забытые зоонозы / Е.И.Бодня // Сучасні інфекції. – 2010. – № 4. – С. 4-15.
4. Поляков В.Е. Гельминтозы у детей и подростков / В.Е. Поляков, А.Я. Лысенко. – М.: Медицина, 2003. – 256 с.
5. Токмалаев А.К. Клиническая паразитология: протозоозы и гельминтозы / А.К. Токмалаев, Г.М. Кожевникова. – М.: ООО «МИА», 2010. – 432 с.
6. Бодня К.І. Дирофіляріоз в Україні / К.І. Бодня // Інфекційні хвороби. – 2006. – № 2. – С. 76-82.
7. Лукшина Р.Г. Паразитарные болезни человека / Р.Г. Лукшина, И.М. Локтева, Т.Н. Павликовская. – 2-е изд., перераб. и доп. – Х: Издательский дом «ИНЖЭК», 2005. – 472 с.
8. Паразитарные болезни человека (протозоозы и гельминтозы): Руководство для врачей / Под ред. В.П. Сергиева, Ю.В. Лобзина, С.С. Козлова. – СПб: Фолиант, 2006. – 592 с.
9. Спирометроз (спарганоз) животных и человека / [В.П. Сергиев, В.В. Горохов, А.В. Успенский и др.] // Мед. паразитология и паразитарные болезни. – 2003. – № 3. – С. 56-60.
10. Шималов В.В. Спирометроз и спарганоз и другие дифиллоботриозы в Республике Беларусь, их медицинское значение / В.В. Шималов // Мед. паразитология и паразитарные болезни. – 2009. – № 3. – С. 48-52.
11. Туйнов В.Б. Кожная форма синдрома larva migrans (клинический случай) / В.Б. Туйнов, Е.А. Чебалина, О.Н. Домашенко // Сучасні інфекції. – 2010. – № 1. – С. 87-88.
12. Purdy K.S. Cutaneous larva migrans / K.S. Purdy, R.G. Langley // The Lancet. – 2011. – Vol. 377, Issue 9781. – P. 1948.
13. Бодня Е.И. Токсокароз – паразитарное заболевание животных и человека / Е.И. Бодня, Т.Н. Замазий // Мистецтво лікування. – 2006. – № 6. – С. 57-59.
14. Otranto D. Zoonotic helminths affecting the human eye / D. Otranto, M.L. Eberhard // Parasites & Vectors. – 2011. – Vol. 4, N 41. – P. 34-40.
15. Ginliari G.P. Surgical treatment of ocular toxocariasis: anatomic and functional results in 45 patients / G.P. Ginliari, G. Ramirez, R.T. Corter // Eur. J. Ophthalmol. – 2011. – Vol. 21, N 4. – P. 490-494.
16. Васюкова М.М. Тактика лікаря щодо діагностики та лікування токсокарозу в дітей (клінічні спостереження) / М.М. Васюкова // Сучасна гастроентерологія. – 2012. – № 6. – С. 97-100.
17. Юхименко Г.Г. Токсокароз у дітей / Г.Г. Юхименко, В.Г. Майданник // Международный журнал педиатрии, акушерства и гинекологии. – 2012. – Том 2, № 1. – С. 124-134.

ОГЛЯДИ ТА ЛЕКЦІЇ

18. Титова Н.Д. Клиническое значение спектра антител и клеточной сенсibilизации к антигенам токсокар у детей с аллергическими заболеваниями / Н.Д. Титова // Педиатрия. Журнал им. Г.Н. Сперанского. – 2011. – Т 90, № 2. – С. 46-51.

19. Соловьева Г.Ф. Два случая обнаружения личинок *Anisakis simplex* в желудке у человека / Г.Ф. Соловьева, Н.А. Таран // Известия ТИНРО (Тихоокеанского научно-исследовательского рыбохозяйственного центра). – 2000. – Т. 127, № 1-2. – С. 590-592.

20. Добряков Е.Ю. Анизакидоз у людей в Приморском крае / Е.Ю. Добряков, А.В. Ермоленко // Мед. паразитология и паразитарные болезни. – 2008. – № 4. – С. 11-14.

21. Cardia D.F.F. Zoonotic helminthiasis transmitted by the inadequate consumption of fishes / D.F.F. Cardia, K.D.S. Bresciani // Veterinaria e Zootecnia. – 2012. – Vol. 19, N 1. – P. 755-765.

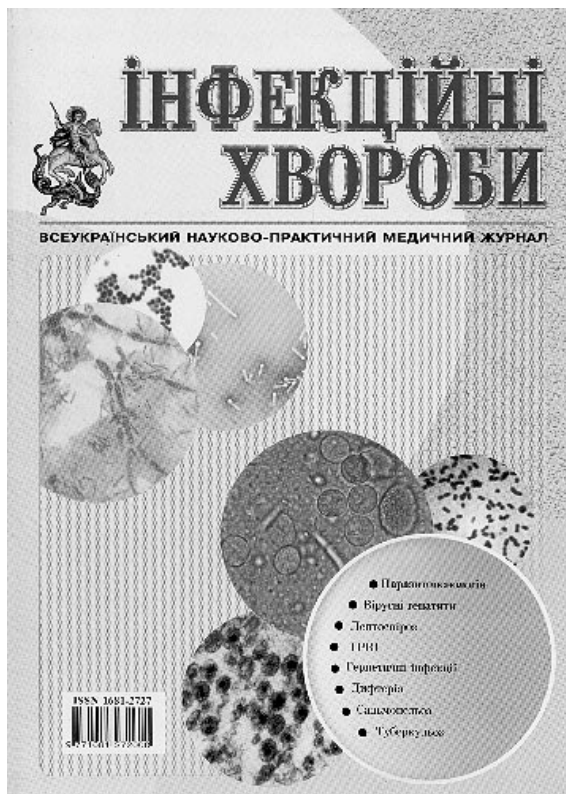
LARVAL ZOOONOTIC HELMINTHIASIS AS BIOLOGICAL, MEDICAL AND SOCIAL PROBLEM

T.I. Shevchuk

SUMMARY. *This article has such matters as question of etiology, pathogenesis and clinical syndrome of migratory larvae. Here is description of biological characteristics of agents, their life cycles, mechanisms of infections and epidemiology. Indicated necessity of increasing level professional training of future practical doctors and constantly expand knowledge of medical professionals in parasitology.*

Key words: *helminthiasis, zoonosis, syndrome «Larva migrans», etiology, pathogenesis, diagnosis.*

Отримано 18.06.2013 р.



Шановні колеги! ПЕРЕДПЛАЧУЙТЕ І ЧИТАЙТЕ щоквартальний всеукраїнський науково-практичний медичний журнал «Інфекційні хвороби»,

що регулярно видається вже 18 років! У кожному номері часопису: передова стаття, оригінальні дослідження, огляди і лекції, дискусії та роздуми, накази МОЗ, методичні матеріали, короткі повідомлення та випадки з практики, інформація про нові лікувальні препарати та методи діагностики, ювілеї і події, рецензії. Журнал адресується для науковців, інфекціоністів, лікарів-лаборантів, інших практикуючих лікарів, а також працівників санітарно-епідеміологічної служби.

Передплатний індекс 22868. Ціна на 3 міс. (один номер) – 47 грн 75 коп., на 6 міс. – 95 грн 50 коп., на 12 міс. – 191 грн 00 коп. Передплата приймається у кожному поштовому відділенні України.

Видавництво «Укрмедкнига»