

О.П. Пахольчук

Особливості лікування інфікованих ран у дітей

Запорізький державний медичний університет, Україна

PAEDIATRIC SURGERY.2017.2(55):62-65; doi 10.15574/PS.2017.55.62

Мета: вивчити результати лікування інфікованих ран шляхом дослідження життєздатності країв рани при хірургічній обробці.

Пацієнти і методи. Під спостереженням впродовж 2013–2016 рр. перебувало 40 дітей з інфікованими ранами. Усім дітям проводили первинну хірургічну обробку рани, в яку входило висічення нежиттєздатних тканин з наступним накладанням хірургічних швів. В основній групі окрім суб'єктивних (візуальних) використовувалися об'єктивні методи визначення життєздатності тканин рани. Діагностика стану кровопостачання тканин проводилася методом вивчення показників мікроциркуляції країв рани по периметру з кроком 1 см, як від краю, так і в довжину рани, з використанням лазерної доплерівської флоуметрії.

Результати. Хірургічна обробка рани була виконана без висічення оцінених ділянок шкіри рани зі знизеним кровотоком у пацієнтів основної групи в 27,5% випадків, контрольної – в 35% випадків, з видаленням нежиттєздатних ділянок – в 17,5% і 20% спостережень відповідно. Задовільне загоєння ран досягалося значно частіше після висічення оцінених нежиттєздатних ділянок в основній групі, ніж у контрольній ($p < 0,001$). Поява некротизованих ділянок краю рани в післяопераційному періоді у дітей, яким не проводилося висічення країв рани, в основній групі визначалася в 2,5% випадків, в контрольній – у 17,5% випадків ($p < 0,05$). У групі порівняння виявлено нежиттєздатність ділянки м'яких тканин, у випадках проведення часткової резекції краю рани, в 7,5% спостережень. У цих пацієнтів також спостерігалось нагноєння рани, що вимагало місцевої терапії, дренирування рани.

Висновки. Дослідження показників мікроциркуляції на 44,4% покращує результати проведеної хірургічної обробки рани. Застосування лазерної доплерівської флоуметрії при визначенні стану мікроциркуляторного русла рани у першу добу дозволяє вибрати об'єм хірургічної обробки та сприяє скороченню перебування у стаціонарі.

Ключові слова: рани, лазерна флоуметрія, життєздатність, діти.

Features of infected wounds treatment in children

O.P. Paholchuk

Higher State Education Establishment «Zaporozhye State Medical University», Ukraine

Objective: to study the treatment outcomes of infected wounds by investigation the viability of wound edges during the surgical treatment.

Materials and methods. We observed 40 children with infected wounds that were treated at the Pediatric Surgery Department of Zaporizhia Regional Children's Clinical Hospital during the period 2013-2016. All children underwent the initial surgical debridement, which included the excision of devitalized tissues followed by suturing. In the main group, in addition to subjective (visual) methods, the objective ones for determining the vitalized wound tissues were used. Diagnosis of the tissue perfusion was carried out by the 1-centimeter-spaced in depth and at length study of the microcirculation around the perimeter of wound edges, using the laser doppler flowmetry.

Results and discussion. The initial debridement without excision of the estimated skin area of injuries with the reduced blood flow was performed in patients of the main group in 27.5% of cases, and in the control group – in 35% of cases. The initial debridement with the removal of devitalized areas was provided in 17.5% and 20% of cases respectively. The satisfactory wound healing was achieved significantly more often after the excision of assessed devitalized areas in the main group than in the control group ($p < 0.001$). The development of necrotic edges during the postoperative period in children, who did not underwent the avivement, was observed in 2.5% of main group cases and in the 17.5% of control group cases ($p < 0.05$). In the comparison group also noted the inviability of soft tissue areas in 7.5% of cases, where the partial resection of wound edges was performed. Those patients also experienced festering wounds, which required local therapy and wound drainage.

Conclusions. 1. The investigation of microcirculation parametres improves by 44.4% the outcomes of the surgical initial debridement of wounds. 2. The using of the laser doppler flowmetry in the determation of the microcirculatory bloodstream at the first day of admission to hospital allows to select the extent of surgical debridement and contributes to the reduction of hospital stay.

Key words: wound, laser flowmetry, tissue viability, children.

Особенности лечения инфицированных ран у детей

А.П. Пахольчук

Запорожский государственный медицинский университет, Украина

Цель: изучить результаты лечения инфицированных ран путем исследования жизнеспособности краев раны при хирургической обработке.

Пациенты и методы. Под наблюдением в течение 2013–2016 гг. находилось 40 детей с инфицированными ранами. Всем детям проводили первичную хирургическую обработку раны, в которую входило иссечение нежизнеспособных тканей с последующим наложением хирургических швов. В основной группе кроме субъективных (визуальных) использовались объективные методы определения жизнеспособности тканей раны. Диагностика состояния кровонаполнения тканей проводилась методом изучения показателей микроциркуляции краев раны по периметру с шагом 1 см, как от края, так и в длину раны, с использованием лазерной доплеровской флоуметрии.

Результаты. Хирургическая обработка раны была выполнена без иссечения оцененных участков кожи раны с пониженным кровотоком у пациентов основной группы в 27,5% случаев, в контрольной группе – в 35% случаев, с удалением нежизнеспособных участков – в 17,5% и 20% наблюдений соответственно. Удовлетворительное заживление ран достигалось значительно чаще после иссечения оцененных нежизнеспособных участков в основной группе, чем в контрольной ($p < 0,001$). Появление некротизированных участков края раны в послеоперационном периоде у детей, которым не проводилось иссечение краев раны, в основной группе выявлено в 2,5% случаев, в контрольной группе – в 17,5% случаев ($p < 0,05$). В группе сравнения отмечено нежизнеспособность участков мягких тканей, в случаях проведения частичной резекции края раны, в 7,5% наблюдений. У этих пациентов также наблюдалось нагноение раны, что потребовало местной терапии, дренирование раны.

Выводы. Исследование показателей микроциркуляции на 44,4% улучшает результаты проведенной хирургической обработки раны. Применение лазерной доплеровской флоуметрии при определении состояния микроциркуляторного русла раны в первые сутки позволяет выбрать объем хирургической обработки и способствует сокращению пребывания в стационаре.

Ключевые слова: раны, лазерная флоуметрия, жизнеспособность, дети.

Вступ

Лікування інфікованих ран м'яких тканин сьогодні є однією з основних проблем хірургії, значущість якої все більше зростає із розвитком хірургічної інфекції [3,4,5,7]. Проблеми місцевого лікування інфікованих ран і гнійно-хірургічних ускладнень залишаються одними з пріоритетних та актуальних, незважаючи на досягнуті успіхи, численні дослідження і широке впровадження високих технологій у практику [7–9]. Це пов'язано як з високою частотою захворюваності, так і з істотними матеріальними витратами, що переводить цю проблему з розряду медичних у розряд соціально-економічних, тобто державних [7,8].

Багато авторів акцентують увагу на комплексному впливі різних методів на перебіг ранового процесу, незважаючи на те, що своєчасна хірургічна обробка рани дозволяє значно знизити ризик розвитку гнійно-септичних ускладнень [4,5,7–9].

Хірургічна обробка інфікованих ран має першочергове завдання. Її метою є видалення нежиттєздатних тканин, де знаходиться мікрофлора, і тим самим попередження розвитку ранової інфекції. При недооцінці життєздатності тканин не видалені некротичні маси можуть призвести до ускладнень у лікуванні рани.

На практиці зазвичай для цього використовують клінічні критерії – зовнішній вигляд тканин, ступінь їх кровоточивості, характер виділень тощо, оцінка яких залежить переважно від досвіду хірурга.

Для об'єктивізації даного показника в хірургічній практиці використовується ультразвукова доплерографія, метод прижиттєвого фарбування тканин шляхом внутрішньовенного введення барвника, обробка парорідким розчином азоту, проведення тер-

мометрії. Але ці методи дозволяють визначити тільки ділянки з різко зниженою мікроциркуляцією, не відображають стан мікроциркуляторного русла і тканинної перфузії [1,6]. Більшість методів вимагає забору тканин або застосування дорогого чи громіздкого обладнання, яке незручно використовувати в умовах операційної. Останнім часом у сучасній хірургічній практиці широке застосування отримав метод вивчення показників мікроциркуляції тканин різної локалізації за допомогою лазерної доплерівської флоуметрії. Попри значну кількість робіт, присвячених вивченню периферичної гемодинаміки, стан показників мікроциркуляції та судинного тону у дітей з інфікованими ранами при проведенні хірургічної обробки недостатньо досліджений [1,6].

Метою роботи було вивчити результати лікування інфікованих ран шляхом дослідження життєздатності країв рани при хірургічній обробці.

Матеріали та методи

Під спостереженням перебувало 40 дітей з інфікованими ранами, які лікувалися у період 2013–2016 рр. у відділенні дитячої хірургії обласної дитячої клінічної лікарні м. Запоріжжя. Хлопчиків було 27 (67,5%), дівчаток – 13 (32,5%). Середній вік дітей становив $8,7 \pm 2,3$ року. Усі діти були госпіталізовані в ургентному порядку до відділення хірургії.

Пацієнти були розподілені на основну групу – 18 (45%) дітей та контрольну – 22 (55%) дитини. Групи порівняння були статистично однорідними за локалізацією патологічного вогнища, статтю, тривалістю захворювання.

Усім дітям проводили первинну хірургічну обробку рани, в яку входило висічення нежиттєздатних тканин з наступним накладанням хірургічних швів.

Загальна хірургія

В основній групі окрім суб'єктивних (візуальних) використовувалися й об'єктивні методи визначення життєздатності тканин рани. Діагностика стану кровопостачання тканин проводилася методом вивчення показників мікроциркуляції країв рани по периметру з кроком 1 см, як від краю, так і в довжину рани. Для цього використовували метод лазерної доплерівської флоуметрії. За допомогою датчиків приладу лазерного аналізатора кровотоку («ЛАКК-02» НПП «Лазма», Росія) з джерелом хвилі 0,63 мкм визначали середній параметр мікроциркуляції у перфузійних одиницях (пф. од.), максимальну амплітуду пульсових коливань (Ас), показник нейрогенного тону (НТ) та показник міогенного тону (МТ) [7]. Розраховували показник К, який є відношенням добутку значень показника мікроциркуляції крові і максимальної амплітуди пульсових коливань до добутку показників міогенного і нейрогенного тону. При значенні $K \leq 0,03$ прогнозували різко знижену мікроциркуляцію у ділянці країв рани, через точки, де був встановлений датчик, проводили лінію, по якій і здійснювали висічення нежиттєздатної ділянки краю рани. В основній групі проводили висічення цих ділянок країв рани. У подальшому рана оброблялася розчинами антисептиків, після чого проводилося накладання швів.

У контрольній групі при проведенні хірургічної обробки використовували суб'єктивні методи оцінки життєздатності тканин рани. Вибір тактики хірургічної обробки ґрунтувався на оцінці кольору шкіри травмованого клаптя, кровоточивості тканин, капілярної реакції при натисканні пальцем, співвідношенні довжини і ширини ніжки клаптя тощо. Спостереження за станом шкірного покриву рани в післяопераційному періоді також проводилося методом візуального контролю.

Місцеве лікування дітей обох груп проводилося на загальноприйнятих принципах терапії гострої хірургічної інфекції і було спрямоване на корекцію порушення гемостазу, елімінацію збудника інфекції, стимулювання репаративних процесів регенерації [1,2].

Результати статистично опрацювали з використанням пакета прикладних програм Statistica 7.0 for Windows. Гіпотезу про нормальність розподілу досліджуваних показників перевіряли з використанням критерію Шапіро–Уїлка. Оцінювання статистичної ймовірності різниці абсолютних величин виконали за формулою визначення критерію Манна–Вітні з використанням його стандартних значень. Достовірність відмінностей вважалася встановленою при $p < 0,05$.

Результати дослідження та їх обговорення

Проведений аналіз показав, що показник мікроциркуляції в інтактній ділянці шкіри склав 2,38 (0,98; 4,09) пф. од.

У 11 дітей основної групи дослідження мікроциркуляції країв рани під час первинної хірургічної обробки значення показника мікроциркуляції склали 1,5 (0,35; 2,94) пф. од., амплітуда пульсових коливань – 0,1 (0,07; 0,15) відн. од., показники амплітуди коливання нейрогенного тону – 1,2 (0,95; 1,99) відн. од., міогенного тону – 1,0 (0,85; 1,05) відн. од. Обчислений показник К дорівнював 0,125 (0,031; 0,21). На підставі отриманих показників мікроциркуляції тканин рани, а також суб'єктивних ознак, було зроблено висновок про збереження кровотоку краю рани і, відповідно, життєздатності. У всіх цих пацієнтів виконана хірургічна обробка рани.

У 7 дітей основної групи показники мікроциркуляції у ділянці країв рани були різними. Визначено ділянки, на яких показник мікроциркуляції різко знижений і склав 0,4 (0,15; 0,6) пф. од., амплітуда пульсових коливань – 0,15 (0,1; 0,15), нейрогенний тонус – 1,8 (1,6; 1,92), міогенний тонус – 1,77 (1,63; 1,89). Показник К склав 0,02 (0,005; 0,24). При цьому проведена візуальна оцінка цих ділянок шкірних покривів краю рани дозволила визначити кровотік у даних ділянках як різко знижений. В інших ділянках країв рани цих пацієнтів ПМ – 1,4 (0,4; 3,05) пф.од., амплітуда пульсових коливань – 0,12 (0,09; 0,15) відн. од., показники амплітуди коливання нейрогенного тону – 1,3 (0,95; 1,5) відн. од., міогенного тону – 1,1 (0,1; 1,3) відн. од. Обчислений показник К дорівнював 0,11 (0,23; 0,37). У подальшому при проведенні хірургічної обробки ділянки з визначеною зниженою мікроциркуляцією були видалені.

Хірургічна обробка була виконана без висічення оцінених ділянок шкіри рани зі зниженим кровотоком у пацієнтів основної групи у 27,5% випадків, контрольної – у 35% випадків, з видаленням нежиттєздатних ділянок – у 17,5% і 20% спостережень відповідно. Задовільне загоєння ран досягалося значно частіше після висічення оцінених нежиттєздатних ділянок в основній групі, ніж у контрольній ($p < 0,001$). Поява некротизованих ділянок краю рани в післяопераційному періоді у дітей, яким не проводилося висічення країв рани, в основній групі спостерігалася у 2,5% випадків, у контрольній групі – у 17,5% випадків ($p < 0,05$). У групі порівняння також відзначено нежиттєздатність ділянки м'яких тканин, у випадках проведення часткової резекції краю рани, в 7,5% спостережень. У цих пацієнтів також спостерігалася нагноєння рани, що вимагало місце-

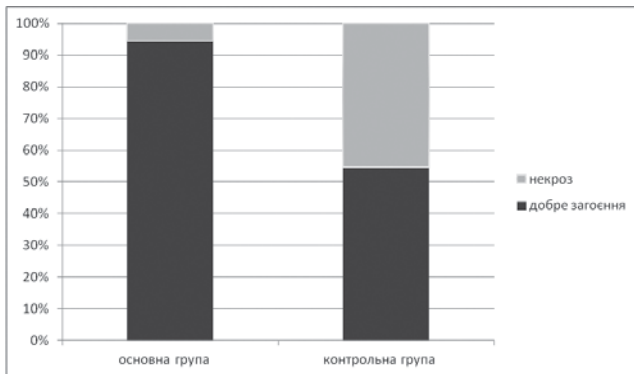


Рис. Результати загоєння ран у дітей обох груп

вої терапії, дренажування рани. В основній групі у дітей, яким виконана резекція ділянок краю рани з визначеним зниженим кровотоку за допомогою показників мікроциркуляції, некротизованих ділянок у післяопераційному періоді не виявлено (рис.).

Аналіз термінів лікування пацієнтів показав, що в основній групі тривалість перебування в стаціонарі була $9 \pm 2,1$ днів, у контрольній – $13 \pm 2,4$ днів ($p < 0,001$).

Таким чином, дослідження рівня кровотоку за допомогою лазерної доплерівської флоуметрії дозволяє вибрати обсяг хірургічної обробки рани і, як результат, покращити загоєння ранового дефекту.

Висновки

Дослідження показників мікроциркуляції на 44,4% покращує результати проведеної хірургічної обробки рани.

Відомості про авторів:

Пахольчук Олексій Петрович – асистент каф. дитячої хірургії та анестезіології Запорізького державного медичного університету. Адреса: м. Запоріжжя, пр. Леніна, 70.

Стаття надійшла до редакції 2.03.2017 р.

Застосування лазерної доплерівської флоуметрії при визначенні стану мікроциркуляторного русла рани у першу добу дозволяє вибрати об'єм хірургічної обробки та сприяє скороченню перебування у стаціонарі.

Література

1. Безруков С.Г. Результаты ЛДФ-мониторинга у пациентов после хирургического лечения атером лица / С.Г. Безруков, Т.С. Григорьева // Таврический медико-биологич. вестн. – 2012. – Т. 15, № 4 (60). – С. 43–46.
2. К вопросу о выборе раневых покрытий в лечении гнойных ран / Винник Ю.С., Маркелова Н.М., Шишацкая Е.И. [и др.] // Фундаментальные исследования. – 2015. – №1. – С.1061–1064.
3. Клиническая хирургия. Национальное руководство: в 3 т. / В.С. Савельев [и др.]. – Москва: Гэотар-Медиа, 2008. – Т.1. – 858 с.
4. Мохова О.С. К вопросу регионарного лечения гнойных ран / О.С. Мохова, А.П. Остроушко // Medical Sciences. – 2016. – №5. – С. 72–74.
5. Мохова О.С. Современные методы лечения гнойных ран / О.С. Мохова // Журнал анатомии и гистопатологии. – 2013. – Т.2, №4. – С.15–21.
6. Паршикова С.А. Прогнозирование послеоперационных осложнений при лечении обширных укушенных ран лица у детей с помощью инфракрасной термографи / С.А. Паршикова, В.В. Паршиков, Ю.П. Потехина // Вестник эксперимент. и клин. хирургии. – 2012. – Т.5, №2. – С. 340–346.
7. Хирургическое лечение ран: современные подходы / Бейзеров Ю.М. [и др.] // Хирургия. Восточная Европа. – 2012. – №3. – С.286–287.
8. Walker M. A real-life clinical evaluation of a next-generation antimicrobial dressing on acute and chronic wounds / M. Walker, D. Metcalf, D. Parsons // J. Wound Care. – 2015. – №24. – P.11–22.
9. You H.J. Cell therapy for wound healing / H.J. You, S.K. Han // J. Korean Med. Sci. – 2014. – №29. – P. 311–319.