

А. В. Гаврилюк, В. С. Коноплицький

Морфологічні зміни стінки вагінального відростка очеревини при порушенні його облітерації в дітей різних вікових груп

Вінницький національний медичний університет імені М. І. Пирогова, Україна

Paediatric Surgery(Ukraine).2023.3(80):50-58; doi 10.15574/PS.2023.80.50

For citation: Havryliuk AV, Konoplytskyi VS. (2023). Morphological changes of the vaginal process wall of the peritoneum in the case of its obliteration disorders in children of different age groups. Paediatric Surgery (Ukraine). 3 (80): 50-58. doi: 10.15574/PS.2023.80.50.

За статистичними даними, захворювання, пов'язані з дефектами вагінального відростка очеревини (такі як пахвинна грижа, сполучна водянка оболонки яєчка, кіста елементів сім'яного канатика), продовжують посідати вагоме місце серед виявлених у дитячій популяції патологій. Відповідно до літературних джерел, ці захворювання та можливі ускладнення, які можуть виникнути під час їх лікування, можуть спричинити розвиток чоловічого безпліддя, що, своєю чергою, може негативно впливати на показники репродуктивного здоров'я нації.

Мета – вивчити морфологічні зміни стінки вагінального відростка очеревини при порушенні його облітерації для виявлення гістологічних особливостей його будови залежно від віку дитини.

Матеріали та методи. До дослідження залучено дітей, вік яких не перевищував 7 років та які мали порушення облітерації вагінального відростка очеревини у вигляді пахвинних гриж, гідроцеле оболонки яєчка та кіст елементів сім'яного канатика. Під час оперативного лікування в цих груп пацієнтів виконано забір фрагмента стінки вагінального відростка очеревини з метою подальшого вивчення його гістологічної будови.

Результати. У гістологічних зразках виявлено м'язові, фіброзні та жирові елементи в різних кількостях та співвідношеннях між собою. Відмічено дегенеративні патогістологічні зміни, що зумовлюють формування гризових дефектів пахвинного каналу. Також із віком визначено прогресивний розвиток процесів атрофії м'язових волокон із вакантним заміщенням їх переважно жировою тканиною.

Висновки. Аналізуючи проведені морфологічні дослідження стінки необлітерованого вагінального відростка очеревини в дітей, слід зазначити про пряму залежність між кількістю жирових елементів у тканині вагінального відростка та віком пацієнта, а також про зворотну залежність між м'язовими елементами в тканині вагінального відростка та віком дитини.

Дослідження виконано відповідно до принципів Гельсінської декларації. Протокол дослідження ухвалено Локальним етичним комітетом зазначеної в роботі установи. На проведення досліджень отримано інформовану згоду пацієнтів.

Автори заявляють про відсутність конфлікту інтересів.

Ключові слова: вагінальний відросток очеревини, пахова грижа, гідроцеле оболонки яєчка, гістологічне дослідження, морфологічні показники, діти, операція за Дюамелем, операція за Россом, облітерація.

Morphological changes of the vaginal process wall of the peritoneum in the case of its obliteration disorders in children of different age groups

A. V. Havryliuk, V. S. Konoplytskyi

National Pirogov Memorial Medical University, Vinnytsya, Ukraine

According to statistical data, diseases associated with defects of the vaginal process of the peritoneum (such as inguinal hernia, conjunctive hydrocele of the testicles, cyst of the elements of the spermatic cord) continue to occupy a significant place among the pathologies detected in the children's population. According to literary sources, such diseases and possible complications that may arise during their treatment

can contribute to the development of male infertility, which, in turn, can negatively affect the reproductive health indicators of the nation.

Purpose – the study of morphological changes in the wall of the vaginal process of the peritoneum with its non-obliteration to reveal the histological features of its structure depending on the age of children.

Materials and methods. The study included children whose age did not exceed 7 years and who had disorders of obliteration of the vaginal process of the peritoneum in the form of inguinal hernias, hydrocele of the testicles and cysts of the elements of the spermatic cord. In the course of an operative treatment, a fragment of the wall of the vaginal process of the peritoneum was removed from such patients for the purpose of further studying its histological structure.

Results. In the histological samples, muscle, fibrous and fatty elements were found in different amounts and ratios. The presence of degenerative pathohistological changes contributing to the formation of hernial defects of the inguinal canal was revealed. Also, with age, a progressive development of the processes of atrophy of muscle fibers with their vacant replacement mainly by adipose tissue was observed.

Conclusions. Analyzing the conducted morphological studies of the wall of the non-obliterated vaginal process of the peritoneum in children, it should be noted that there is a direct relationship between the number of fatty elements in the tissue of the vaginal process and the age of the patient and also an inverse relationship between the number of muscle elements in the tissue of the vaginal process and the age of the child. The research was carried out in accordance with the principles of the Helsinki Declaration. The study protocol was approved by the Local Ethics Committee of participating institution. The informed consent of the patient was obtained for conducting the studies.

No conflict of interest was declared by the authors.

Keywords: vaginal peritoneum, inguinal hernia, testicular hydrocele, histological examination, morphological indicators, children, Duhamel hernia repair, Ross hydrocele repair, obliteration.

Вступ

Незважаючи на сучасний рівень досягнень медицини, продовжується розвиток наукових знань та вмінь, які можуть і повинні бути реалізовані в практичній сфері медичної практики. Оскільки рівень здоров'я дітей є прямим показником благополуччя нації, то особлива увага приділяється рівню захворювання дітей. Вроджені патології дітей, які можуть негативно вплинути на процеси репродукції, посідають вагоме місце серед усіх захворювань. Тому, незважаючи на вагомості досягнення медицини, актуальним залишається продовження вивчення етіологічних і патогенетичних чинників таких процесів.

Вроджені вади розвитку, які проявляються порушенням облітерації вагінального відростка очеревини у вигляді пахвинних гриж, сполучних водянок оболонки яєчка, кіст елементів сім'яного канатика, посідають одне з провідних місць у статистиці дитячих захворювань [1,8,12,16–18]. Відповідно до даних сучасних літературних джерел, ці захворювання та їхні ускладнення, які можуть виникнути під час їхнього лікування, можуть призвести до розвитку чоловічого безпліддя, що, своєю чергою, може вплинути на показники репродуктивного здоров'я нації [1,2–6,9,15,20]. Тому інтерес наукової спільноти до вивчення проблеми порушення облітерації вагінального відростка очеревини продовжує залишатися високим.

Пахвинні грижі, будучи вродженою патологією, є локальним проявом синдрому мезенхімальної недостатності та належать до найпоширенішої хірургічної патології, яка становить до 70–85% серед усіх гриж передньої черевної стінки в дитячому віці,

із захворюваністю 5–20 випадків на 1000 новонароджених, що досягає 5% у популяції доношених новонароджених [12].

Приділяючи увагу дослідженню патоморфологічних особливостей облітерації вагінального відростка очеревини, який виступає в якості грижового мішка при пахвинних грижах, науковці виявили особливі гістологічні характеристики цієї анатомічної структури [6,7,9,11,21]. Однак відсутність точних даних щодо етіології захворювання, значна кількість порушень репродуктивної та андрогенної функцій статевих залоз, що зумовлює не тільки медичну, але й велику соціальну проблему, спонукало нас до продовження досліджень стосовно морфологічних особливостей вагінального відростка очеревини залежно від віку дитини.

Мета дослідження – вивчити морфологічні зміни стінки вагінального відростка очеревини при порушенні його облітерації для виявлення гістологічних особливостей його будови залежно від віку дитини.

Матеріали та методи дослідження

До дослідження залучено 82 дитини, яким проведено хірургічну корекцію патології необлітерованого вагінального відростка очеревини в умовах клініки дитячої хірургії Вінницького національного медичного університету імені М. І. Пирогова в період 2016–2021 рр.

Окрім проспективного аналізу пацієнтів, до яких увійшло 38 (46,3%) дітей, також здійснено ретроспективну оцінку 44 (53,7%) медичних карт стаціонарних хворих. Об'єктом аналізу були діти до 7 років включно. Загальну групу дослідження поділено

Оригінальні дослідження. Абдомінальна хірургія

на дві підгрупи за статтю: на 25 (30,5%) дівчат і 57 (69,5%) хлопців.

Для проведення наукового аналізу відібрано пацієнтів, у яких виявлено патологічні стани з боку пахвинного каналу, унаслідок порушення облітерації вагінального відростка очеревини. Ці захворювання включали пахвинні грижі (53 (64,6%) дитини), гідроцеле оболонки яєчка (24 (29,3%) дитини) та кісти елементів сім'яного канатика 5 (6,1%) дітей). Загалом, серед усіх пацієнтів, які брали участь у дослідженні, правобічний процес зафіксовано у 52 (63,4%) дітей, лівобічний – у 26 (31,7%) дітей, а двобічний – у 4 (4,9%) дітей [13].

Пацієнтам із діагнозом «пахвинна грижа» виконано хірургічне лікування за методом Дюамеля, тоді як пацієнтам із гідроцеле оболонки яєчка – оперативне втручання за методом Росса. У разі виявлення кісти елементів сім'яного канатика проведено видалення кісти елементів сім'яного канатика. Під час хірургічного втручання здійснено забір операційного матеріалу для подальшого гістологічного аналізу.

З метою аналізу морфологічних даних вибрано низку морфометричних критеріїв: відносну площу м'язової тканини, відносну площу жирової тканини, відносну площу фіброзної тканини, товщину м'язових волокон і площу поперечного перерізу м'язового волокна. Для деталізації та узагальнення оцінки змін, виявлених у вагінальному відростку очеревини залежно від віку, усіх дітей (82 дитини) поділено на чотири групи: перша група – діти першого року життя 6 дітей), друга група – діти від 1 до 3 років (18 дітей), третя група – діти від 3 до 5 років (32 дітей), четверта група – діти від 5 до 7 років (26 дітей).

Усі дослідження проведено відповідно до принципів Гельсінської декларації. Протокол дослідження схвалено Локальним етичним комітетом для всіх учасників дослідження. Перед проведенням досліджень отримано інформовану згоду пацієнтів (або батьків дітей, або їхніх опікунів).

Зібраний матеріал для морфологічного дослідження, фрагмент стінки вагінального відростка очеревини зафіксовано протягом 48 годин у 10-відсотковому водному розчині нейтрального формаліну. Після цього проведено промивання матеріалу проточною водою, його зневоднення в системі багатоатомних спиртів і заливку в парафін за стандартною схемою. Отримані напівтонкі зрізи товщиною 7–8 мкм забарвлено гематоксилином і еозином, та за ван Гізоном, що були основними методами забарвлення гістологічних препаратів.

Мікроскопію гістологічних препаратів проведено з використанням світлового мікроскопа «OLIMPUS BX 41» (МОЗ України, Свідоцтво про державну реєстрацію №8120/2008, код 9011800000) із застосуванням збільшень у 40, 100, 200 і 400 разів. Візуалізацію зображень з їхньою фіксацією та морфометрію здійснено за допомогою морфометричної програми «Quickphoto micro 2.3» (ліцензійна згода №925113924) [14].

Статистичну обробку результатів проведено з використанням загальноприйнятих методів варіаційної статистики за допомогою персонального комп'ютера із застосуванням пакету статистичних програм «Statistica 6,0 та 8,0» («Statsoft», США). Рівень вірогідності оцінено на рівні 95% ($p < 0,05$) з використанням t-критерію Стьюдента.

Результати дослідження та їх обговорення

Сучасні наукові дослідження підтверджують, що гормональний дисбаланс в антенатальному періоді може бути причиною порушення облітерації вагінального відростка очеревини. Відмічено, що саме зміни гормональних рівнів, що відбуваються в періоді внутрішньоутробного розвитку, мають вплив на незадовільну (неповну зворотну) регресію гладком'язових елементів, що призводить до порушення облітерації вагінального відростка очеревини [10,19]. У зв'язку з цими даними продовжено дослідження, спрямоване на вивчення гістологічної будови вагінального відростка очеревини в дітей з урахуванням їхнього віку.

У зразках операційного матеріалу, який вивчався, спостерігається присутність скелетної (посмугованої) м'язової тканини, а також елементи гладком'язової тканини. М'язові клітини (волокна, симпласти, міоцити) нерівновіддалені одна від одної. У середині клітин виявлені численні овальні ядра, розташовані по периферії клітин під сарколемою (клітинною оболонкою) скупченнями по 154–162 ядер, деякі з яких відділені від міофібрил за допомогою зони просвітленої саркоплазми. В окремих гістологічних зрізах спостерігаються міосателіти, що є камбіальним резервом м'язової тканини скелетного типу. Посмугованість міофібрил спостерігається досить чітко, однак поряд із цим є зони з відносною гомогенізацією фібрилярних структур. Відстань між дисками міофібрил варіює в різних волокнах, а в середині окремих клітин відстань між дисками значно відрізняється на різних ділянках. Також характерною особливістю є наявність розволокнення міофібрил у певних ділянках м'язового волокна. У цих зонах міофібрили розташовані

на значній відстані одна від одної, розділені світлою саркоплазмою. Спостерігаються клітини хвилястої форми, які мають звивисті та переплетені міофібрили. У сполучнотканинних проміжках, відомих як ендомізій, відмічається незначний клітинний інфільтрат, що складається з поодиноких фібробластів, лімфоцитів та макроцитів (також відомих як тучні клітини). У кровоносних судинах невеликого калібру виявлені поодинокі та складжійовані еритроцити, деякі з них з ознаками гемолізу. В деяких випадках спостерігається тромбоз судин з агрегацією еритроцитів. Подекуди визначаються тонкі прошарки фіброзної та жирової тканини між м'язовими волокнами [14].

Під час дослідження виявлені різної товщини (товсті та/або тонкі) прошарки пухкої та оформленої фіброзної тканини, які знаходяться між м'язовими волокнами та їхніми жмутками. Виявлена атрофія м'язових волокон, що проявляється їх витонченням і розволокненням, а також спостерігаються дистрофічні зміни у вигляді неоднорідності пофарбування та їх гомогенізацією. Однією з характерних ознак є наявність широких міжфібрилярних щілин, а також фрагментація деяких міофібрил. Також виявлені патологічні структури м'язових волокон, такі як жмутки звивистих і розщеплених міофібрил, окрім того, відмічається їх надмірне скорочення (рис. 1).

У результаті проведеного дослідження підтверджені дегенеративні патоморфологічні зміни внутрішнього косого м'яза живота, що можуть мати певний вплив на розвиток гризових дефектів пахвинного каналу.

Під час дослідження, крім наявності м'язових структур у стінці вагінального відростка очеревини та фіброзної тканини, також виявлено та проаналізовано жирову тканину в обстежуваних зразках (рис. 2). Детальне дослідження цієї тканини дало змогу отримати важливі відомості про її розподіл, структуру та можливі функції в контексті процесу облітерації вагінального відростка очеревини. За допомогою спеціальних методів мікроскопії та аналізу зображень звернуто увагу на характерні особливості жирової тканини та її співвідношення із навколишніми структурами. Ці результати розширюють сприйняття та розуміння структурно-функціональних особливостей вагінального відростка очеревини і можуть мати значення для подальших наукових досліджень у цьому напрямку.

У межах гістологічного дослідження проведено порівняння наявності і кількості м'язових, фіброзних і жирових елементів у гістологічних зрізах

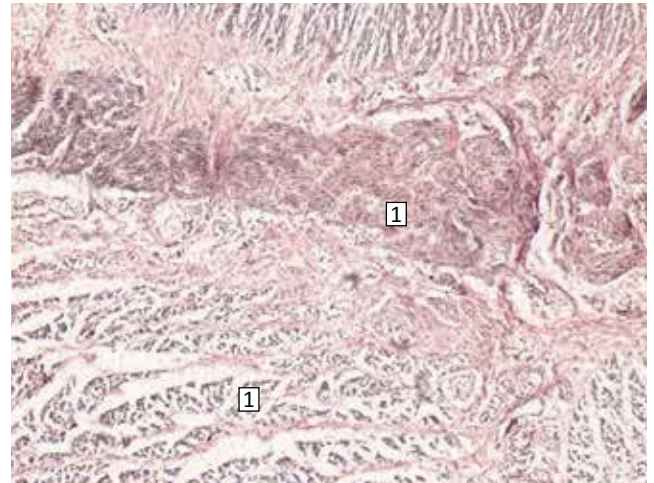


Рис. 1. Множинні гладком'язові жмутки з дегенеративними змінами (1) у вагінальному відростку очеревини. Забарвлення за ван Гізон, $\times 100$

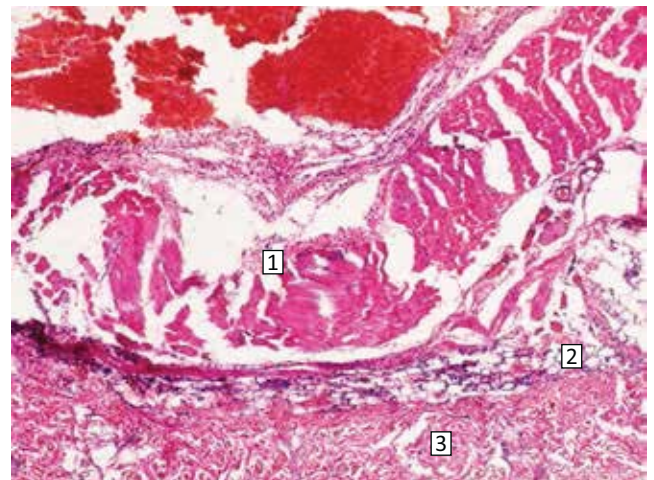


Рис. 2. Поперечно-посмугований м'яз (1) у вагінальному відростку очеревини, тонкий прошарок жирової тканини (2), оформлена фіброзна тканина (3). Забарвлення гематоксилін та еозин, $\times 100$

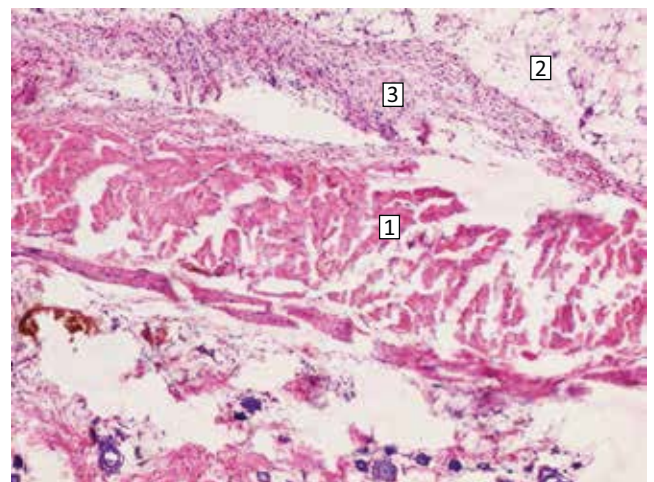


Рис. 3. Розволокнений поперечно-посмугований м'яз (1) у структурі стінки вагінального відростка очеревини, тонкий прошарок жирової тканини (2), оформлена клітинна фіброзна тканина без ознак колагенових волокон (3). Забарвлення гематоксилін та еозин, $\times 100$

Оригінальні дослідження. Абдомінальна хірургія

Таблиця 1

Морфометричні показники м'язових елементів стінки необлітерованого вагінального відростка очеревини в дітей першого року життя

Морфометричні показники	Хлопчики, n=5	Дівчатка, n=1	p
Відносна площа м'язової тканини,%	57,40±0,8	54,10±0,7	<0,05
Відносна площа жирової тканини,%	26,80±0,7	22,89±0,5	<0,05
Відносна площа фіброзної тканини,%	20,15±0,3	18,40±0,2	<0,05
Товщина м'язових волокон, мкм	57,20±0,9	53,20±0,4	<0,05
Площа поперечного перерізу м'язового волокна, мкм ²	20175±95,9	18945±92,8	<0,05

Таблиця 2

Морфометричні показники м'язових елементів стінки необлітерованого вагінального відростка очеревини в дітей від 1 до 3 років

Морфометричні показники	Хлопчики, n=16	Дівчатка, n=2	p
Відносна площа м'язової тканини,%	55,40±0,8	51,20±0,6	<0,05
Відносна площа жирової тканини,%	28,50±0,9	24,30±0,7	<0,05
Відносна площа фіброзної тканини,%	24,60±0,6	21,70±0,5	<0,05
Товщина м'язових волокон, мкм	53,20±0,6	49,80±0,5	<0,05
Площа поперечного перерізу м'язового волокна, мкм ²	18967±94,6	18012±91,5	<0,05

Таблиця 3

Морфометричні показники м'язових елементів стінки необлітерованого вагінального відростка очеревини в дітей від 3 до 5 років

Морфометричні показники	Хлопчики, n=22	Дівчатка, n=10	p
Відносна площа м'язової тканини,%	51,20±0,5	48,70±0,3	<0,05
Відносна площа жирової тканини,%	31,80±0,6	29,50±0,5	<0,05
Відносна площа фіброзної тканини,%	26,20±0,4	24,30±0,3	<0,05
Товщина м'язових волокон, мкм	49,50±0,9	45,10±0,5	<0,05
Площа поперечного перерізу м'язового волокна, мкм ²	18252±93,8	17476±90,4	<0,05

Таблиця 4

Морфометричні показники м'язових елементів стінки необлітерованого вагінального відростка очеревини в дітей від 5 до 7 років

Морфометричні показники	Хлопчики, n=15	Дівчатка, n=11	p
Відносна площа м'язової тканини,%	47,60±0,9	44,17±0,4	<0,05
Відносна площа жирової тканини,%	32,70±0,4	31,20±0,2	<0,05
Відносна площа фіброзної тканини,%	29,10±0,6	26,70±0,5	<0,05
Товщина м'язових волокон, мкм	44,80±0,6	42,50±0,4	<0,05
Площа поперечного перерізу м'язового волокна, мкм ²	17321±91,2	16561±87,8	<0,05

(рис. 3). Для цього здійснено послідовний огляд та аналіз співвідношення цих елементів залежно від віку дітей, у яких вилучені гістологічні матеріали. Виявлені зміни в фіброзній тканині мали різний характер: від ознак набряку та розволокнення колагенових волокон до дезорганізації сполучної тканини [14].

На наступному етапі дослідження проведено статистичний та морфометричний аналіз виявлених гістологічних змін мікропрепаратів. Для цього підраховано кількість основних морфологічних елементів у мікросекції відповідно до кожної вікової групи. Шестеро дітей, з них 5 (83,3%) хлопчиків

та 1 (16,7%) дівчинка, сформували першу групу дітей першого року життя. У таблиці 1 наведено морфометричні дані цієї групи.

18 дітей, з них 16 (88,9%) хлопчиків і 2 (11,1%) дівчинки, сформували другу групу дітей від 1 до 3 років. У таблиці 2 наведено морфометричні дані цієї групи.

32 дитини, з них 22 (68,75%) хлопчики та 10 (31,25%) дівчаток, сформували третю групу дітей від 3 до 5 років. У таблиці 3 наведено морфометричні дані цієї групи.

26 дітей, з них 15 (57,7%) хлопчиків та 11 (42,3%) дівчаток, сформували четверту групу дітей від

Таблиця 5

Морфометричні показники стінки необлітерованого вагінального відростка очеревини в хлопчиків різних вікових груп

Морфометричні показники	Вік пацієнтів			
	до 1 року, n=5	від 1 до 3 років, n=16	від 3 до 5 років, n=22	від 5 до 7 років, n=15
Відносна площа м'язової тканини,%	57,40±0,8	55,40±0,8	51,20±0,5	47,60±0,9
p	*	<0,05	<0,05	<0,05
Відносна площа жирової тканини,%	26,80±0,7	28,50±0,9	31,80±0,6	32,70±0,4
p	*	>0,05	<0,05	<0,05
Відносна площа фіброзної тканини,%	20,15±0,3	24,60±0,6	26,20±0,4	29,10±0,6
p	*	<0,05	<0,05	<0,05
Товщина м'язових волокон, мкм	57,20±0,9	53,20±0,6	49,50±0,9	44,80±0,6
p	*	<0,05	<0,05	<0,05
Площа поперечного перерізу м'язового волокна, мкм ²	20175±95,9	18967±94,6	18252±93,8	17321±91,2
p	*	<0,05	<0,05	<0,05

Примітка: * – достовірність відмінності між показниками в пацієнтів першого року життя.

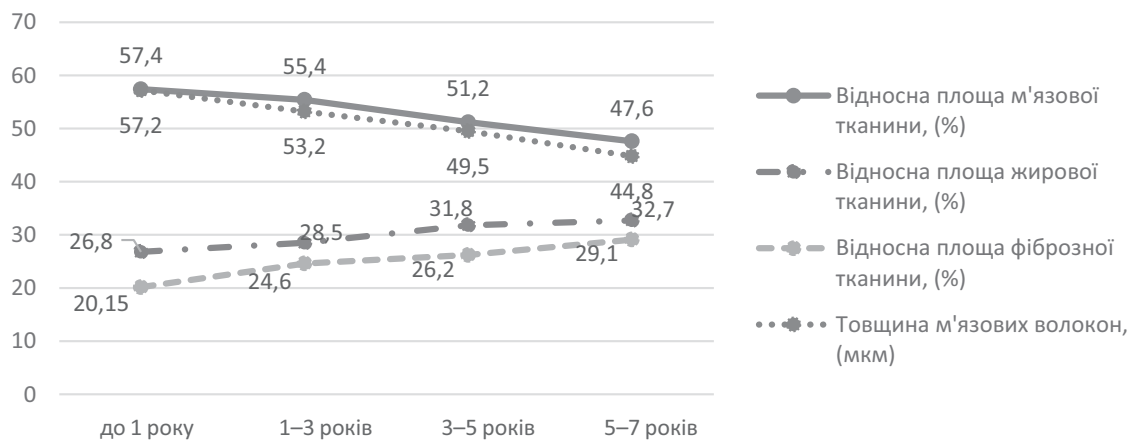


Рис. 4. Графічне відображення відносної частки морфологічних елементів гістологічного зразка та товщини м'язових волокон у хлопчиків різних вікових груп

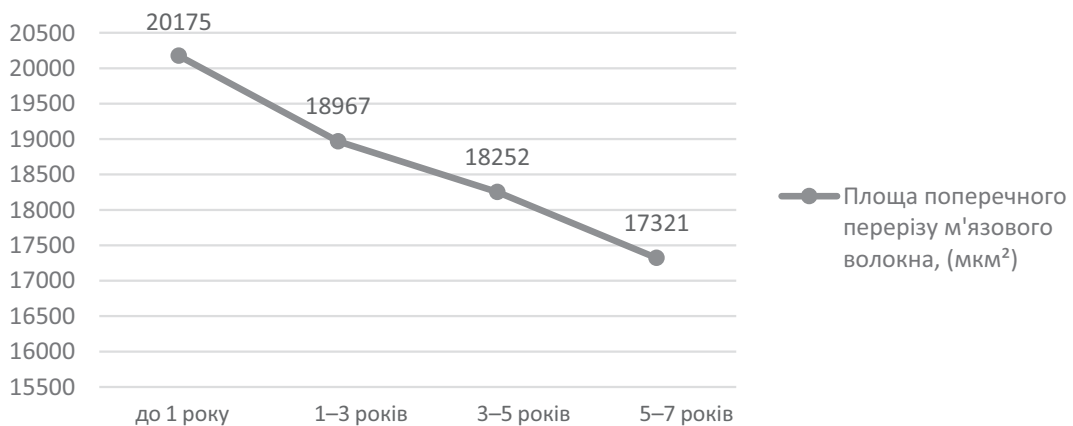


Рис. 5. Графічне відображення площі поперечного перерізу м'язового волокна в хлопчиків різних вікових груп

Оригінальні дослідження. Абдомінальна хірургія

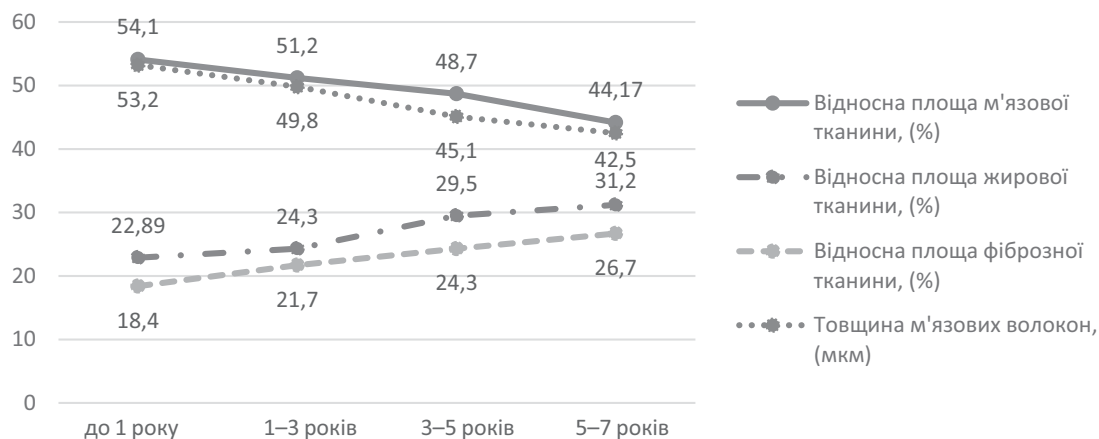


Рис. 6. Графічне відображення відносної частки морфологічних елементів гістологічного зразка та товщини м'язових волокон у дівчат різних вікових груп

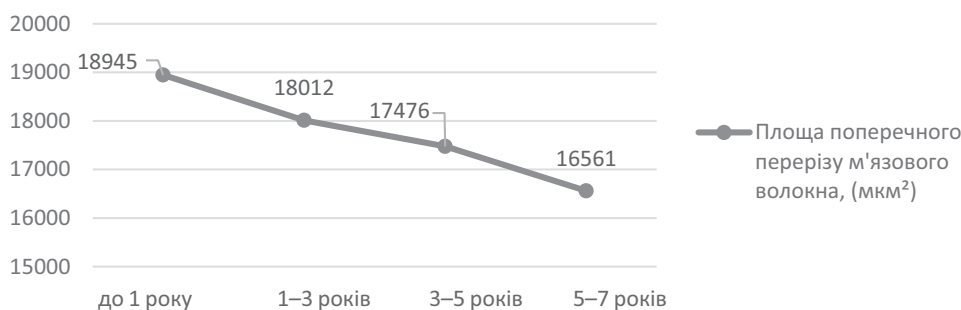


Рис. 7. Графічне відображення площі поперечного перерізу м'язового волокна в дівчат різних вікових груп

5 до 7 років. У таблиці 4 наведено морфометричні дані цієї групи.

Для якісного аналізу отриманих вище даних варто розмістити всі отримані показники послідовно в межах однієї статті. Морфометричні дані чоловічої частини досліджуваних груп наведено в таблиці 5, а також графічно відображено на рисунках 4 та 5.

У наведених результатах морфометричних показників стінки необлітерованого вагінального відростка очеревини в хлопчиків різних вікових груп спостерігається зниження відносної площі м'язової тканини з $57,40 \pm 0,8\%$ у хлопчиків першого року життя до $47,60 \pm 0,9\%$ у хлопчиків від 5 до 7 років. Відмічається зменшення товщини м'язових волокон від $57,20 \pm 0,9$ мкм до $44,80 \pm 0,6$ мкм у хлопчиків першого року життя та в хлопчиків від 5 до 7 років, відповідно, та зменшення площі поперечного перерізу м'язового волокна від $20175 \pm 95,9$ мкм² до $17321 \pm 91,2$ мкм² у хлопчиків першого року життя та в хлопчиків від 5 до 7 років, відповідно. Водночас зі зниженням кількості м'язових елементів спостерігається зростання відносної площі жирової тканини з $26,80 \pm 0,7\%$ у хлопчиків першого року життя до $32,70 \pm 0,4\%$ у хлопчиків від 5 до 7 років та збільшення відносної

площі фіброзної тканини від $20,15 \pm 0,3\%$ у хлопчиків першого року життя до $29,10 \pm 0,6\%$ у хлопчиків від 5 до 7 років.

Аналогічним чином проаналізовано морфометричні показники жіночої частини досліджуваних груп, які наведені в таблиці 6, а також графічно відображені на рисунках 6 та 7.

У наведених результатах морфометричних показників стінки необлітерованого вагінального відростка очеревини в дівчаток різних вікових груп спостерігається зниження відносної площі м'язової тканини з $54,10 \pm 0,7\%$ у дівчат першого року життя до $44,17 \pm 0,4\%$ у дівчат від 5 до 7 років. Відмічається зменшення товщини м'язових волокон від $53,20 \pm 0,4$ мкм до $42,50 \pm 0,4$ мкм у дівчат першого року життя та в дівчат від 5 до 7 років, відповідно, та зменшення площі поперечного перерізу м'язового волокна від $18945 \pm 92,8$ мкм² до $16561 \pm 87,8$ мкм² у дівчат першого року життя та в дівчат від 5 до 7 років, відповідно. Водночас зі зниженням кількості м'язових елементів спостерігається зростання відносної площі жирової тканини з $22,89 \pm 0,5\%$ у дівчат першого року життя до $31,20 \pm 0,2\%$ у дівчат від 5 до 7 років та збільшення

Таблиця 6

Морфометричні показники м'язових елементів стінки необлітерованого вагінального відростка очеревини в дівчат різних вікових груп

Морфометричні показники	Вік пацієнтів			
	до 1 року, n=1	від 1 до 3 років, n=2	від 3 до 5 років, n=10	від 5 до 7 років, n=11
Відносна площа м'язової тканини,%	54,10±0,7	51,20±0,6	48,70±0,3	44,17±0,4
p	*	<0,05	<0,05	<0,05
Відносна площа жирової тканини,%	22,89±0,5	24,30±0,7	29,50±0,5	31,20±0,2
p	*	>0,05	<0,05	<0,05
Відносна площа фіброзної тканини,%	18,40±0,2	21,70±0,5	24,30±0,3	26,70±0,5
p	*	<0,05	<0,05	<0,05
Товщина м'язових волокон, мкм	53,20±0,4	49,80±0,5	45,10±0,5	42,50±0,4
p	*	<0,05	<0,05	<0,05
Площа поперечного перерізу м'язового волокна, мкм ²	18945±92,8	18012±91,5	17476±90,4	16561±87,8
p	*	<0,05	<0,05	<0,05

Примітка: * – достовірність відмінності між показниками в пацієнток першого року життя.

відносної площі фіброзної тканини від 18,40±0,2% у дівчат першого року життя до 26,70±0,5% у дівчат від 5 до 7 років.

Аналізуючи водночас і чоловічу, і жіночу частини обстежених відмічаються ідентичні зміни в мікропрепаратах необлітерованого відростка очеревини відповідно до віку дітей. Тобто з віком спостерігається зменшення м'язової частини з одночасним зростанням жирової та фіброзної частин в обстежуваних мікросекціях. Це свідчить про відсутність статевих відмінностей у процесі облітерації вагінального відростка очеревини.

Отримані результати свідчать про наявність процесів атрофії м'язових волокон у структурі стінки вагінального відростка очеревини, які поглиблюються з віком дитини. Ділянки розташування м'язових елементів заміщуються переважно жировою тканиною, тобто спостерігається зростання кількості елементів жирової тканини в морфологічному матеріалі зі збільшенням віку дитини та одночасним зменшенням кількості м'язових волокон у стінці вагінального відростка очеревини.

Висновки

Отримані морфологічні результати мікроскопічного дослідження зрізів стінки вагінального відростка очеревини в дітей з порушенням його облітерації дають змогу зробити висновки про пряму залежність між кількістю елементів жирової тканини вагінального відростка очеревини та віком дитини, а також про зворотну залежність між кількістю

м'язових елементів у тканині вагінального відростка очеревини та віком дитини. Отже, проведені дослідження з'ясували, що зі зростанням віку дитини відбувається тканнна реструктуризація вагінального відростка очеревини, яка полягає у вакантному заміщенні жировою тканиною ділянок, які попередньо займали м'язові елементи.

Автори заявляють про відсутність конфлікту інтересів.

References/Література

- Baibakov VM. (2017). Laparoscopic method of correction of bilateral inguinal hernia in children. Hospital Surgery. Journal named by L. Ya. Kovalchuk. 4: 118–122. [Байбаков ВМ. (2017). Лапароскопічна корекція двосторонніх пахвинних гриж у дітей. Шпитальна хірургія Журнал імені ЛЯ Ковальчука. 4: 118–122]. doi: 10.11603/2414-4533.2017.4.8333.
- Baibakov VM. (2019). Morphological features of drainage systems of the testicle. Klinicheskaia khirurgiia. 86 (6): 47–52. doi: 10.26779/2522-1396.2019.06.47.
- Baibakov VM. (2019). Clinical study of morphological changes in the arterial blood supply of the testicle in children. Klinicheskaia khirurgiia. 86 (3): 46–51. doi: 10.26779/2522-1396.2019.03.46.
- Baibakov VM. (2020). Surgical tactics in recurrent inguinal hernias at the children. Wiadomosci Lekarskie. 73: 2014–2016. doi: 10.36740/WLek202009222.
- Barannik SI, Panikova TN, Barannik TL, Chabanenko GN, Chevzov VN. (2015). Restoration blood circulations testis after surgical treatments of hernias in quinalis. Urologiya. 4 (75): 75–79. [Баранник СІ, Панікова ТМ, Баранник ТЛ, Чабаненко ГМ, Шевцов ВМ. (2015). Відновлення кровопостачання яєчка після хірургічного лікування пахвинних гриж. Урологія. 4 (75): 75–79].
- Baibakov VM. (2013). Improved surgical treatment technique for hydrocele in children. Surgery of Ukraine. 4: 97–101. [Байбаков ВМ. (2013). Удосконалення хірургічної тактики лікування водянки яєчка в дітей. Хірургія України. 4: 97–101].

Оригінальні дослідження. Абдомінальна хірургія

7. Baybakov VM. (2013). Clinical and morphologic changes in lymphatic drainage channel as a link in impairment of testicular germ vaginal obliteration of the peritoneum in children. *Actual Problems of the Modern Medicine: Bulletin of Ukrainian Medical Stomatological Academy*. 13; 4 (44): 72–77. [Байбаков ВМ. (2013). Клініко-морфологічні зміни лімфатичного русла як ланки дренажних систем яєчка при порушенні облітерації вагінального паростка очеревини у дітей. *Актуальні проблеми сучасної медицини: Вісник української медичної стоматологічної академії*. 13; 4 (44): 72–77].
8. Baybakov VM. (2017). Laparoscopic correction of uncomplicated inguinal hernia in children. *Actual Problems of the Modern Medicine: Bulletin of Ukrainian Medical Stomatological Academy*. 17; 2 (58): 79–82. [Байбаков ВМ. (2017). Спосіб лапароскопічної корекції неускладнених пахвинних гриж у дітей. *Актуальні проблеми сучасної медицини: Вісник української медичної стоматологічної академії*. 17; 2 (58): 79–82].
9. Baybakov VM. (2018). Anatomical and topographic peculiarities of testicle drainage systems. *Actual Problems of the Modern Medicine: Bulletin of Ukrainian Medical Stomatological Academy*. 18; 1 (61): 156–161. [Байбаков ВМ. (2018). Анатомо-топографічні особливості дренажних систем яєчка. *Актуальні проблеми сучасної медицини: Вісник української медичної стоматологічної академії*. 18; 1 (61): 156–161].
10. Fourie N, Banieghbal B. (2017). Pediatric hydrocele: A comprehensive review. *Clin Surg*. 2: 1448.
11. Gorbatyuk OM, Stechenko LA, Timchenko AS, Gorbatyuk DL, Iurgenko VP, Koval ED. (2000). Clinical and experimental estimation of a morpho-immunological condition of injured testicle. *Ukrainian Medical Journal*. 3 (17): 118–120. [Горбатюк ОМ, Стеченко ЛО, Тимченко АС, Горбатюк ДЛ, Юрженко ВП, Коваль ОД. (2000). Клініко-експериментальна оцінка морфоімунного стану травмованого яєчка. *Український медичний часопис*. 3 (17): 118–120].
12. Gorbatyuk OM. (2021). Incarcerated inguinal hernia in newborns and infants. *Neonatology, surgery and perinatal medicine*. 11; 3 (41): 41–45. [Горбатюк ОМ. (2021). Защемлені пахові грижі у новонароджених і немовлят. *Неонатологія, хірургія та перинатальна медицина*. 11; 3 (41): 41–45]. doi: 10.24061/2413–4260.XI.3.41.2021.7.
13. Havryliuk AV, Konoplitskyi VS. (2022). Morphometric indicators of the membranes of the vaginal process of the peritoneum in children of different age groups. *Scientific Bulletin of Uzhhorod University*. 2 (66): 12–16. [Гаврилюк АВ, Коноплицький ВС. (2022). Морфометричні показники оболонок вагінального відростка очеревини у дітей різних вікових груп. *Науковий вісник Ужгородського університету*. 2 (66): 12–16]. doi: 10.32782/2415–8127.2022.66.2.
14. Havryliuk AV, Konoplitskyi VS. (2022). Study of age-related morphological changes in the vaginal process of the peritoneum in children. *Modern pediatrics. Ukraine*. 8 (128): 21–24. [Гаврилюк АВ, Коноплицький ВС. (2022). Дослідження вікових морфологічних змін вагінального відростка очеревини у дітей. *Сучасна педіатрія Україна*. 8 (128): 21–24]. doi: 10.15574/SP.2022.128.21.
15. Khmara TV, Khmara AB, Kuftiak VV. (2015). Clinical and anatomical aspects of testicle descent into the scrotum. *Clinical Anatomy and Operative Surgery*. 14 (2): 26–28. [Хмара ТВ, Хмара АВ, Куфтяк ВВ. (2015). Клініко-анатомічні аспекти опускання яєчок у калитку. *Клінічна анатомія та оперативна хірургія*. 14 (2): 26–28].
16. Pereyaslov AA, Dvorakevych AO. (2016). Inguinal hernia surgery choice in newborns: what is better? *Surgery of Ukraine*. 3: 61–66. [Переяслов АА, Дворакевич АО. (2016). Вибір методу хірургічного лікування пахвинних гриж у новонароджених: що краще? *Хірургія України*. 3: 61–66].
17. Pereyaslov AA, Dvorakevych AO. (2016). Complications of the surgical treatment in children with inguinal hernia with the applying of the open and mini-invasive methods. *Pediatric Surgery*. 3–4 (52–53): 34–37. [Переяслов АА, Дворакевич АО. (2016). Ускладнення хірургічного лікування пахвинних гриж у дітей із використанням відкритих і малоінвазивних методів. *Хірургія дитячого віку*. 3–4 (52–53): 34–37]. doi: 10.15574/PS.2016.52–53.34.
18. Prytula VP, Rybalchenko IG. (2015). Diagnosis and treatment of inguinal-scrotal hernias in infants. *Pathologia*. 2 (34): 48–51. [Прутула ВП, Рибальченко ІГ. (2015). Діагностика та лікування пахвинно-каліткових гриж у новонароджених дітей. *Патологія*. 2 (34): 48–51].
19. Tanyel FC. (2004). Obliteration of processus vaginalis: aberrations in the regulatory mechanism result in an inguinal hernia, hydrocele or undescended testis. *Turkish Journal of Pediatrics*. 46: 18–27.
20. Topka EG, Baybakov VM. (2010). Experimental model of pathological process in testis at operative intervention and at cryptorchism at children. *World of Medicine and Biology*. 6 (4): 156–159. [Топка ЕГ, Байбаков ВМ. (2010). Експериментальна модель патологічного процесу в яєчку при оперативних втручаннях при крипторхизмі у дітей. *Мир медицини и биологии*. 6 (4): 156–159].
21. Zhurilo IP, Maltsev VN, Haragezov AM, Scherbinin AV, Fomenko SA, Scherbinin AA. (2014). Giant abdominoscrotal hydrocele in child. *Pediatric Surgery*. 1–2: 79–81. [Журило ИП, Мальцев ВН, Харатегзов АМ, Щербинин АВ, Фоменко СА, Щербинин АА. (2014). Гигантское абдоминальномошоночное гидроцеле у ребенка. *Хірургія дитячого віку*. 1–2: 79–81].

Відомості про авторів:

Гаврилюк Андрій Валерійович – аспірант каф. дитячої хірургії Вінницького НМУ імені М. І. Пирогова. Адреса: м. Вінниця, вул. Пирогова, 56. <https://orcid.org/0000-0001-6253-1040>.

Коноплицький Віктор Сергійович – д.мед.н., проф., зав. каф. дитячої хірургії Вінницького НМУ імені М. І. Пирогова. Адреса: м. Вінниця, вул. Пирогова, 56. <https://orcid.org/0000-0001-9525-1547>.

Стаття надійшла до редакції 05.06.2023 р., прийнята до друку 10.09.2023 р.