



А. Б. Кутовой, В. В. Пимахов

Днепропетровская  
медицинская академия

© Кутовой А.Б., Пимахов В. В.

**КЛИНИКО-МОРФОЛОГИЧЕСКОЕ ОБОСНОВАНИЕ  
ПОКАЗАНИЙ К ХИРУРГИЧЕСКОЙ СТАБИЛИЗАЦИИ  
ПЕРЕЛОМОВ РЕБЕР У ПАЦИЕНТОВ  
С КРАНИОТОРАКАЛЬНОЙ ТРАВМОЙ**

**Резюме.** Изучены особенности клинического течения краниоторакальной травмы в случаях переломов ребер при различных вариантах стабилизации грудной клетки, на примере 60 пациентов в возрасте от 18 до 73 лет. Тяжесть травмы варьировала от 10 до 39 баллов ISS. Использование хирургических методов восстановления целостности ребер позволило улучшить показатели жизненной емкости легких и объема форсированного выдоха за 1 секунду на 16,8 и 15,9 % соответственно, уменьшить тяжесть респираторного дистресс-синдрома в период с 1 по 5 сутки в среднем на  $0,55 \pm 0,13$  балла LIS, и за счет этого ускорить на 1,5 суток восстановление сознания и когнитивного статуса, достичь снижения летальности на 12,5 %. Использование пневматической стабилизации не привело к формированию костной мозоли, несмотря на наличие нормальных репаративных свойств ткани ребер.

**Ключевые слова:** краниоторакальная травма, фиксация переломов ребер, флотация грудной клетки.

**Введение**

В Европе травма является основной причиной смерти людей в возрасте от 2 до 40 лет [5]. В структуре политравмы удельный вес сочетанных повреждений грудной клетки и головного мозга составляет — 52 % [5]. У 48 % пострадавших с закрытой травмой грудной клетки выявляются множественные переломы ребер со смещением отломков [7]. Летальность при сочетанной краниоторакальной травме остаётся высокой, достигая 16,9 % [1]. Ключевым компонентом танатогенеза у этих пациентов является гипоксия, вследствие нарушения как вентиляционной, так и газотранспортной функции легких [3]. Предотвратить развитие гипоксии позволяет своевременная стабилизация переломов ребер [2]. В настоящее время используются различные методы остеосинтеза ребер [2, 6, 7]. В доступной литературе результаты применения этих методов у пациентов с краниоторакальной травмой нами не выявлены, отсутствуют четкие показания к их применению.

**Цель работы**

Изучить особенности клинического течения краниоторакальной травмы в случаях переломов ребер при различных вариантах стабилизации грудной клетки, а также морфологические особенности поврежденных участков костной ткани.

**Материалы и методы исследований**

В 2010-2014 годах в клинике хирургии №2 пролечено 158 пациентов с краниоторакаль-

ной травмой. У 60 из них были выявлены переломы ребер соответствующие III и IV классу Оксфордской классификации [7]. В лечении 29 из них (основная группа) проведена хирургическая стабилизация, при этом в 19 случаях использовано собственное устройство экстраплевральной консолидации костных отломков (патент Украины №56389 от 10.01.11), у 10 — осуществляли интрамедуллярный остеосинтез спицами Киршнера. У остальных 31 (контрольная группа) использовали пневматическую стабилизацию при помощи аппарата искусственной вентиляции легких.

Тяжесть травмы оценивали по injury severity score (ISS). Степень поражения головного мозга определяли исходя из уровня нарушения сознания согласно шкалы ком Глазго (GCS), функциональную активность центральной нервной системы (ЦНС) и когнитивный статус (КС) пострадавших ежедневно измеряли с помощью модифицированной шкалы Rancho Los Amigos (RLAS) [3].

Характеристики по возрасту, полу и тяжести травмы больных исследуемой и контрольной группы приведены в таблице 1.

Таким образом, краниоторакальная травма чаще встречалась среди мужчин. У 51,7 % исследуемых пациентов тяжесть повреждения была более 20 баллов. У всех пациентов, как торакальная травма так и ЧМТ были закрытыми. Основная и контрольная группы были сопоставимы по возрасту, полу, характеру и тяжести полученной травмы, объему кровопотери на момент поступления в стационар.



Таблица 1

Характеристика больных

Признаки	Основная группа (n=29)	Контрольная группа (n=31)	P
Мужчины	22 (75,9 %)	23 (74,2 %)	0,53747
Женщины	7 (24,1 %)	8 (25,8 %)	0,521
Возраст, лет	41,7±2,1	45,1±2,8	0,327
Тяжесть травмы, баллов ISS	19,1±6,2	17,4±1,1	0,672
Количество пострадавших с ISS > 20 баллов	15 (51,7 %)	13 (41,9 %)	0,91374
Количество больных с GCS < 10 при поступлении	16 (55,2 %)	17 (54,8 %)	0,256
Объем кровопотери при поступлении, мл.	533,8±34,8	489,7±45,1	0,325
По характеру осложнений:			
пневмоторакс	13 (44,8 %)	18 (58,1 %)	0,43939
гемоторакс	20 (69 %)	21 (67,7 %)	0,59721

Примечание. p — достоверность отличий показателей у больных обеих групп по критерию  $\chi^2$  Пирсона

У 51,7 % больных травма была автодорожной, кататравмой — у 13,8 %, хулиганской — у 10,3 %, бытовой — у 10,3 %, производственной — у 10,3 % и железнодорожной — у 3,4 %.

Оценку вентиляции легких осуществляли при помощи интегрированных спирометров аппаратов ИВЛ «Engstrom» путем исследования таких показателей, как жизненная емкость легких (ЖЕЛ), объем форсированного выдоха за 1 секунду (ОФВ). Кроме этого, для контроля дыхательной функции использовали респираторный индекс, который определяли как соотношение парциального давления кислорода в артериальной крови к фракции кислорода во вдыхаемом воздухе. Степень выраженности респираторного дистресс-синдрома взрослых (РДСВ) изучали при помощи шкалы Lung injury score (LIS, Murray 1998) [3].

Кроме оценки сознания, проводили исследование неврологического дефицита, рентгенографию черепа и компьютерную томографию головного мозга. Из исследования были ис-

ключены пациенты по следующим критериям: беременность или лактация; огнестрельное ранение грудной клетки; преагональное или агональное состояние больного при поступлении в стационар; травмы, которые требовали хирургического вмешательства на головном мозге и его оболочках; ушиб сердца, тяжелая ЧМТ (GCS < 4 баллов в на момент поступления).

У умерших пациентов контрольной группы производили гистологическое исследование зоны переломов ребер, для чего препараты фиксировали в 10 % нейтральном формалине, декальцинировали в 4 % азотной кислоте, обезживали в спиртах возрастающей концентрации, затем в спирте с эфиром (1:1) и заключали в целлоидин [4]. Изготовленные срезы окрашивали гематоксилином и эозином, пикрофуксином по Ван-Гизон. Гистопрепараты анализировали под световым микроскопом «Olympus BX 63» с прикладной программой «CellSensDimension» ver. 510 (Olympus Soft Imaging Solution GmbH, 2013).

Результаты исследований и их обсуждение

Длительность операции экстраплевральной стабилизации ребер составила (25,3±8,3) мин, а металлоостеосинтез — (84,2±41,3) мин. Отмечено, что начиная с пятых суток, в основной группе значительно улучшились показатели ЖЕЛ и ОФВ1 — (68,9±2,1) и (69,1±4,5) %, в то время, как эти же показатели в контрольной группе соответственно составили — (52,1±3,5) и (54,2±4,7) % (p < 0,05)

В ходе исследования были выявлены изменения, свидетельствовавшие об улучшении респираторного индекса и LIS (рис.1 и рис. 2) в обеих группах, однако с 3 суток, было зафиксировано достоверное увеличение респираторного индекса и снижения LIS в исследуемой группе, в сравнении с контрольной, что свидетельствовало об улучшении оксигенации крови и снижении тяжести РДСВ.

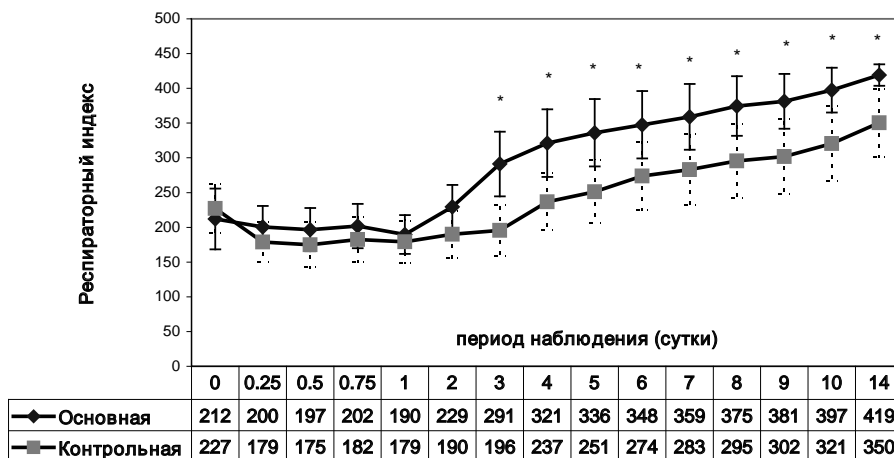


Рис. 1. Уровень респираторного индекса (M, 95 % CI) у пациентов разных групп в разные сроки лечения: \* — p < 0,05 между группами по критерию Стьюдента для независимых выборок

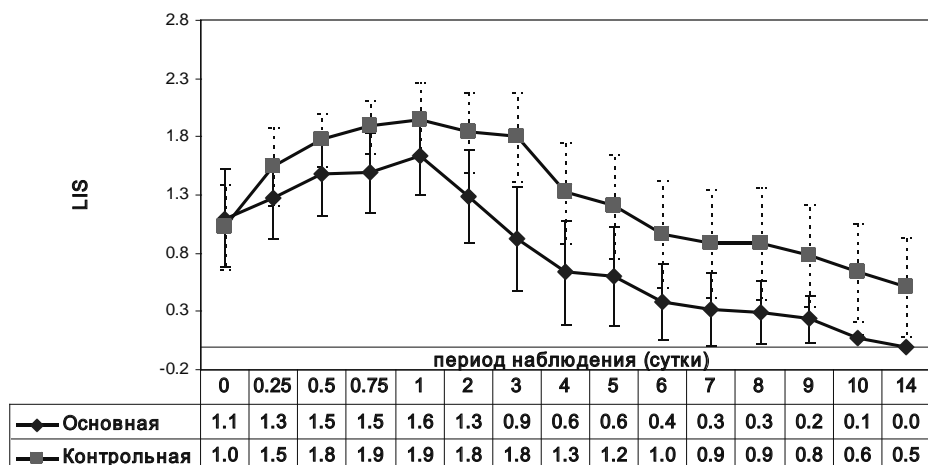


Рис. 2. Динаміка показателя LIS (M, 95 % CI) у пацієнтів різних груп в різні строки лікування при  $p < 0,05$  між групами по критерію Ст'юдента для незалежних вибірок

Исходный уровень сознания в основной и контрольной группах составил  $(9,3 \pm 0,2)$  и  $(9,6 \pm 0,3)$  баллов GCS соответственно, а КС большинства больных обеих групп (78,9 % в исследуемой и 79,2 % – в контрольной) соответствовал III уровню RLAS (локализованный ответ на раздражитель, тотальная помощь медицинского персонала). Пострадавшим для восстановления КС до VII уровня RLAS (адекватность поведения, минимальная помощь персонала) и полного восстановления сознания потребовалось  $(1,9 \pm 0,3)$  суток в основной и  $(3,4 \pm 0,5)$  – в контрольной группах ( $p < 0,05$ )

Осложнения, наблюдаемые в группах представлены в таблице 2.

Таблица 2

**Характеристика ранних послеоперационных осложнений**

Осложнения	Основная группа (n = 29)		Контрольная группа (n = 31)		P
	абс.	%	абс.	%	
Отсутствие аэрозаза более 24 часов	3	10,3	11	35,5	0.0032
Дислокация аппарата	1	3,4	-	-	0.054
Пневмония	-	-	15	48,4	0.023
Плеврит	2	6,9	8	25,8	0.015

Примечание: p - достоверность отличий показателей у больных обеих групп по критерию Ст'юдента

Летальность в основной группе составила 6,9 %, в контрольной – 19,4 % ( $p < 0,05$ ). Как правило, летальный исход наблюдали в промежутке от 5 до 12 суток с момента травмы и был обусловлен у 5 (83,7 %) пациентов.

При исследовании препаратов ребер содержащих зону перелома выявлено, что костные отломки были смещены под углом друг к другу. Костный мозг некротизирован, представлен аморфными розовыми массами. Материнская костная ткань (кортекс и трабекулы) вблизи зоны перелома была с неровными краями. Признаки формирования костной мозоли отсутствовали: матрикс был окрашен равномер-

но слабобазофильно, в нем обнаружены пустые лакуны без остеоцитов, клетки-тени, между кортексом располагались фрагменты костной ткани, окруженные фибрином. Между фибриновыми волокнами отмечены редко расположенные клетки крови (единичные лейкоциты). Вокруг некротизированных фрагментов ткани располагались макрофаги и лейкоциты (рис. 3). Сосудистые каналы были расширенными и содержали рыхлую волокнистую ткань с явлениями отека, кровеносные капилляры.

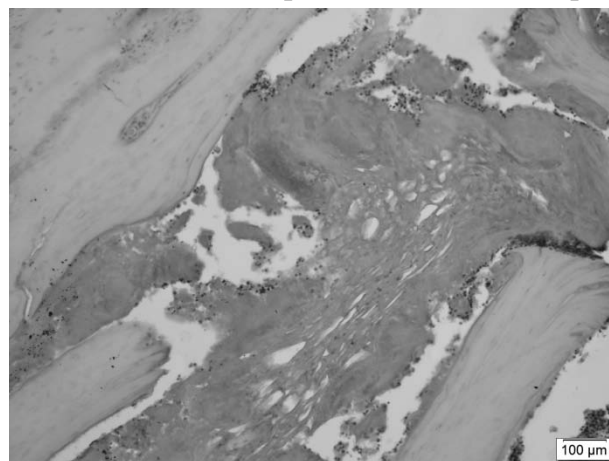


Рис. 3. Инертные края костных отломков, не содержащие клеток. Между ними расположены некротические массы, поля фибрина, лейкоциты. Гематоксилин и эозин

В области губчатой костной ткани отмечены многочисленные отломки костных трабекул неправильной формы разного размера. Часть из них была некротизирована. Вокруг таких секвестров и между остатками жирового костного мозга располагалась сеть фибриновых волокон разной степени организации, среди которых выявлены клетки крови (лейкоциты и эритроциты) и единичные макрофаги (рис. 4).

Надкостница определялась на всем протяжении фрагмента ребра, однако на некоторых участках обнаружено нарушение целостности



ее клеточного слоя (внутреннего), на других – обоих слоев (волокнистого и клеточного). В таких зонах располагались некротические массы, разделяющие костные отломки, что препятствует заживлению перелома. Репаративные проявления со стороны надкостницы были слабо выражены и проявлялись незначительными расширением остеогенного слоя на отдельных участках. Волокнистый слой на всем протяжении был с явлениями отека.

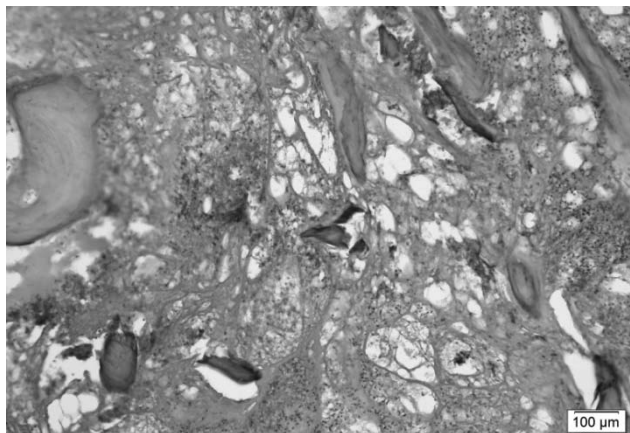


Рис. 4. Фрагмент ребра с зоной оскольчатого перелома. Отломки костных трабекул неправильной формы разного размера. Сеть фибриновых волокон, между которыми расположены лейкоциты и эритроциты

На небольшом расстоянии от зоны перелома отмечено сохранение костного мозга в участке, где сохранена структура костной ткани и частично костный мозг, отмечена активизация клеточного слоя надкостницы в виде очагов пролиферации остеогенных клеток с крупны-

ми гипохромными ядрами и слабобазофильной цитоплазмой. Также отмечены участки по эндостальной поверхности, где располагались функционально активные клетки (рис. 5).

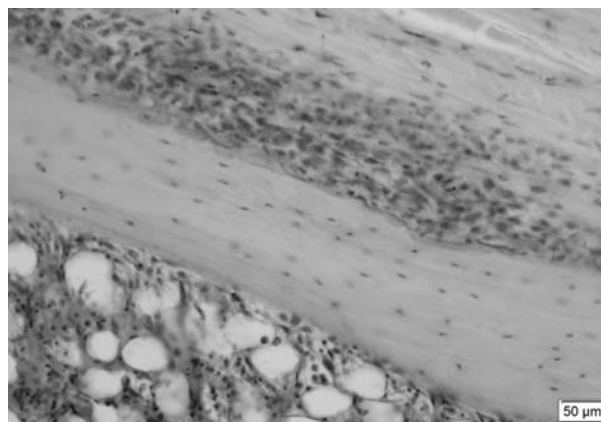


Рис. 5. Фрагмент костной ткани ребра на отдалении от зоны перелома. Кортекс характерной структуры. Активизация клеточного слоя. Гематоксилин и эозин

### Выводы

Применение хирургических методов стабилизации переломов ребер позволило улучшить показатели ЖЕЛ и ОФВ на 16,8 и 15,9 % соответственно, улучшить дыхательную функцию, уменьшить тяжесть РДСВ, и за счет этого ускорить на 1,5 суток восстановление сознания и когнитивного статуса, достичь снижения летальности на 12,5 %. Использование пневматической стабилизации не привело к формированию костной мозоли, несмотря на наличие нормальных репаративных свойств ткани ребра.

### ЛИТЕРАТУРА

1. Корымасов Е.А. Ошибки, опасности и осложнения в хирургии травмы груди / Е. А. Корымасов, С. Ю. Пушкин, А. С. Белян // Материалы съезда хирургов Российской Федерации 25-27.05.11г. – Волгоград. – 606 с.
2. Остеосинтез грудины и ребер при травме / В. А. Кузьмичев, А. А. Харьков, М. М. Ахметов, К. И. Ершова // Материалы II Международного конгресса «Актуальные направления современной кардиоторакальной хирургии». – СПб., 2012. – С. 93-94
3. Нейрореаниматология: нейромониторинг, принципы интенсивной терапии, нейрореабилитация : монография / под общей ред. Член-корреспондента НАН и НАМН Украины, д-ра мед. наук проф. Л.В. Усенко., д-ра мед. наук Л.А. Мальцевой — Т.1 — Днепропетровск: «Арт-пресс», 2008 — 296 с.
4. Саркисов Д.С. Микроскопическая техника / Д. С. Саркисов, Ю.Л. Перов. – М. : Медицина, 1996. – 542 с.
5. Хирургия. Модуль 2 / [Учебное пособие]. Под ред. д-ра.мед.наук, проф. А.Б. Кутового, – Днепропетровск «Системные технологии», 2015, с.7
6. Шабалин А.Ю. Новый метод стабилизации реберного клапана при закрытых травмах груди / В. И. Зоря, А. Е. Войновский, В. Н. Петров // Материалы съезда хирургов Российской Федерации 25-27.05.11г. – Волгоград. –638 с.
7. Calvin S.H. Ng. Chest wall reconstruction with MatrixRib system: avoiding pitfalls / S. H. Ng. Calvin, M. H. Anthonyy, W. H. Rainbow // Interactive CardioVascular and Thoracic Surgery. – 2014. – Vol. 18, № 3, – P. 402-404.

КЛІНІКО-МОРФОЛОГІЧНЕ  
ОБҐРУНТУВАННЯ  
ПОКАЗАНЬ ДО ХІРУРГІЧНОЇ  
СТАБІЛІЗАЦІЇ ПЕРЕЛОМІВ  
РЕБЕР У ПАЦІЄНТІВ З  
КРАНІОТОРАКАЛЬНОЮ  
ТРАВМОЮ

*А. Б. Кутувий, В. В. Пімахов*

**Резюме.** Досліджені особливості клінічного перебігу кра-ніоторакальної травми у випадках переломів ребер за різних варіантів стабілізації грудної клітини, на прикладі 60 пацієн-тів віком від 18 до 73 лет. Важкість травми варіювала від 10 до 39 балів ISS. Використання хірургічних методів відновлення цілісності ребер дозволило покращити показники життєвої ємності легень та об'єму форсованого видоху за 1 секунду на 16,8 та 15,9 % відповідно, зменшити важкість респіратор-ного дистрес-синдрому в період з 1 до 5 доби в середньому на  $(0,55 \pm 0,13)$  балів LIS, та пришвидшити на 1,5 доби відновлен-ня свідомості та когнитивного статусу, досягнути зниження летальності на 12,5 %. Використання пневматичної стабіліза-ції не призвело до формування кісткової мозолі, не дивлячись на наявність нормальних репаративних властивостей тканини ребра.

**Ключові слова:** *краніоторакальна травма, фіксація переломів ребер, флотація грудної клітини.*

CLINICO-MORPHOLOGICAL  
STUDY OF INDICATIONS FOR  
SURGICAL STABILIZATION  
OF RIB FRACTURES  
IN PATIENTS WITH  
CRANIOTHORACIC TRAUMA

*A. B. Kutovoy, V. V. Pimahov*

**Summary.** Clinical flow particularities of craniothoracic trauma with rib fracture were investigated in case of different variants of chest stabilisation on instance of 60 patients aged between 18 and 73 years old. Trauma severity varied from 10 to 39 points of ISS. Use of surgical rib fracture stabilization allowed to increase indexes of total lung capability and forced expiratory volume during 1 second on 16,8 and 15,9 % respectively, to diminish adult respiratory dis-tress syndrome severity during period from 1 till 5 day in average on  $(0,55 \pm 0,13)$  points LIS, and enforce on 1,5 day consciousness and cognitive status recovery, and achieve mortality decrease on 12,5 %. Pneumatic stabilisation use did not lead to bone callous forming, in spite of presence normal reparative features of rib tissue.

**Keyword:** *craniothoracic trauma, rib fracture fixation, chest flotation.*