

О.Д.Боягина¹
Ю.П.Костиленко²

¹ Харьковский национальный медицинский университет

² Украинская медицинская стоматологическая академия, Полтава

УДК 611.813.9-055.1/3-053.8:572.7.087:616-073.763.5

ПЛАНИМЕТРИЧЕСКИЙ АНАЛИЗ ИНДИВИДУАЛЬНОЙ ВАРИАТИВНОСТИ И ПОЛОВОГО ДИМОРФИЗМА МОЗОЛИСТОГО ТЕЛА ЛЮДЕЙ В ЗРЕЛОМ ВОЗРАСТЕ ПО ДАННЫМ МРТ-ИЗОБРАЖЕНИЙ

Исследование проведено в рамках научно-исследовательской работы «Морфологические особенности органов и систем тела человека на этапах онтогенеза» (номер государственной регистрации 0114U004149).

Ключевые слова: мозолистое тело, МРТ, половой диморфизм, индивидуальная вариативность.

Реферат. Целью данного исследования было получение общей планиметрической характеристики срединного профиля мозолистого тела мужчин и женщин по возрастной градации от 32 до 56 лет. Материалом служили две выборки из серии МР-томограмм головы психически здоровых мужчин и женщин, выполненных в сагиттальной плоскости. Впервые, используя планиметрический метод изучения размерных характеристик мозолистого тела по выборкам МРТ-изображений с применением формального способа топологического преобразования его контурного очертания в изометрический круг, нам удалось достоверно установить, что в усредненном значении у женщин оно несколько меньше, чем у мужчин. Результаты исследований также показывают большое индивидуальное разнообразие размерных характеристик мозолистого тела.

Morphologia. – 2015. – Т. 9, № 4. – С. 21-25.

© О.Д.Боягина, Ю.П.Костиленко, 2015

✉ olya-boyagina@yandex.ru

Надійшла: 20.11.2015

Прийнята: 22.12.2015

Boiagina O.D., Kostilenko Ju.P. Planimetric analysis of individual variability and sexual dimorphism of middle-aged people corpus callosum according to MRI images.

ABSTRACT. Background. Issues concerning the corpus callosum structure and role in the implementation of interoperability between the two hemispheres of the human brain are still open for discussion in spite of significant achievements in clinical, morphological and neurophysiological studies. **Objective.** The aim of this study was to obtain a general planimetric characteristics of the corpus callosum median profile of men and women aged from 32 to 56. **Methods.** Two samples from the series of MR-tomograms of mentally healthy men and women heads made in the sagittal plane were used. **Results.** According to the study, the area of the corpus callosum median profile in male group is from 1182,6 to 1668,5 mm² (average – 1315,2±175 mm²). This area is in the grasp of its profile contour, with the minimum length equal to 171,2 mm, and the maximum length equal to 219,6 mm (average – 196,1±13,5 mm). This conditional radius of the corpus callosum circle contour varies from 27,2 to 35,1 mm (average value is 31,2 mm). In female group variations in the area of the median profile of corpus callosum is from 1025,3 to 1754,0 mm² (average - 1310,4±217,0 mm²). The minimum length of its profile contour is 167,7 mm and the maximum one is up to 207,3 mm (on average - 186,3±12,2 mm). Accordingly, its conditional radius is found in the range between 26,7 to 32,8 mm (average – 29,6 mm). **Conclusion.** For the first time, using planimetric method for studying the dimensional characteristics of the corpus callosum on the basis of MRI images samples and using a formal method of topological transformation of its contour shape into isometric circle, we managed to reliably ascertain that the average value of women is somewhat less than that of men.

Key words: the corpus callosum, MRI, sexual dimorphism, individual variability.

Citation:

Boiagina OD, Kostilenko JuP. [Planimetric analysis of individual variability and sexual dimorphism of middle-aged people corpus callosum according to MRI images]. *Morphologia*. 2015;9(4):21-5. Russian.

Введение

Вопросы о строении и роли мозолистого тела в осуществлении функционального взаимодействия между двумя полушариями большого мозга человека еще далеки от окончательного решения, несмотря на значительные достижения

при клинических, морфологических и нейрофизиологических исследованиях [1-3].

Самые последние успехи в развитии знаний о строении мозолистого тела в основном обязаны методам магнитно-резонансной томографии. При этом главное внимание исследователей уделено

вопросам возрастной изменчивости и половому диморфизму его, по которым все же отсутствует окончательная определенность суждений [4-7]. Отмечается, что при изучении половой дифференцировки в процессе онтогенеза мозолистого тела авторами не учитывается индивидуальная вариативность его формы и размеров, которая, будучи сильно выраженной, в состоянии скрадывать как возрастные, так и половые различия. Следует полагать, что в данном индивидуальном разнообразии проявляются не только сугубо фенотипические, но и интеллектуальные особенности людей. Вполне очевидно, что на основе только описательной оценки данного разнообразия практически невозможно различить половой диморфизм мозолистого тела.

Учитывая это, мы, прежде всего, задались **целью** получить общую планиметрическую характеристику срединного профиля (среза) мозолистого тела мужчин и женщин по возрастной градации от 32 до 56 лет. Следует отметить, что, судя по данным литературы, в практике других исследователей данный морфометрический параметр при изучении мозолистого тела применения не нашел.

Материалы и методы

Материалом служили две выборки из серии МР-томограмм головы психически здоровых мужчин и женщин (по 20 вариантов в каждой группе) в возрасте от 32 до 56 лет, выполненных в сагиттальной плоскости на базе Европейского радиологического центра, ООО «Гамма Медика Харьков» (табл.1).

Осуществление планиметрического анализа (по разработанной нами методике) всей площади поперечного профиля мозолистого тела потребовало четкого очерчивания его внешнего контура посредством окружной (непрерывной) замкнутой линии, представляющей собой плавное сопряжение лекальных кривых с разным радиусом окружности (рис. 1). Данное действие осуществлялось с помощью ПО «Inobitex DICOM Viewer».

Помимо определения метрической площади мозолистого тела имелась возможность вычислить суммарную длину его внешнего периметра, для чего исходным ориентиром отсчета служила точка, которая помещается в месте перехода клюва в терминальную пластинку, оказываясь пунктом формального смыкания двух (верхней и нижней) контурных полуокружностей мозолистого тела. Таким образом, полная замкнутая данная окружность заключает в себе пределы мозолистого тела, имеющего в контурном представлении сложную двухмерную фигуру, трудно поддающуюся начертательному сопоставлению с прочими ее вариантами. В целях облегчения этой задачи мы прибегли к ее упрощению путем топологического преобразования замкнутого контура мозолистого тела в круг, радиус которого легко рассчитать, если нам известна общая длина

контурного периметра мозолистого тела, по формуле $R = \frac{L}{2\pi}$. То есть радиус круга, изометричного поперечному профилю мозолистого тела, равен длине его периметра, деленной на $6,28 (2\pi)$.

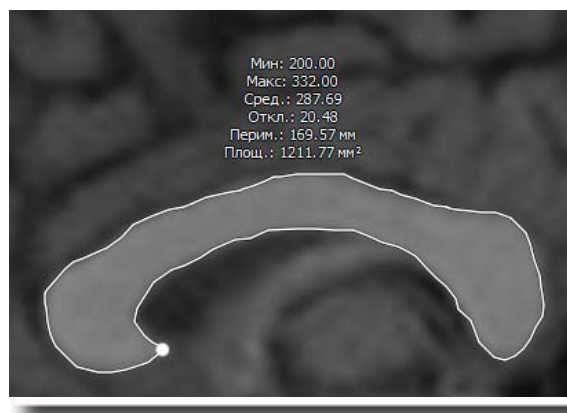


Рис. 1. Выборочное МРТ-изображение мозолистого тела, очерченное по периметру белой линией, прерывающейся в терминальной части клюва точкой отсчета при измерении длины его контурной окружности. Сверху посередине приведены основные метрические показатели мозолистого тела.

К этому формализованному преобразованию мы решили прибегнуть в целях повышения показательной наглядности сравнительной оценки полового диморфизма общей площади мозолистого тела путем построения диаграммы в виде совмещенных двух (соответствующих полу) окружностей с определенным радиусом.

Вместе с тем при метрическом вычислении радиуса преобразованной окружности мозолистого тела у всех представителей вариационных рядов МРТ-изображений мужчин и женщин представляется возможным в порядке их рядного расположения составить диаграммы, демонстрирующие характер индивидуального разброса его размерных параметров. Для упрощения при дальнейшем описании результатов исследования указанный изометрический радиус полной окружности поперечного профиля мозолистого тела мы будем называть его условным радиусом (УРМТ).

Результаты и их обсуждение

Все количественные данные по планиметрическому измерению мозолистого тела представлены в сводной таблице 1, согласно которым площадь его срединного профиля у мужчин находится в пределах от 1182,6 до 1668,5 мм² (в среднем – 1315,2±175 мм²). Данная площадь находится в объёме его профильного контура, минимальная длина которого равна 171,2 мм, а максимальная – 219,6 мм (в среднем – 196,1±13,5 мм). При этом условный радиус контурной окружности мозолистого тела колеблется в пределах от 27,2 до 35,1 мм (среднее значение равно 31,2 мм).

Результаты планиметрического анализа срединного профиля мозолистого тела мужчин и женщин в возрасте от 32 до 56 лет

№	Пол	Возраст (лет)	Площадь мозолистого тела (мм ²)	Длина периметра (мм)	Значение условного радиуса (мм)
1	М	32	1216,0	191,9	30,5
	Ж	34	1223,6	167,7	26,7
2	М	39	1214,6	181,6	28,8
	Ж	37	1138,3	186,3	29,6
3	М	40	1444,1	208,9	33,3
	Ж	38	1325,6	181,0	28,6
4	М	40	1526,5	212,2	33,7
	Ж	40	1754,9	206,5	32,8
5	М	40	1172,8	186,4	29,6
	Ж	40	1620,4	204,5	32,4
6	М	41	1347,3	197,6	31,3
	Ж	41	1032,8	188,9	30,0
7	М	41	1227,4	183,5	29,1
	Ж	41	1342,2	178,2	28,3
8	М	42	1369,8	219,6	35,1
	Ж	41	1507,7	179,4	28,5
9	М	44	1443,2	204,3	32,4
	Ж	43	1025,3	168,8	26,9
10	М	46	1513,0	200,3	31,8
	Ж	45	1071,2	170,3	27,0
11	М	46	1450,9	196,9	31,3
	Ж	45	1333,7	207,3	32,9
12	М	47	1535,1	196,2	31,1
	Ж	46	1222,0	170,8	27,2
13	М	48	1284,3	188,9	30,1
	Ж	47	1693,3	191,9	30,5
14	М	48	1123,7	182,9	29,0
	Ж	47	1082,7	191,2	30,4
15	М	49	1182,6	197,6	31,5
	Ж	51	1075,6	182,0	28,9
16	М	50	1363,4	190,0	30,3
	Ж	53	1419,1	182,6	29,0
17	М	52	1094,1	180,2	28,6
	Ж	54	1386,8	195,0	31,0
18	М	54	1380,3	214,6	34,0
	Ж	55	1075,6	182,0	28,9
19	М	54	1127,7	171,2	27,2
	Ж	55	1196,4	187,5	29,7
20	М	56	1668,5	217,4	34,5
	Ж	56	1439,7	199,5	31,8
Среднее значение	М		1315,2±175	196,1±13,5	31,2
	Ж		1310,4±217	186,3±12,2	29,6

У женщин разброс значений площади срединного профиля мозолистого тела находится в пределах от 1025,3 до 1754,0 мм² (в среднем – 1310,4±217,0 мм²). Минимальная длина его профильного контура равна 167,7 мм, а максимальная достигает 207,3 мм (в среднем – 186,3±12,2 мм). Соответственно его условный радиус мы находим в интервале между 26,7 до 32,8 мм (в среднем – 29,6 мм).

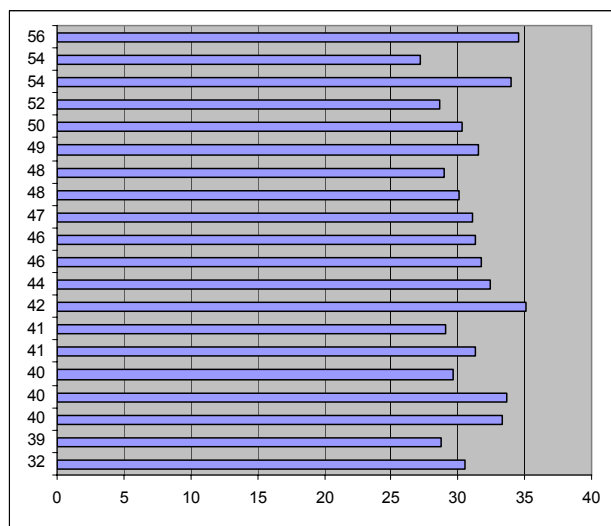
Вычисленные метрические значения УРМТ мы использовали для построения диаграмм,

формально иллюстрирующих как индивидуальную вариативность мозолистого тела, так и усредненные значения его площади у мужчин и женщин в виде двух совмещенных, соизмеримых в масштабе, круговых профилей, которые являются гомеоморфными отображениями мозолистого тела.

Данные диаграммы достаточно показательны, чтобы получить зримое представление о степени вариативного разброса планиметрических параметров мозолистого тела в пределах возраст-

тной градации мужчин и женщин в возрасте от 32 до 56 лет, что выражено в вертикальных рядах графических значений его условного радиуса (рис. 2). Прежде всего можно убедиться, что мерные колебания данных значений у взрослых людей не имеют никакой зависимости от возраста. Это дает основание говорить, что данный разброс в известных пределах отражает индивидуальное разнообразие планиметрических размеров срединного сечения мозолистого тела, и

предположительно может свидетельствовать о различной его вместительности (емкости) для нервных волокон. Впрочем, может оказаться, что во всех случаях мозолистое тело содержит примерно одинаковое количество комиссуральных проводников, но при различной плотности их сосредоточения, зависящей от количества сопутствующих структур (нейроглиальных клеток и кровеносных микрососудов).


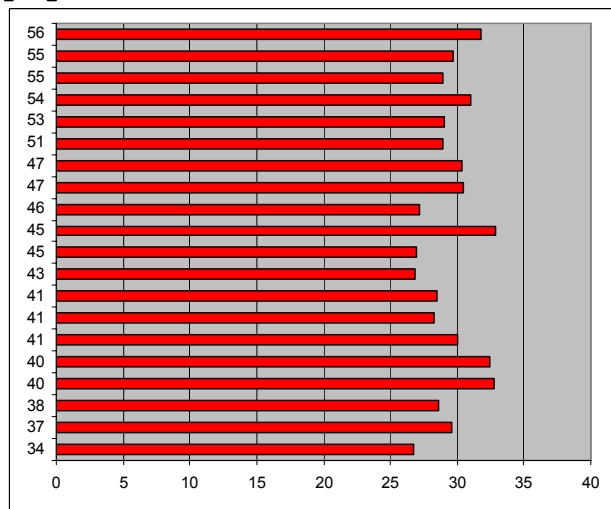


А – мужчины (по оси абсцисс указан УРМТ, по оси ординат - возраст)

Б – женщины (по оси абсцисс указан УРМТ, по оси ординат - возраст)

В – разница окружной площади мозолистого тела мужчин (синим) и женщин (красным)

А



Б

В

Рис. 2. Индивидуальная вариативность и половой диморфизм срединного профиля мозолистого тела, формально выраженных вычислением его условного (изометрического) радиуса.

Можно также заметить, что индивидуальный разброс этих показателей несколько больше выражен у женщин. Так у мужчин графические показатели размерных значений УРМТ приближаются к вершине максимума в 5 случаях, тогда как в женской выборке – только в 1, но при этом

много из них находятся на уровне минимальных показателей мужчин. Только одно это сравнение позволяет говорить, что с планиметрической точки зрения мозолистое тело в среднем у женщин, отличаясь более выраженной вариативностью, уступает в размерах таковому мужчине.

Более наглядно в этом можно убедиться по той же общей диаграмме, где в соизмеримом масштабе представлены окружные площади мозолистого тела мужчин и женщин. Хотя данный диморфизм не является значительным, однако он статистически достоверен.

Выводы

Таким образом, впервые, используя планиметрический метод изучения размерных характеристик мозолистого тела по выборкам МРТ-изображений с применением формального способа топологического преобразования его контурного очертания в изометрический круг, нам удалось достоверно установить, что в усредненном значении у женщин оно несколько меньше, чем у мужчин. Но возникает вопрос: как подходить к интерпретации этого факта? В этом отношении можно сослаться на то, что масса головного мозга женщин несколько уступает в среднем таковой мужчин; согласно данным литературы примерно 1275 г против 1375 г соответственно. Эта небольшая разница в пропорциональ-

ном отношении вполне сопоставима с установленным нами планиметрическим половым диморфизмом мозолистого тела. И если принять во внимание, что между интеллектуальными способностями и объемом головного мозга положительной зависимости не отмечается, то судить о каких-то существенных психофизиологических различиях между мужчинами и женщинами по размерному различию мозолистого тела не приходится.

Но результаты наших исследований более выразительно показывают большое индивидуальное разнообразие размерных характеристик мозолистого тела, чему в литературе совсем мало уделяется внимания, несмотря на то, что в некоторых публикациях имеются указания на наличие положительной корреляции между интеллектуальными способностями и размером мозолистого тела. По нашему мнению данный вопрос не может оставаться побочным в проблеме его изучения, на что нацелены наши дальнейшие исследования.

Литературные источники

References

1. Luders E, Thompson PM, Toga AW. The development of the corpus callosum in the healthy human brain. *J. Neurosci.* 2010;30(33):10985-90.
2. Raybaud C. The corpus callosum, the other great forebrain commissures, and the septum pellucidum: anatomy, development, and malformation. *Neuroradiology.* 2010;52(6):447-77.
3. Roy E, Hague C, Forster B. The corpus callosum: imaging the middle of the road. *Can Assoc Radiol J.* 2014;65(2):141-7.
4. Fabri M, Pierpaoli Ch, Barbaresi P, Polonara G. Functional topography of the corpus callosum investigated by DTI and fMRI. *World J Radiol.* 2014;6(1)2:895-906.
5. Fabri M, Polonara G, Mascioli G. Topographical organization of human corpus callosum: an fMRI mapping study. *Brain Res.* 2011;1370:99-111.
6. Peters BD, Ikuta T, De Rosse P. Age-related differences in white matter tract microstructure are associated with cognitive performance from childhood to adulthood. *Biol Psychiatry.* 2014;75(3):248-56.
7. Sala S, Agosta F, Pagani E. Microstructural changes and atrophy in brain white matter tracts with aging. *Neurobiol Aging.* 2012;33(3):488-498.

Боягіна О.Д., Костиленко Ю.П. Планіметричний аналіз індивідуальної варіативності та статевого диморфізму мозолистого тіла людей у зрілому віці за даними МРТ-зображень.

Реферат. Метою даного дослідження було отримання загальної планіметричної характеристики середнього профілю мозолистого тіла чоловіків і жінок у віковій градації від 32 до 56 років. Матеріалом служили дві вибірки з серії МР-томограм голови психічно здорових чоловіків і жінок, виконаних у сагітальній площині. Вперше, використовуючи планіметричний метод вивчення розмірних характеристик мозолистого тіла за виборками МРТ-зображень із застосуванням формального способу топологічного перетворення його контурного обрису в ізометричне коло, нам вдалося достовірно встановити, що в усередненому значенні у жінок вона дещо менша, ніж у чоловіків. Результати досліджень показують велике індивідуальне розмаїття розмірних характеристик мозолистого тіла.

Ключові слова: мозолисте тіло, МРТ, статевий диморфізм, індивідуальна варіативність.