

ЕМБРИОГЕНЕЗ, ЛЕЙКОЦИТАРНИЙ ПРОФІЛЬ ТА МОРФОЛОГІЯ ПЕЧІНКИ ВАГІТНИХ САМИЦЬ ЩУРІВ, ЗА ДІЇ ЛИМОННОЇ КИСЛОТИ

У. І. Тесарівська¹, канд. вет. наук,
Г. І. Коцюмбас², д-р вет. наук, професор

¹Державний науково-дослідний контрольний інститут ветеринарних препаратів та кормових добавок,
вул. Донецька, 11, м. Львів, 79019, Україна
tesar21@gmail.com

²Львівський національний університет ветеринарної медицини та біотехнологій імені С. З. Гжицького,
вул. Пекарська, 50, м. Львів, 79010, Україна
galunakotzumbas@gmail.com

У статті представлено результати досліджень впливу лимонної кислоти на організм самиць. Дослідження проведені на білих лабораторних щурах лінії «Вістар», яких у віці 3 - 3,5 місяці з масою тіла 192 - 210 г поділили на дві групи по 4 особини у кожній. Тваринам дослідної групи впоювали лимонну кислоту у концентрації 80 мг/л питної води у період фізіологічного і статевого дозрівання, запліднення та вагітності. Контрольній групі самиць щурів впоювали воду. Тварини мали вільний доступ до поїлок та корму. Визначали показники ембріогенезу, лейкоцитарний профіль крові та масу тіла тварин, ваговий коефіцієнт, гістологічні зміни печінки,

У самок щурів встановлено відсутність абортів чи передчасних родів, однак визначено менше на 19,2 % число жовтих тіл вагітності, хоча показник не має вірогідної різниці щодо контролю. Виявлено вірогідно менше на 28,8 % число місць імплантації на одну самицю. Відсоток смертності ембріонів становив 15,8, що у 3,8 раза вище, ніж у інтактних тварин. Щодо білих клітин крові, то аналіз одержаних результатів вказує на тенденцію до збільшення відсоткового вмісту еозинофілів у 2 рази стосовно тварин контрольної групи на тлі вірогідного збільшення лейкоцитів на 42,4 %.

Застосована доза лимонної кислоти спричиняла певні зміни в макро- і мікроструктурі печінки. Макроскопічно встановлено, що, за впливу досліджуваної сполуки, орган децю збільшений, в'ялої консистенції і змінював своє забарвлення від світло-червоного до світло-коричневого. Відносні вагові коефіцієнти маси печінки вірогідно вищі щодо контролю (52,12±8,16 г/кг проти 43,38±1,96 г/кг).

Результати гістологічних досліджень вказують на часткове порушення пластинчастої будови органу в центролобулярній ділянці, яке зумовлене мутним набубнявінням цитоплазми гепатоцитів. У більшості клітин контури нечіткі, цитоплазма слабо зафарбована, їх ядра слабобазофільні, також трапляються гепатоцити із лізованим ядром в стані некробіозу. Разом з тим, серед дистрофічно змінених клітин виразно виділяються гепатоцити з однорідно забарвленою базофільною цитоплазмою, ядром, багатим хроматином, що вказувало на активацію репаративних процесів. Купферівські клітини в цій ділянці переважно округлої форми, розміщувались в просвіті синусоїдів. Отже, відбувається порушення ліпопротеїдних комплексів клітин і підвищення проникності клітинних мембран, що відобразилось розвитком білкової дистрофії з різним ступенем вираженості. Також встановлено активізацію репаративних процесів гепатоцитів.

Ключові слова: ЩУРИ, ЛИМОННА КИСЛОТА, ЕМБРИОГЕНЕЗ, ЛЕЙКОЦИТАРНИЙ ПРОФІЛЬ, ПЕЧІНКА, ГІСТОЛОГІЯ.

EMBRYOGENESIS, LEUKOCYTIC PROFILE AND LIVER MORPHOLOGY OF PREGNANT RATES UNDER THE ACTION OF CITRIC ACID

U. I. Tesarivska¹, G. I. Kocjumbas²

¹State Scientific–Research Control Institute of Veterinary Medicinal Products and Feed Additives
11, Donetska str., Lviv, 79019, Ukraine
tesar21@gmail.com

²Lviv National University of Veterinary Medicine and Biotechnologies named after S. Gzhytskyj
50, Pekarska str., Lviv, 79010, Ukraine
galunakotzumbas@gmail.com

The article presents the results of studies on the effects of citric acid on the female's body. The studies were performed on white laboratory rats of the Wistar line, which at the age of 3 - 3.5 months with a body weight of 192 - 210 g were divided into two groups of 4 individuals in each. The animals of the experimental group were fed by citric acid at a concentration of 80 mg/l of drinking water during the period physiological and puberty, fertilization and pregnancy. A control group of female rats was fed by water. The animals had free access to drinkers and food. Indicators of embryogenesis, leukocyte profile of blood and body weight of animals, weighting factor, histological changes of the liver were determined.

Female rats were found to have no abortions or premature births, however, the number of corpora lutea of pregnancy decreased by 19.2%, although there was no significant difference in control. The number of implantation sites per female was significantly lower by 28.8%. The mortality rate of embryos was 15.8%, which is 3.8 times higher than in intact animals. Regarding white blood cells, the analysis of the results indicates a tendency to increase the percentage of eosinophils in 2 times in the relation to the animals in the control group on the background of a probable increase in leukocytes by 42.4%.

The applied dose of citric acid caused certain changes in the macro- and microstructure of the liver. It is macroscopically established that under the influence of citric acid the organ is slightly enlarged, sluggish consistency and changed its color from light red to light brown. The relative weighting factors of the liver are probably higher in the relation to the control (52.12 ± 8.16 g/kg vs 43.38 ± 1.96 g/kg).

The results of morphological studies indicate a partial violation of the lamellar structure of the organ in the centro-lobular region, which is due to turbid swelling of the cytoplasm of hepatocytes. In most cells, the contours are blurred, the cytoplasm is poorly stained, their nuclei are weakly basophilic, and hepatocytes with a lysed nucleus in a necrobiosis condition also occur. However, among dystrophic altered cells are clearly isolated hepatocytes with a uniformly colored basophilic cytoplasm, nucleus, rich in chromatin, which indicated the activation of reparative processes. Kupffer cells in this area are mostly round, located in the lumen of the sinusoid. Therefore, occurs a violation of lipoprotein complexes of cells and increase the permeability of cell membranes, which is reflected in the development of protein dystrophy with varying degrees of severity. Activation of reparative processes of hepatocytes is also determined.

Keywords: RATS, CITRIC ACID, EMBRYOGENESIS, LEUKOCYTE PROFILE, LIVER, HISTOLOGY.

Лимонна кислота і її солі широко використовуються у харчовій, фармацевтичній, сільськогосподарській, хімічній та інших галузях народного господарства та промисловості (Cavallo et al., 2017). Використання лимонної кислоти в тваринництві та птахівництві може бути частиною загальної стратегії покращення годівлі, спрямованої на поліпшення здоров'я та підвищення продуктивності (Abdelli et al., 2020; Tag-El-Din, 2020; Nascimento, MdS, de Mattos et al., 2021). Корм, що оброблений органічними кислотами, краще засвоюється тваринами та підвищує їх продуктивність (Anderson, 2010; Petrina & Tresche, 2010; Neo et al., 2013).

Важлива фізіологічна роль, яку виконує лимонна кислота в живому організмі, робить її незамінною речовиною у підтриманні гомеостазу. Ця сполука, як головний проміжний продукт метаболічного циклу трикарбонових кислот, відіграє важливу роль у системі біохімічних реакцій клітинного дихання, виявляє детоксикаційну, антиоксидантну, імуномодулюючу, бактерицидну активність (Nagoba et al., 2008; Haque, Md Najmul et al., 2010; Matyushkina et al., 2014). Позитивний вплив цієї сполуки на організм зумовлюється покращенням діяльності органів травлення (Kim et al., 2005; Lückstädt, 2009) та підвищенням імунітету (Debi et al., 2010; Haque et al., 2010).

Хоча лимонна кислота виявляє значний вплив на функціонування окремих систем та органів живих організмів, нами виявлено лише окремі дослідження з цього напрямку. Тому метою проведеного експерименту було вивчити особливості ембріогенезу, морфологічної будови печінки та лейкоцитарного профілю, за впливу лимонної кислоти, на перебіг вагітності у самиць шурів.

Матеріали і методи. Дослідження проводили у віварії ДНДКІ ветпрепаратів та кормових добавок на білих лабораторних щурах лінії «Вістар», які утримувались у стандартних умовах з дотриманням біоетичних норм (Council of European, 1985). Самкам щурів випоювали лимонну кислоту у концентрації 80 мг/л питної води у період фізіологічного і статевого дозрівання, запліднення та вагітності. Тварин у віці 3 - 3,5 місяці з масою тіла 192 - 210 г поділили на дві групи по 4 особини у кожній. Водні розчини лимонної кислоти, воду і корм отримували *ad libitum*.

Самиць виводили з експерименту під впливом легкого ефірного наркозу на 21-у добу вагітності і відбирали кров для подальших досліджень.

Проводили розтин тіла. Розкриваючи черевну порожнину, в матці підраховували кількість місць імплантації, наявність живих і мертвих плодів. В яєчниках встановлювали кількість жовтих тіл вагітності. Також відбирали внутрішні органи, зокрема печінку, визначали її масу і ваговий коефіцієнт маси. Взірці печінки фіксували в 10 % нейтральному формаліні, зневоднювали у спиртах, заливали в парафін, виготовляли гістозрізи і фарбували їх гематоксиліном та еозином.

Число лейкоцитів визначали за допомогою гематологічного аналізатора Mythic 18 Vet., а лейкограму – шляхом мікроскопії мазків крові, зафарбованих барвником Романовського-Гімза.

У методологічну основу роботи з вивчення дії лимонної кислоти покладено методичні рекомендації, викладені в праці «Доклінічні дослідження лікарських засобів» (Stefanov, 2001). Статистичну обробку отриманих даних здійснювали за методом, використовуючи *t*-критерій Стьюдента. (Korosov & Gorbach, 2007).

Результати й обговорення. Тривалий вплив застосованої дози лимонної кислоти на організм самиць у період росту, запліднення та вагітності, вказують на певні особливості розвитку фізіологічних процесів за цих умов.

Внутрішньоутробний розвиток організму є критично важливим для визначення чутливості ембріона до досліджуваного об'єкту. Майже всі речовини, що вводяться під час вагітності, певною мірою потрапляють у кровообіг плода за допомогою пасивної дифузії (Syme et al., 2004).

У проведених нами дослідженнях впливу лимонної кислоти на самиць щурів не було зафіксовано абортів чи передчасних родів, однак встановлено статистично невірогідне, але помітно менше на 19,2 % число жовтих тіл вагітності та вірогідно менше на 28,8 % число місць імплантації на одну самицю. У нашому випадку, відсоток смертності ембріонів становив 15,8 %, що у 3,8 раза вище, ніж у інтактних тварин (табл. 1).

Таблиця 1

Показники впливу лимонної кислоти на ембріональний розвиток у вагітних самиць щурів ($M \pm m, n=4$)

Показники	Групи	
	контрольна	дослідна
Кількість жовтих тіл вагітності на одну самицю, шт.	11,75±1,18	9,50±0,65
% від контролю	100	80,85
Кількість місць імплантації на одну самицю, шт.	11,25±0,75	8,00±1,08*
% від контролю	100	71,1
Кількість живих плодів на одну самицю, шт.	11,25±0,75	8,00±1,08*
% від контролю	100	71,1
Кількість мертвих плодів на одну самицю, шт.	0	0
Кількість резорбцій на одну самицю, шт.	0	0

Примітка: в цій та наступній таблицях вірогідність результатів стосовно контрольної групи: * $p \leq 0,05$.

Щодо лейкоцитарного профілю, то застосування лимонної кислоти зумовлювало вірогідне збільшення у крові тварин дослідної групи лейкоцитів на 42,4 % ($p < 0,05$) з тенденцією до збільшення у лейкограмі відсотку еозинофілів у 2 рази, стосовно тварин контрольної групи (табл. 2).

Таблиця 2

Лейкоцитарний профіль крові самиць щурів у період застосуванні лимонної кислоти ($M \pm m, n=4$)

Показники	Групи	
	Контрольна	дослідна
Лейкоцити, Г/л	6,46±0,47	9,20±0,90*
Нейтрофіли сегментоядерні, %	23,60±1,90	24,80±1,50
Лімфоцити, %	72,80±2,30	70,80±1,36
Моноцити, %	2,80±0,50	2,80±0,50
Еозинофіли, %	0,80±0,50	1,60±0,40
Базофіли, %	-	-

Еозинофіли, клітин, що відповідають на хемотоксичні фактори, які виділяються гладкими клітинами і базофілами, а також на комплекс антиген – антитіло. Дія еозинофілів активно виявляється в сенсibiliзованих тканинах. Вони залучаються до реакції гіперчутливості негайного та уповільненого типу. В літературі зазначено, що гіпереозинофілія в поєднанні з іншими проявами алергії, або без них, може виникати за прийому лікарських препаратів – так звана медикаментозно-залежна еозинофілія (Ponochevna et al., 2018), що, у нашому випадку, можливо, спричинена дією лимонної кислоти.

Щоденне вживання лимонної кислоти щурам-самицям спричинило певні зміни в печінці, на що вказують результати досліджень макро- і мікроскопічної її структури. Макроскопічно встановлено, що у тварин контрольної групи печінка однорідно забарвлена у вишневий колір, пружної консистенції, структура на розрізі збережена. За впливу лимонної кислоти орган збільшений у розмірах, в'ялої консистенції і змінював своє забарвлення від світло-червоного до світло-коричневого. Так, відносні вагові коефіцієнти маси печінки, за дії лимонної кислоти, були вірогідно вищими щодо контролю і становили – 52,12±8,16 г/кг ($p < 0,05$), проти 43,38±1,96 г/кг.

Гістологічними дослідженнями печінки самиць щурів контрольної групи встановлено, що часточкова і пластинчаста будова її добре виражена. Печінкові пластинки розміщені радіально. Контури клітин чіткі, цитоплазма гепатоцитів переважно базofilна, однорідно забарвлена. Базофілія цитоплазми вказує на високий вміст рибонуклеопротейдів. Ядра клітин круглі, містять по одному, два, три ядерця. Хроматин в ядрах більше сконцентрований по периферії, ближче до каріолеми. У перисинусоїдальних просвітах розміщувались видовженої форми зірчасті макрофаги (клітини Купфера) (рис. 1). Гістологічна структура печінки самиць щурів, за впливу лимонної кислоти, є дещо відмінною. Відзначено часткове порушення пластинчастої будови в централобулярній ділянці, яке зумовлене мутним набубнявінням цитоплазми гепатоцитів. (рис. 2).

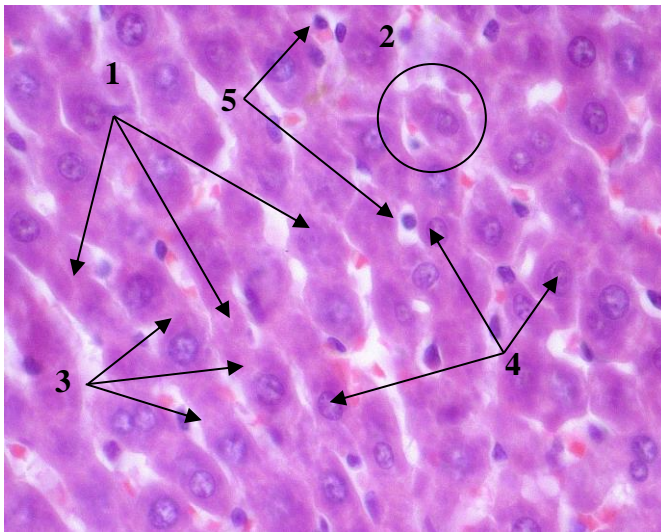


Рис. 1. Фрагмент часточки печінки щурів контрольної групи. Радіальне розміщення печінкових пластинок часточки (1), гепатоцити (2), цитоплазма (3), ядра (4), клітини Купфера (5). Гематоксилін та еозин . x 1000

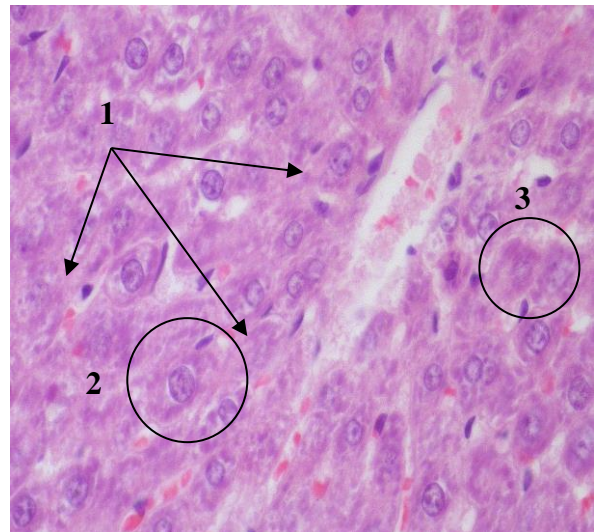


Рис. 2. Фрагмент печінкової часточки щурів за впливу лимонної кислоти. Порушення пластинчастої будови часточки (1), гепатоцити (2), гепатоцити із лізованим ядром (3). Гематоксилін та еозин . x 1000

У цій ділянці переважна більшість гепатоцитів набухла, їх контури погано проглядались, цитоплазма слабо зафарбована, мутна. Різке зниження базофілії цитоплазми вказує на порушення синтезувальних процесів у клітині. Разом з тим ядра клітин набухлі, з низьким вмістом гетерохроматину, переважно з мікроядерцями. В поле зору частіше потрапляють гепатоцити із лізованим ядром, в стані некробіозу. Разом з тим, серед дистрофічно змінених клітин, виразно виділяються гепатоцити з однорідно забарвленою базофільною цитоплазмою, ядром, багатим хроматином, що вказувало на активацію репаративних процесів. Купферівські клітини в цій ділянці переважно округлої форми, розміщувались в просвіті синусоїдів (рис. 3).

Проведені морфологічні дослідження печінки вказують, що за тривалого застосування щурам лимонної кислоти в централобулярній частині відбувається порушення ліпопротеїдних комплексів клітин і підвищення проникності клітинних мембран, що відобразилось розвитком білкової дистрофії з різним ступенем вираженості. Також визначено активізацію репаративних процесів гепатоцитів.

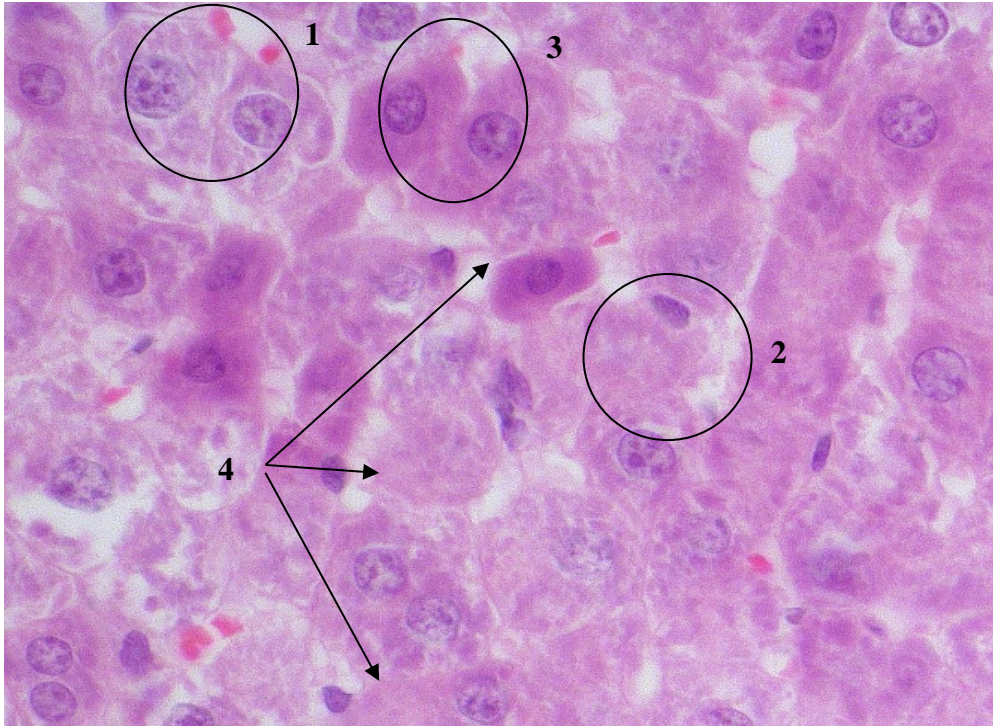


Рис. 3. Фрагмент печінкової часточки щурів за впливу лимонної кислоти. Гепатоцити в стані зернистої дистрофії (1), гепатоцити із лізованим ядром (2), гепатоцити з інтенсивно забарвленою цитоплазмою та ядром (3) купферівські клітини (4). Гематоксилін та еозин x 1000

ВИСНОВКИ

1. За щоденного впоювання щурам-самицям водного розчину лимонної кислоти у дозі 80 мг/л встановлено певний негативний її вплив на організм самиць в період з часу запліднення до імплантації ембріона. Це підтверджує вища від контролю передімплантаційна смертність ембріонів, менше число місць імплантації та живих плодів на одну самицю.

2. Щодо білих клітин крові, то аналіз одержаних результатів вказує на тенденцію до збільшення відсоткового вмісту еозинофілів на тлі вірогідного збільшення лейкоцитів.

3. Застосована доза лимонної кислоти спричиняла певні зміни в макро- і мікроструктурі печінки. За візуальної оцінки органу встановлено зміни кольору, консистенції, а також величини, що було підтверджено вірогідно вищими ваговими показниками коефіцієнту маси печінки.

4. Результати гістологічних досліджень вказували на те, що за тривалого застосування щурам лимонної кислоти, зміни в печінці в основному проходили в централобулярній частині, де в гепатоцитах відбувалось порушення ліпопротеїдних комплексів, підвищення проникності клітинних мембран, що виразилось білковою дистрофією, некробіотичними процесами. На тлі цих змін відзначено також активізацію репаративних процесів гепатоцитів.

Перспективи досліджень. Враховуючи отримані результати, нами будуть проводитися подальші дослідження щодо вивчення впливу лимонної кислоти на макро- і мікроскопічну структуру інших внутрішніх органів.

References

Abdelli, N., Pérez, J. F., Vilarrasa, E., Cabeza Luna, I., Melo-Duran, D., D'Angelo, M., & Solà-Oriol, D. (2020). Targeted-Release Organic Acids and Essential Oils Improve Performance and Digestive Function in Broilers Under a Necrotic Enteritis Challenge. *Animals : an open access journal from MDPI*, 10(2), 259. <https://doi.org/10.3390/ani10020259>.

Anderson, T.S. (2010). Enzyme supplements in high bar laying ration with different protein levels. *Feedstuffs*. 5. 56-78.

Cavallo, Ema, Charreau, Hernán, a CerruttiPatrici, Foresti María Laura (2017). *Yarrowia lipolytica*: a model yeast for citric acid production, *FEMS Yeast Research*, 17, Issue 8, December, fox084, doi:org/10.1093/femsyr/fox084.

Debi, M., Islam, K., Akbar, M., Ullha, B., & Das, S. (2010). Response of growing rabbits to different levels of dietary citric acid. *Bangladesh Journal of Animal Science*, 39(1-2), 125-133. <https://doi.org/10.3329/bjas.v39i1-2.9685>.

European convention for the protection of vertebrate animals used for experimental and other scientific purposes. Council of European. Strasbourg, 1986. M. 123. 51.

Haque, Md Najmul, Islam, Khan Md, Akbar, Muktar, Chowdhury, Rakhi, Khatun, M., Karim, Mohammad & Kempainen, Barbara. (2010). Effect of dietary citric acid, flavomycin and their combination on the performance, tibia ash and immune status of broiler. *Can. J. Anim. Sci.* 90. 57-63. 10.4141/CJAS09048.

Heo, J.M., Opapeju, F.O., Pluske, J.R., Kim, J.C., Hampson, D.J., Nyachoti, C.M. (2013). Gastrointestinal health and function in weaned pigs: a review of feeding strategies to control post-weaning diarrhoea without using in-feed antimicrobial compounds. *J Anim Physiol Anim Nutr (Berl)*;97:207–237. doi: 10.1111/j.1439-0396.2012.01284.x.

Kim, Y.Y., Kil, D.Y., Oh, H.K. (2009). Acidifiers as alternative material to antibiotics in animal feed // *Asian-Aust. J. Anim. Sci.* 2005. 18, 7. 1048–1060.

Korosov, A.V. & Gorbach, V.V. (2007). *Kompyuternaya obrabotka biologicheskikh danniyh*. Petrozavodsk: izd-vo PetrGU. 76. [in Russian].

Lückstädt, C. (2009). *Acidifiers in animal nutrition. A Guide for Feed Preservation and Acidification to Promote Animal Performance*. Nottingham University Press. Nottingham. 89.

Matyushkina, M.V., Godovan, V.V., Mudryk, L.M. Grydina, T.L. (2014). Antymikrobni vlastyvoli novykh koordynacijnykh spoluk metaliv z lymonnoyu kyslotoyu [Elektronnyj resurs] *Odeskyj medychnyj zhurnal*. 4. 13-17. Rezhym dostupu: http://nbuv.gov.ua/UJRN/Omj_2014_4_4 [in Ukrainian].

Nagoba, B.S., Wadher, B.J., Rao, A.K. et al. (2008). A simple and effective approach for the treatment of chronic wound infections caused by multiple antibiotic resistant. *Escherichia coli*. *J. Hosp. Infect.*; 69 (2): 77-80.

Nascimento, Md.S., de Mattos, B.O., Bussons, MRFM, de Oliveira, A.T., Liebl, ARdS, Carvalho, T.B. (2021). Supplementation of citric acid in plant protein-based diets for juvenile tambaqui, *Colossoma macropomum*. *J World Aquacult Soc.*; 52: 231–243. <https://doi.org/10.1111/jwas.12735>.

Petrina, 3.A. & Treschev, V.G. (2010). *Effektivnost razlichnykh rezhimov kormleniya tsiiplyat-broylerov*. *Nauchnyie osnovyi tehnologii proizvodstva broyelrov: sb. nauch. tr. VNITIP. Sergiev Posad*. 124-131. [in Russian].

Ponochevna, O.V., Oxotnikova, O.M., Shupyka, P.L. (2018). Syndrom giperezynofiliyi: suchasna sutnist, rozmayittya prychnyn, skladnist diagnostyky i vyboru terapiyi. *Klinichna imunologiya. Alergologiya. Infektologiya*. 7 (112). 24-31. [in Ukrainian].

Stefanov, O.V. (2001). *Doklinichni doslidzhennia likarskykh zasobiv (metodychni rekomendatsii)*. – Kyiv: Avitsena., 528. [in Ukrainian].

Syme, M.R., Paxton, J.W., Keelan, J.A. (2004). Drug transfer and metabolism by the human placenta. *Clin Pharmacokinet*. 43(8). 487-514. doi: 10.2165/00003088-200443080-00001.

Tag-El-Din, N. (2020). 'Response of Weanling Rabbits to Diet Contained Citric Acid During Growing Period, *Journal of Animal and Poultry Production*, 11(3), 67-71. doi: 10.21608/jappmu.2020.87112.