

В ПОМОЩЬ ПРАКТИКУЮЩЕМУ ВРАЧУ. ЛЕКЦИИ

УДК 616.71-007.234-073(045)

Костная денситометрия в клинической практике

В. А. Радченко¹, С. Б. Костерин¹, Н. В. Дедух¹, Е. А. Побел²

¹ ГУ «Институт патологии позвоночника и суставов им. проф. М.И.Ситенко НАМН Украины», Харьков

² Запорожская медицинская академия последипломного образования. Украина

In this paper an information on the features of bone densitometry on DEXA devices was presented, and basic errors that can occur during the execution of the study or assessment of patients data after their examination were specified. Bone densitometry is an important informative method of examination allowing to detect not only qualitative and quantitative indicators of bone condition but to perform also monitoring which is important after medicament therapy for evaluation of effectiveness of treatment of osteoporosis. The method makes it possible to detect deformations and fractures of the vertebral bodies as well as to assess quantitatively change of their shape. For measurement of bone mineral density on the lumbar spine they use AP-projection L_I-L_{IV}. If in the area of the research there are vertebrae with destructive disorders they exclude them from the analysis and carry out diagnostics according two vertebral bodies without any violations. The difference between the vertebral bodies should not be 1 SD in accordance with T-criterion. Orthopedic programs incorporated into the device make it possible to describe bone tissue condition in the area of contact with the implant after arthroplasty. Quantitative evaluation of bone mass adjacent to the implant implanted into the hip joint they performed in Gruen zones which they determine in frontal plane with the prone position of a patient after 2–3 weeks after arthroplasty and consider as basic assessment. One may assess the condition of the entire skeleton, fat and fat-free body mass which is important for examination of children and patients with endocrine disorders, identifying sarkopenia, in the case of obesity, malabsorption syndrome and so on. Interpreting the results one should also take into account some features of this method of patient examination for reducing the risk of diagnostic errors. Key words: bone mineral density, spine, hip joint, forearm.

У роботі представлено інформацію про особливості проведення кісткової денситометрії на апаратах DEXA, зазначені основні помилки, які можуть виникати під час виконання дослідження або оцінювання показників обстеження пацієнтів. Кісткова денситометрія є важливим інформативним методом обстеження, який дає змогу виявити не тільки якісні та кількісні показники стану кісткової тканини, а й проводити моніторинг, що важливо після медикаментозної терапії для оцінювання ефективності лікування остеопорозу. Метод дає можливість виявити деформації і переломи тіл хребців, а також кількісно оцінити зміну їх форми. Для вимірювання мінеральної щільності кісткової тканини поперекового відділу хребта використовують пряму проекцію L_I-L_{IV}. Якщо в зоні дослідження є хребці з деструктивними порушеннями, їх з аналізу виключають, а діагностику проводять за двома тілами хребців без порушень. Різниця між тілами хребців не повинна становити 1 SD за T-критерієм. Закладені в приладі ортопедичні програми дають можливість охарактеризувати стан кісткової тканини в ділянці контакту з імплантатом після ендопротезування. Кількісне оцінювання маси кісткової тканини, прилеглої до ендопротеза, імплантованого в кульшовий суглоб, проводять у зонах Груена, які визначають у фронтальній площині в положенні пацієнта лежачи на спині через 2–3 тижні після ендопротезування і розцінюють як базове. Можна оцінити стан всього скелета, жирову і знежирену масу тіла, що важливо для обстеження дітей і пацієнтів з ендокринною патологією, виявлення саркопенії, у разі ожиріння, синдрому мальабсорбції тощо. Трактуючи результати, необхідно також враховувати деякі особливості цього методу обстеження пацієнтів для зниження ризику діагностичних помилок. Ключові слова: мінеральна щільність кісткової тканини, хребет, кульшовий суглоб, передпліччя.

Ключевые слова: минеральная плотность костной ткани, позвоночник, тазобедренный сустав, предплечье

Остеопороз — одно из наиболее распространенных метаболических заболеваний, проявляющееся нарушением качества костной ткани и повышенным риском переломов. Во всем мире в структуре заболеваемости и смертности остеопороз занимает ведущее место среди населения старших возраст-

ных групп. Однако в последние годы проявления остеопении и остеопороза встречаются и у молодых людей. Это связано с соматической патологией, эндокринными заболеваниями, образом жизни, дефицитом кальция и витамина D в питании и другими факторами [1–3]. В связи с высоким риском

развития патологии раннее выявление нарушений в костной ткани является необходимым звеном своевременной диагностики, профилактики и контроля лечения пациентов.

Общепризнанный метод диагностики остеопороза — это аксиальная рентгеновская денситометрия. Современные костные денситометры, основанные на принципе двухфотонной рентгеновской абсорбциометрии (англ. dual-energy X-ray absorptiometry, DEXA), дают возможность оценить различное состояние костной ткани в норме, выявить начальные проявления изменений — остеопению или выраженные нарушения — остеопороз. Измерение минеральной плотности костной ткани (МПКТ) проводят в трех участках скелета — поясничном отделе позвоночника, проксимальном отделе бедренной кости и костях предплечья. Рентгеновское излучение денситометров крайне низкое (0,03 мЗв на 1 скан) и сопоставимо с дозой, которую получает человек, проходя через детекторы безопасности в аэропорту. Согласно инструкциям изготовителей при работе оператора на приборе не требуется специальных мер по радиационной безопасности.

Нормативные значения

В костных денситометрах DEXA заложена унифицированная нормативная база данных Национального обзорного исследования по здоровью и питанию III (NHANES III). Референтная база разработана для женщин и мужчин европеоидной расы и других этнических групп и включает данные для сравнительного анализа показателей МПКТ по T- и Z-критериям. T-критерий — это количество стандартных отклонений в сравнении с пиком костной массы, т. е. со средним значением для того возраста, в котором минеральная плотность кости в данном участке скелета достигает максимума. Z-критерий — это сравнение с возрастной нормой, т. е. со средним значением для данного возраста. Результат сравнения представлен как стандартное отклонение (SD) от соответствующей нормы.

Согласно рекомендациям ВОЗ у женщин и мужчин в возрасте от 50 лет и старше используется T-критерий, а моложе 50 лет — Z-критерий. Использование T-критерия возможно и у женщин в период менопаузы. В пределах нормы находятся значения, не превышающие +2,5 SD и не ниже -1 SD, значения меньше -1 SD, но больше -2,5 SD соответствуют остеопении. Показатели ниже -2,5 SD определяют как остеопороз, значения меньше -2,5 SD при наличии хотя бы одного перелома позвонка или низкоэнергетического перелома шейки бедра классифицируют как тяжелый остеопороз.

В соответствии с принятыми стандартами МПКТ исчисляется с точностью до 0,001 г/см², а T-критерий — до 0,1. Погрешность при определении МПКТ на костных денситометрах (Explorer, Discovery и других аналогичных приборах) составляет 1 %.

В соответствии с рекомендациями ISCD [4, 5] для диагностики остеопороза необходимо проводить измерение МПКТ в двух участках скелета (поясничном отделе позвоночника и проксимальном отделе бедренной кости). При постановке диагноза остеопороза можно руководствоваться снижением минеральной плотности кости даже в одном из исследованных участков — сегменте поясничных позвонков (L_I-L_{IV}), шейке бедренной кости или во всех структурах проксимального отдела бедренной кости. У пациентов с эндокринной патологией дополнительно оценивают предплечье.

Обычно после первичного обследования пациента на костном денситометре, на основе клинических данных после постановки диагноза (остеопения или остеопороз) и принятия врачом решения о необходимости антиостеопоротической терапии, повторное обследование назначается через 6 мес. для оценки эффективности лечения.

Особенности костной денситометрии (DEXA) и основные ошибки при ее проведении и оценке показателей

Исследование поясничного отдела позвоночника

Для измерения МПКТ в области поясничного отдела позвоночника используют прямую проекцию L_I-L_{IV}. Если в зоне исследования присутствуют позвонки с деструктивными нарушениями, их из анализа исключают, а диагностику проводят по двум телам позвонков, не имеющим нарушений. Разница между показателями МПКТ тел позвонков не должна превышать 1 SD по T-критерию. По одному позвонку диагностику не проводят. В этом случае для достоверности постановки диагноза необходимо использовать другие сегменты скелета — проксимальный отдел бедренной кости или предплечье. При исследовании позвоночника в области L_I-L_{IV} результаты исследования не всегда могут отражать истинную ситуацию по показателю МПКТ.

В качестве иллюстрации приводим *клинический пример*. Пациент мужского пола, 78 лет. При исследовании поясничного отдела позвоночника T-критерий (рис. 1, а) значительно превышал нормативные показатели вследствие выраженных компрессионных изменений и остеофитоза. Однако при исследовании костей предплечья (рис. 1, б) у пациента выявлена низкая МПКТ и по показателю T-критерия стало возможным диагностировать

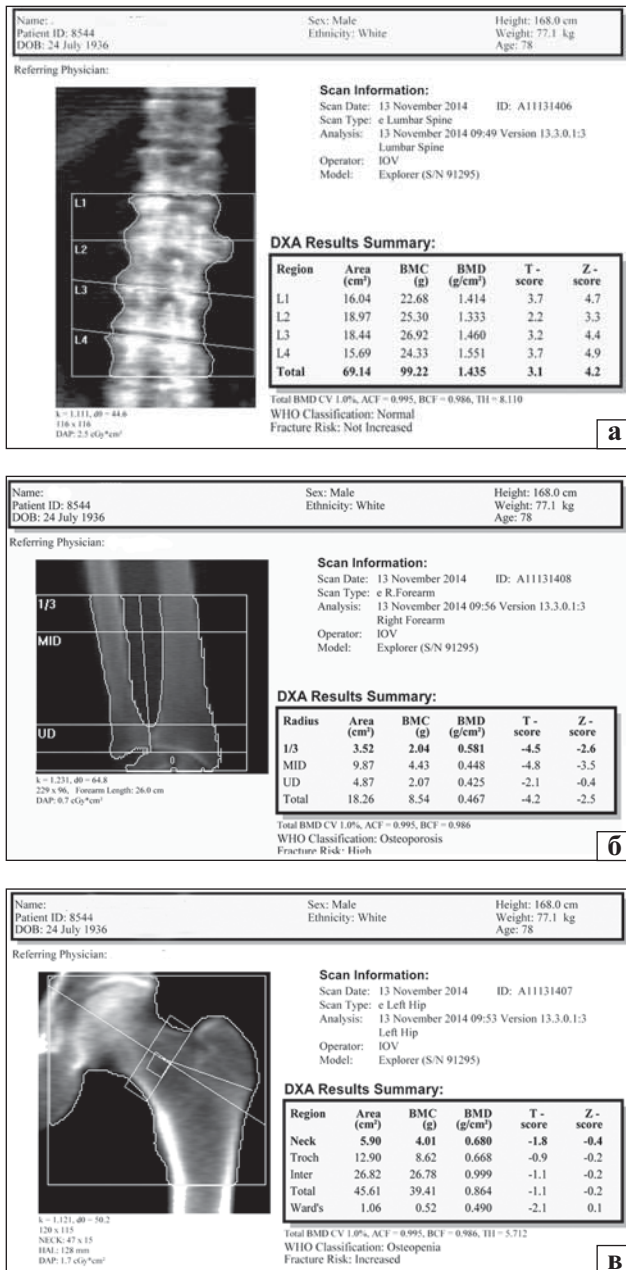


Рис. 1. Показатели костной денситометрии пациента мужского пола, 78 лет: а) поясничный отдел позвоночника, показатели МПКТ завышены, Т-критерий 3,1; б) дистальный отдел предплечья, Т-критерий -4,2; в) проксимальный отдел бедренной кости, суммарный Т-критерий -1,1; шейка бедренной кости, Т-критерий -1,8

остеопороз. В шейке бедренной кости (рис. 1, в) у пациента выявлена остеопения. Представленный клинический пример свидетельствует о необходимости исследования как минимум двух сегментов скелета для правильной постановки диагноза.

На приведенном примере обследования пациента также видно, что при исследовании МПКТ тел позвонков с компрессионными нарушениями и остеофитозом в диагностике остеопороза могут быть ошибки. К подобным ошибкам приводит

кальцификация желтой связки, посттравматические нарушения и операционные вмешательства, а также инородные включения и метастазы.

Кроме того, т. к. исследование поясничного отдела позвоночника проводится в прямой проекции, а при этом остистый отросток верхнего позвонка проецируется на нижний, то в условиях нарушения анатомии (например вследствие антеролистеза) показатели МПКТ также будут повышены. В этих случаях, если за основу брать МПКТ в проекции тел позвонков, распознать такую ситуацию можно, только обратив внимание на абсолютное количество минералов (г) в исследуемом сегменте, изменение площади проекции (см²) и высоты сегмента [6, 7]. В связи с этим авторы обращают внимание, что, если при повторном обследовании обнаруживают снижение высоты сегмента или отдельных тел позвонков за период между исследованиями, это свидетельствует о возможном развитии компрессионных деформаций. При этом МПКТ в таких участках может увеличиться, имитируя положительную динамику, но уменьшение абсолютного количества минералов (г) отражает обратный эффект.

Мониторинг состояния пациента может быть проведен после операции спондилодеза и вертебропластики. В таких случаях возможно оценить МПКТ тел позвонков, расположенных выше зоны спондилодеза или прилежащих к содержащим костный цемент телам позвонков.

Клинические примеры

При обследовании на костном денситометре у пациента, 36 лет, с диагнозом остеохондроз, спондилолистез, был выявлен остеопороз. Через 7 мес. после проведения спондилодеза и остеотропной терапии получено повышение минеральной плотности на 7,6 % (рис. 2).

Оценка минеральной плотности тел позвонков пациента, 70 лет, после вертебропластики представлена на рис. 3. Сравнительный анализ проведен по телам позвонков L_I-L_{III}.

Исследование проксимального отдела бедренной кости

Точное представление о состоянии кортикальной кости дает оценка МПКТ проксимального отдела бедренной кости. Переломы в этой области являются серьезными осложнениями остеопороза. Исследование МПКТ включает 4 анатомические области: шейку бедренной кости, большой вертел, межвертельную область и треугольник Варда. Наиболее значимыми показателями является шейка бедренной кости и большой вертел. Даже если остеопоротические нарушения выявлены только в шейке бедренной кости, то уже на основе этого

показателя можно ставить диагноз остеопороз. Треугольник Варда — это участок с наименьшей минеральной плотностью, поэтому его показатели не рекомендуют учитывать в диагностике остеопороза [5], поскольку скорость метаболических процессов в этой области велика, а ее локализация зависит от проекции костных структур и определяется с недостаточным постоянством [6, 7].

Исключение для диагностики на костном денситометре составляют пациенты с переломами в области проксимального отдела бедренной кости, после органосохраняющих операций, с выраженным коксартрозом и деформациями.

Исследование костей предплечья

В клинической практике исследуют дистальный отдел костей предплечья у пациентов с гиперпаратиреозом, а также при невозможности обследования других сегментов скелета, например, поясничного отдела позвоночника или проксимального отдела бедренной кости (см. выше); большом весе пациента, превышающем допустимые нормативы для аппаратуры или при невозможности правильной укладки пациента. Согласно рекомендациям ISCD (2007 г.) показатели МПКТ в дистальном отделе костей предплечья могут быть использованы для диагностики остеопороза и оценки риска перелома, однако для мониторинга лечения остеопороза их обычно не применяют [4].

Одной из основных врачебных ошибок является сравнительная оценка результатов исследований, выполненных на приборах различных типов или на сходных костных денситометрах, но в разных диагностических центрах [7], т. к. приборы различаются нормативной базой и процентом погрешности при проведении обследования пациента.

Исследование суставов после эндопротезирования

В костных денситометрах DEXA заложены ортопедические программы, позволяющие оценивать состояние тазобедренного и коленного суставов после эндопротезирования (Prosthetic hip и Prosthetic knee).

Внедрение компонентов эндопротеза в кость приводит к изменению динамической нагрузки, что сопровождается высвобождением медиаторов воспаления. Реакция костной ткани на эти изменения проявляется усилением костной резорбции и потерей костной массы в областях, прилежащих к имплантату. Этот период, известный как стрессовое ремоделирование или stress shielding [8], является реакцией приспособления костной ткани к новым условиям. Нарушение ремоделирования кости — это значимый фактор риска развития ранней асепти-

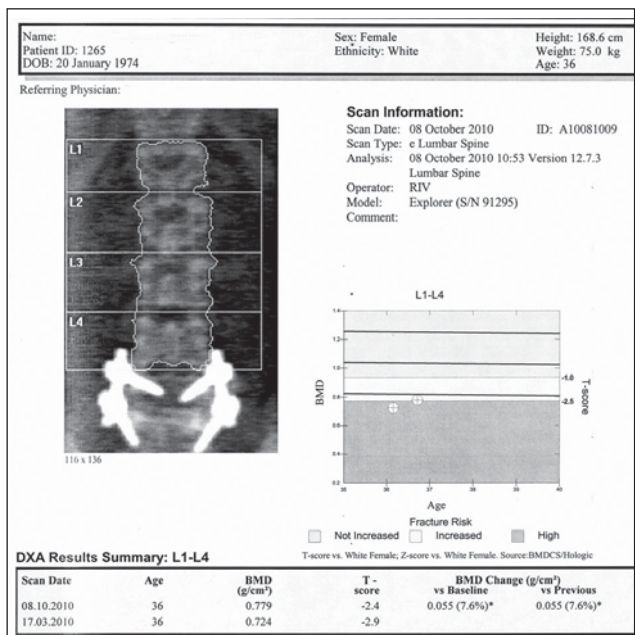


Рис 2. Показатели костной денситометрии пациента, 36 лет, поясничного отдела позвоночника до и после спондилодеза (сравнительный анализ)

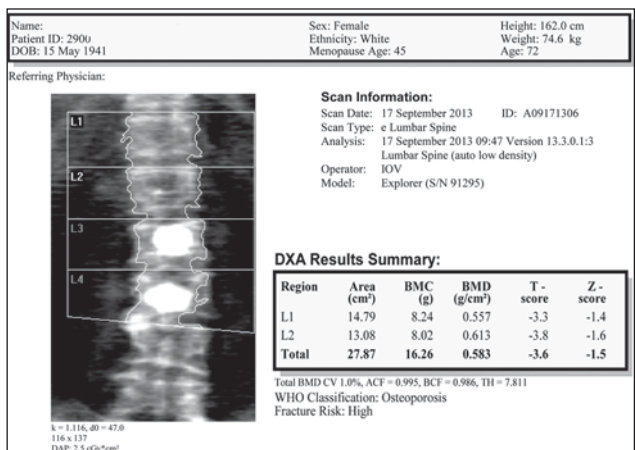


Рис 3. Показатели костной денситометрии пациента, 70 лет. Результат исследования минеральной плотности тел позвонков после вертебропластики. В анализ включены тела позвонков, прилежащие к телам с вертебропластикой

ческой нестабильности имплантата [9]. Снижение массы костной ткани вблизи имплантата спустя 12–15 мес. после операции может стать причиной развития асептической нестабильности [10–12]. В связи с этим выявление ранних изменений структурно-функционального состояния костной ткани в областях, прилежащих к имплантату, и последующее наблюдение за пациентом, назначение остеотропной терапии позволяют своевременно оценить угрозу нестабильности эндопротеза.

Количественная оценка массы костной ткани, прилежащей к эндопротезу, имплантированному в тазобедренный сустав, проводится в зонах Груена

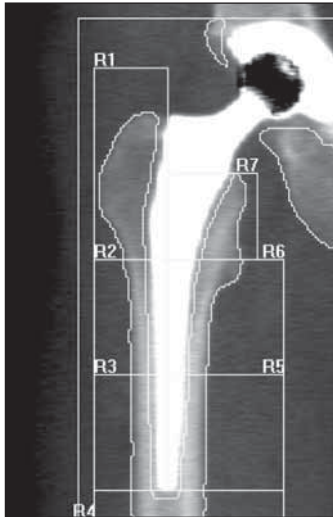


Рис. 4. Зоны Груена в проксимальном отделе бедренной кости

[13, 14], которые определяются во фронтальной плоскости в положении пациента лежа на спине. Выделено семь зон Груена (R1–R7) (рис. 4).

После операции эндопротезирования первое измерение МПКТ проводят через 2–3 недели, его расценивают как базовое. Последующие исследования проводят через 6 и 12 мес., а также в сроки, рекомендованные лечащим врачом в зависимости от клинической ситуации. Рассчитывается изменение МПКТ в процентах по отношению к базовой величине. Средняя МПКТ (в процентах) для всех зон Груена обозначается как RR и вычисляется по формуле:

$$RR (\%) = \text{МПК средняя} (\%) = [R1 (\%) + R2 (\%) + R3 (\%) + R5 (\%) + R6 (\%) + R7 (\%)].$$

R1 — расположена проксимально и латерально по отношению к ножке эндопротеза и соответствует области большого вертела;

R2 — включает в себя ту часть бедренной кости, которая контактирует с центральной частью ножки эндопротеза и расположена дистально от R1;

R3 — соответствует части диафиза бедренной кости, прилежащей к области дистального наружного отдела ножки эндопротеза и располагается ниже зоны R2;

R4 — занимает диафиз бедренной кости, расположенный непосредственно ниже дистального конца ножки эндопротеза;

R5 — находится напротив зоны R3 и соответствует части диафиза бедренной кости, прилежащей к медиальной поверхности дистального отдела ножки эндопротеза;

R6 — находится напротив зоны R2. Включает в себя участок бедра, прилежащий к медиальной поверхности ножки эндопротеза в области ее центральной части;

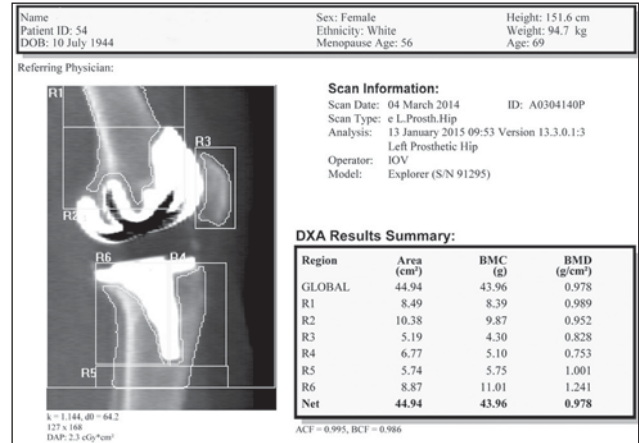


Рис. 5. Показатели костной денситометрии (пациентка, 69 лет). Результат исследования МПКТ в областях бедренной и проекции большеберцовой костей после эндопротезирования коленного сустава

R7 — находится над зоной R6 и занимает область малого вертела.

На рис. 5 представлены результаты исследования МПКТ у пациента в области бедренной и в проекции большеберцовой костей после эндопротезирования коленного сустава.

Оценка позвоночника в боковой проекции

Современные модели костных денситометров располагают дополнительной функцией быстрого получения изображения состояния грудного и поясничного отделов позвоночника в латеральной проекции с использованием программ Vertebral Assessment (IVA) или Fracture Vertebral Assessment (FVA) для выявления переломов и деформаций, которые другими программами могут быть не распознаны (рис. 6).

На изображении позвоночника автоматически проводится расчет (в % и мм) деформации тел позвонков (клиновидные, двояковогнутые и компрессионные). Программы исследования позвоночника в боковой проекции предназначены только для оценки деформаций и переломов тел позвонков. Другая патология с помощью этих программ не выявляется. Во всех случаях при обнаружении деформаций тел позвонков необходима дифференциальная диагностика с остеопорозом, остеодистрофиями различного генеза, последствиями травмы позвоночника, болезнью Шойерманна-Мау, спондилитами, опухолевым процессом, туберкулезом и другими заболеваниями.

При работе с программами IVA и FVA встречаются определенные методические трудности (наложение корня легкого, тень лопатки, сколиоз), усложняющие измерения. В связи с этим используют приемы их устранения — задержку дыхания,

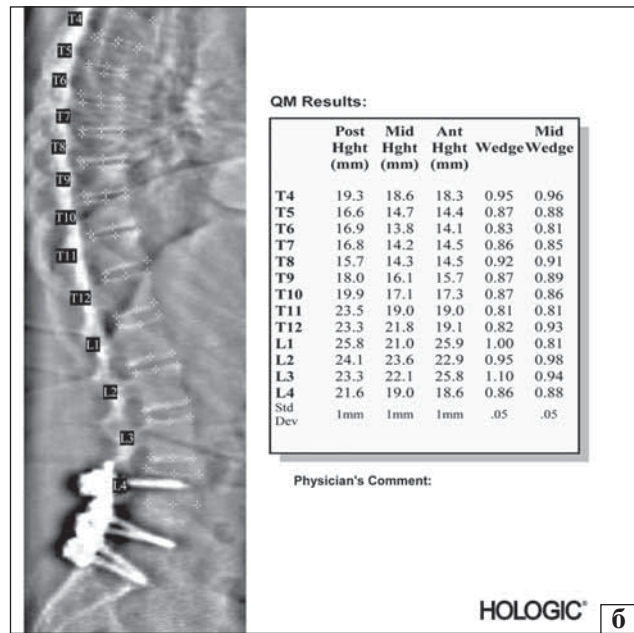
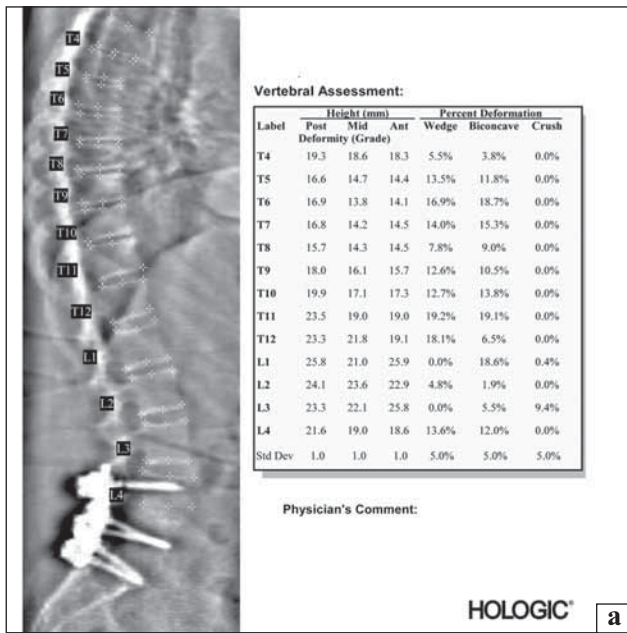


Рис. 6. Показатели костной денситометрии. Боковая проекция позвоночника. Изменения тел позвонков оценены в % (а) и мм (б)

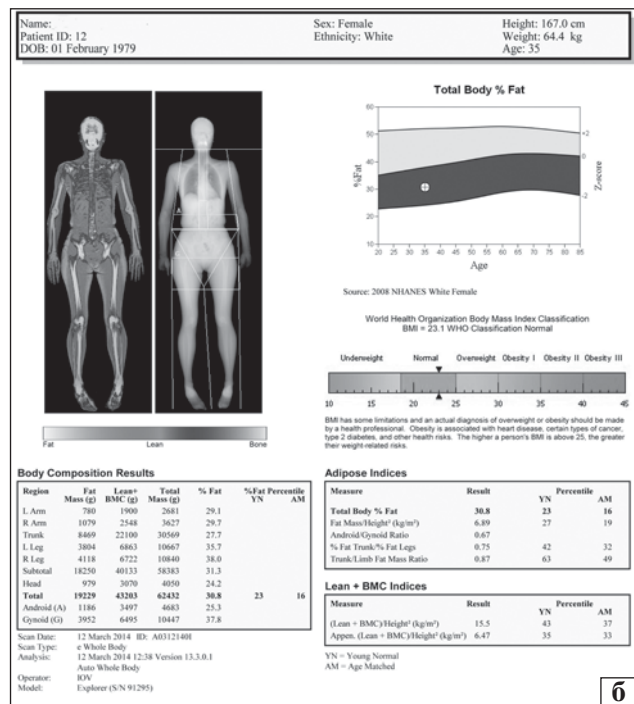
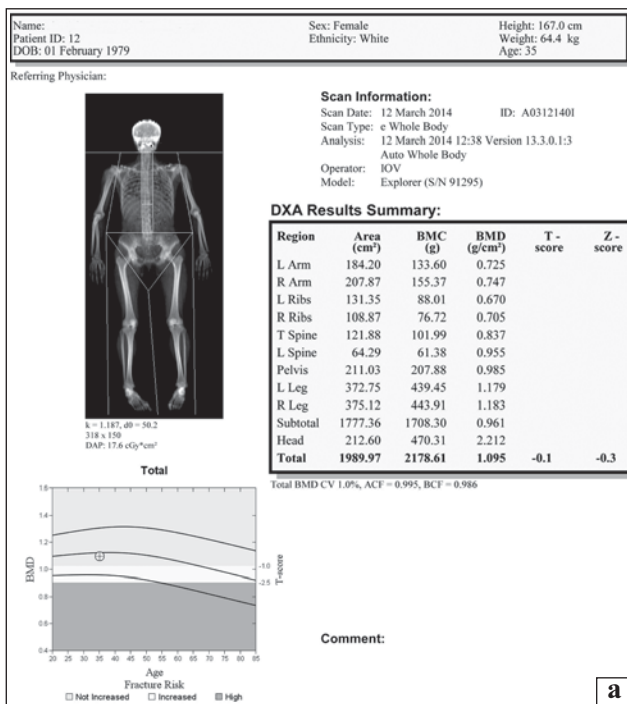


Рис. 7. Показатели костной денситометрии всего тела пациента, 35 лет: а) скелет; б) жировая и мышечная масса

применение специальных аксессуаров при укладке пациента [6]. При использовании программы IVA в соответствии с инструкцией пациента располагают на правом боку. Под голову подкладывают специальную подушку, имеющую дополнительное возвышение для согнутой левой руки, что позволяет убрать тень лопатки из области проекции верхних грудных позвонков. Использование дополнительной подкладки под поясницу дает возможность расположить поясничные позвонки параллельно.

Исследование состава тела

С помощью дополнительной программы «Все тело» на костном денситометре можно исследовать несколько компонентов состава тела, включая минеральную плотность скелета (рис. 7, а), жировую и обезжиренную массу всего тела или его отдельных частей (рис. 7, б). Исследование «Все тело» проводят у детей, пациентов с эндокринной патологией, при исследовании саркопении, ожирения, синдрома мальабсорбции и т. д.

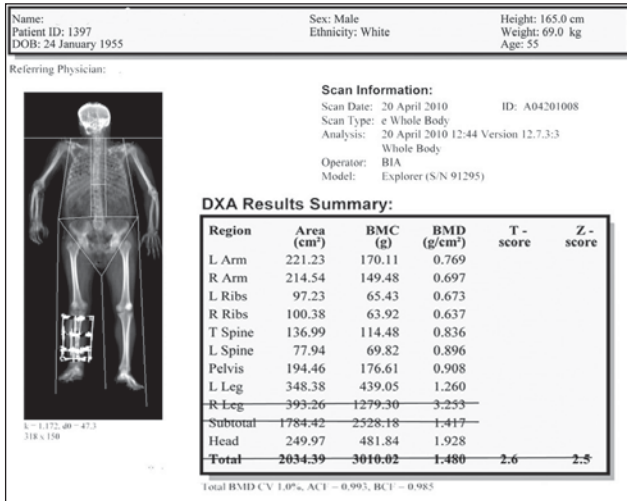


Рис. 8. Показатели костной денситометрии скелета пациента, 55 лет

Исследование всего тела может быть проведено и у пациентов с переломом и последующим остеосинтезом (рис. 8). В этом случае из анализа исключается конечность с остеосинтезом и показатели «Весь скелет» (Total) и Subtotal. Мониторинг показателей МПКТ может быть проведен по состоянию МПКТ контрлатеральной конечности и позвоночника на последующих этапах обследования пациента.

Костная денситометрия при обследовании детей и подростков

В отличие от взрослых линейные размеры ребенка постоянно увеличиваются. В связи с этим количество костной массы и содержание минералов в кости являются важными характеристиками для оценки развития ребенка. Имеются данные, что повышение МПКТ на 1 SD ведет к снижению риска переломов в пожилом возрасте на 45 %, а если уровень костной массы в подростковом возрасте ниже нормы на 5–10 %, то у взрослых на 25–50 % чаще встречается перелом шейки бедренной кости [6].

У детей обычно исследуют поясничный отдел позвоночника и все тело, используя при анализе показатели только Z-критерия. Однако определение МПКТ — это составная часть оценки костного здоровья у детей [14]. Для установления диагноза «остеопороз» необходимо наличие в анамнезе у детей клинически подтвержденных переломов длинных костей, компрессионных переломов тел позвонков, низких показателей костной массы [6, 14]. У детей оценка МПКТ в проксимальном отделе бедренной кости не является надежным методом обследования вследствие значительной вариабельности развития и роста скелета, что обуславливает худшую воспроизводимость результатов в этой области при денситометрическом исследовании [6].

Потенциальными кандидатами для костной денситометрии являются дети с нарушающими минерализацию скелета метаболическими заболеваниями, ортопедической патологией и принимающие фармакологические средства, которые приводят к потере костной массы.

Таким образом, костная денситометрия является важным информативным методом обследования, позволяющим выявить не только качественные и количественные показатели состояния костной ткани, но и проводить мониторинг. Этот метод дает возможность распознать деформации и переломы тел позвонков, оценить эффективность лечения остеопороза, состояние контактирующей с имплантатами костной ткани после эндопротезирования. Специалистам необходимо учитывать некоторые особенности данного метода обследования пациентов для снижения риска диагностических ошибок.

Список литературы

1. Дефіцит та недостатність вітаміну D: епідеміологія, діагностика, профілактика та лікування / за ред. В. В. Поворознюка, П. Плудовські. — Донецьк: Заславський О. Ю., 2014. — 262 с.
2. Остеопороз: епідеміологія, клініка, діагностика і лікування / под. ред. Н. А. Коржа, В. В. Поворознюка, Н. В. Дедух, І. А. Зупанца. — Х.: Золоті сторінки, 2002. — 648 с.
3. Поворознюк В. В. Дефіцит вітаміну D серед дітей шкільного віку / В. В. Поворознюк, Н. І. Балацька // Перинатологія та педіатрія. — 2012. — № 3. — С. 117–120.
4. Official Positions of the International Society for Clinical Densitometry [web source]. — 2007. — Access mode: <http://www.iscd.org>.
5. Official Positions of the International Society of Clinical Densitometry. — 2013. — [web source]. — Access mode: www.ISCD.org14.
6. Возможности костной рентгеновской денситометрии в клинической практике. Методические рекомендации / И. А. Скрипникова, Л. А. Щеплягина, В. Е. Новиков [и др.] // Остеопороз и остеопатии. — 2010. — Т. 3, № 1. — С. 23–34.
7. Скрипникова И. А. Двухэнергетическая рентгеновская абсорбциометрия в клинических исследованиях и реальной практике. Вопросы воспроизводимости и качества / И. А. Скрипникова, Л. М. Мурашко, Э. С. Абирова // Остеопороз и остеопатии. — 2014. — № 1. — С. 43–46.
8. Glassman A. H. New femoral designs: do they influence stress shielding? / A. H. Glassman, J. D. Bobyn, M. Tanzer // Clin. Orthop. Relat. Res. — 2006. — Vol. 45. — P. 64–74.
9. Course of bone mineral density changes around cementless Zweymüller total hip arthroplasty. A 4-year follow-up study / P. Korovessis, V. Droutsas, G. Piperos, A. Michael [et al.] // Arch. Orthop. Trauma Surg. — 1997. — Vol. 116. — P. 60–65.
10. Родионова С. С. Влияние алендроната в комбинации с альфакальциолом на формирование биологической стабильности эндопротеза тазобедренного сустава у лиц с системным остеопорозом / С. С. Родионова, Т. Н. Тургумбаев // Остеопороз и остеопатии. — 2013. — № 1. — С. 24–28.
11. Effect of alendronate on periprosthetic bone loss after cemented primary total hip arthroplasty: a prospective randomized study / A. Nehme, G. Maalouf, J. L. Tricoire [et al.] // Rev. Chir. Orthop. Rep. App. Moteur. — 2003. — Vol. 89. — P. 593–598.

12. Higher failure rate and stem migration of an uncemented femoral component in patients with femoral head osteonecrosis than in patients with osteoarthritis / R. Randle, M. Hungerford, W. Materna [et al.] // *Acta Orthop. Scand.* — 2005. — Vol. 76, № 1. — P. 49–55.
13. Gruen T. A. Modes of failure of cemented stem-type femoral components: a radiographic analysis of loosening / T. A. Gruen, G. M. McNeice, H. C. Amstutz // *Clin Orthop Relat Res.* — 1979. — Vol. 141. — P. 17–27.
14. Остеопороз. Диагностика, профилактика и лечение. Клинические рекомендации / под ред. О. М. Лесняк, Л. И. Беневоленская. — М.: ГЭОТАР-Медиа, 2010. — 272 с.

<http://dx.doi.org/10.15674/0030-598720152100-107>

Статья поступила в редакцию 17.02.2015

BONE DENSITOMETRY IN CLINICAL PRACTICE

V. O. Radchenko ¹, S. B. Kosterin ¹, N. V. Dedukh ¹, E. A. Pobel ²

¹ SI «Sytenko Institute of Spine and Joint Pathology National Academy of Medical Science of Ukraine», Kharkiv

² Zaporozhye Medical Academy of Postgraduate Education of the Ministry of Health of Ukraine