

УДК 616.155.2-021.3-056.71-053.7-07

**О.І. Дорош<sup>1,2</sup>, М.І. Душар<sup>3</sup>, М.В. Сапужак<sup>1</sup>,  
І.П. Пасічнюк<sup>2</sup>, Л.П. Середич<sup>1</sup>, А.М. Мих<sup>1</sup>**

## неЩасливий випадок як поштовх до діагностики хвороби у 16-річного хлопця, пов'язаної з МҮН9. Сюжет із практики гематолога

<sup>1</sup>КНП Львівської обласної ради «Західноукраїнський спеціалізований дитячий медичний центр», Україна  
<sup>2</sup>Львівський національний медичний університет імені Данила Галицького  
<sup>3</sup>Лабораторний центр «Леоген», м. Львів, Україна

Modern Pediatrics. Ukraine. (2023). 7(135): 113-121. doi 10.15574/SP.2023.135.113

**For citation:** Dorosh OI, Dushar MI, Sapuzhak MV, Pasichnyuk IP, Seredych LP, Mykh AM. (2023). An (un)fortunate case as the impetus for the diagnosis of MYH9-related disease in a 16-year-old boy. Clinical case. Modern Pediatrics. Ukraine. 7(135): 113-121. doi 10.15574/SP.2023.135.113.

Захворювання, пов'язане із МҮН9 (*MYH9*-related disease (*MYH9*-RD)), — це аутосомно-домінантна спадкова тромбоцитопенія, спричинена мутаціями гена *MYH9* із характерними лабораторними ознаками, як наявність гігантських тромбоцитів, і базофільними цитоплазматичними включеннями в нейтрофілах (схожих на тільця Деле). У хворих із *MYH9*-RD існує високий ризик розвитку глухоти, катаракти та ниркової дисфункції, що найчастіше виникають у дорослому віці. Кількість тромбоцитів у пацієнтів із *MYH9*-RD коливається від тяжкої тромбоцитопенії до майже нормальних значень, хоча зазвичай вона є стабільною. Схильність до геморагічних ускладнень корелює з кількістю тромбоцитів і зазвичай відсутня або обмежується незначними кровотечами в пацієнтів із нетяжкою тромбоцитопенією. Проте за постійної кількості тромбоцитів  $<50 \times 10^9/\text{л}$  може призводити до спонтанних і потенційно небезпечних для життя кровотеч.

**Мета** — описати клінічний випадок захворювання, спричиненого гетерозиготною мутацією в гені *MYH9* з акцентуванням уваги на важливості генетичних тестів для остаточної верифікації хвороби.

**Клінічний випадок.** Описано особливості діагностики захворювання, спричиненого гетерозиготною мутацією в гені *MYH9*, у 16-річного хлопця. Упродовж життя прояви геморагічного синдрому в дитини були помірними (періодично спостерігалася незначна кількість синців на шкірі, на які батьки не звертали особливої уваги, під час чищення зубів — кровоточивість з ясен), аналізи крові дитини виконувалися зрідка, без визначення кількості тромбоцитів. У хлопця внаслідок травми виник перелом променевої кістки зі зміщенням. Лікар-ортопед-травматолог провів операцію обмеженої репозиції кісткових фрагментів із подальшою імплантацією спиці для правильного зрощення кісток без ускладнень. У результатах ЗАК виявлено тромбоцитопенію, що й спонукало скерувати дитину на консультацію до гематолога. За результатами обстеження в Західноукраїнському спеціалізованому дитячому медичному центрі (м. Львів) в апаратному підрахунку гемограми виявлено зниження кількості тромбоцитів становила  $(22,0-30,0 \times 10^9/\text{л})$ , мікроскопічний перерахунок тромбоцитів —  $147,0-156,0 \times 10^9/\text{л}$ , уся популяція тромбоцитів представлена макроформами із середнім обсягом тромбоцитів  $14,9 \text{ fl}$ . Виявлено добру агрегацію тромбоцитів із ристоцитином та знижену агрегацію з епінефрином, арахідоною кислотою, та аденозином. Верифікацію кінцевого діагнозу захворювання, пов'язаного із *MYH9*, спричиненого гетерозиготною мутацією в гені *MYH9*, проведено за допомогою секвенування геному.

Отже, застосування методики секвенування геному може сприяти ранній діагностиці спадкової макротромбоцитопенії, спричиненої гетерозиготною мутацією в гені *MYH9*.

Дослідження виконано відповідно до принципів Гельсінської декларації. На проведення досліджень отримано інформовану згоду батьків, дитини.

Автори заявляють про відсутність конфлікту інтересів.

**Ключові слова:** макротромбоцитопенія, гетерозиготна мутація в гені *MYH9*, секвенування геному, діти.

### An (un)fortunate case as the impetus for the diagnosis of MYH9-related disease in a 16-year-old boy. Clinical case

**O.I. Dorosh<sup>1,2</sup>, M.I. Dushar<sup>3</sup>, M.V. Sapuzhak<sup>1</sup>, I.P. Pasichnyuk<sup>2</sup>, L.P. Seredych<sup>1</sup>, A.M. Mykh<sup>1</sup>**

<sup>1</sup>CNE of Lviv regional council «Western Ukrainian Specialized Pediatric Medical Centre», Ukraine

<sup>2</sup>Danylo Halytsky Lviv National Medical University, Ukraine

<sup>3</sup>Laboratory center «Leogen», Lviv, Ukraine

*MYH9*-related disease (*MYH9*-RD) is an autosomal dominant hereditary thrombocytopenia caused by mutations in the *MYH9* gene with characteristic laboratory features — the presence of giant platelets and basophilic cytoplasmic inclusions in neutrophils (similar to Dele bodies). Patients with *MYH9*-RD are at high risk for deafness, cataracts, and renal dysfunction, most often occurring in adulthood. Platelet counts in patients with *MYH9*-RD range from severe thrombocytopenia to near-normal values, although they are usually stable. Propensity for hemorrhagic complications correlate with platelet count and are usually absent or limited to minor bleeding in patients with mild thrombocytopenia, but may lead to spontaneous and potentially life-threatening bleeding with persistent platelet counts  $<50 \times 10^9/\text{l}$ .

**Purpose** — to describe a clinical case of a disease caused by a heterozygous mutation in the *MYH9* gene with an emphasis on the importance of genetic tests for the final verification of the disease.

**Clinical case.** Features of diagnosis caused by a heterozygous mutation in the *MYH9* gene in a 16-year-old boy are described. Throughout the child's life, the manifestations of the hemorrhagic syndrome were moderate (periodically a small number of bruises on the skin, to which the parents did not pay much attention, bleeding from the gums when brushing the teeth), the child's blood tests were performed occasionally without determining the number of platelets. The boy suffered a displaced radius fracture as a result of the injury. The orthopedic

traumatologist performed an operation of limited reposition of bone fragments followed by implantation of a needle for proper bone fusion without complications. During a general blood test, thrombocytopenia was detected, which prompted the child to be consulted by a hematologist. During the examination at the Western Ukrainian Specialized Pediatric Medical Center, Lviv, it was noted in the hardware count of the hemogram that the number of platelets was  $22.0\text{--}30.0 \times 10^9/l$ , the microscopic count of platelets was  $147.0\text{--}156.0 \times 10^9/l$ , the entire population of platelets was represented by macroforms with mean platelet volume 14.9 fl. We found good aggregation of platelets with ristocytin, and reduced aggregation with epinephrine, arachidonic acid, and adenosine. Verification of the final diagnosis of *MYH9*-RD caused by a heterozygous mutation in the *MYH9* gene occurred by genome sequencing.

Therefore, the application of the genome sequencing technique can contribute to the early diagnosis of hereditary macrothrombocytopenia caused by a heterozygous mutation in the *MYH9* gene.

The research was carried out in accordance with the principles of the Helsinki Declaration. The informed consent of the patient was obtained for conducting the studies.

No conflict of interests was declared by the authors.

**Keywords:** macrothrombocytopenia, heterozygous mutation in the *MYH9* gene, genome sequencing, children.

## Вступ

**Т**ромбоцитопенія часто є гематологічним симптомом при різних захворюваннях, що відрізняються як патогенетично, так і клінічно, а це зумовлює розширений діагностичний пошук. Встановлення справжніх причин тромбоцитопенії має важливе значення, оскільки тактика ведення хворих може суттєво різнитися. Дослідження мазка периферичної крові досі залишається важливим діагностичним методом при тромбоцитопенії, оскільки дає змогу правильно та ретельно оцінити морфологію клітин усіх паростків кровотворення з визначенням необхідного напряму диференційно-діагностичного пошуку. Важливе діагностичне значення при тромбоцитопенії має розмір тромбоцитів. Виявлення однотипної фракції тромбоцитів великого розміру передбачає наявність спадкової макротромбоцитопенії. Захворювання, пов'язане з *MYH9* (*MYH9*-RD), — це спадкова патологія з наявністю гігантських форм тромбоцитів. Усі пацієнти, уражені *MYH9*-RD, від народження мають тромбоцитопенію, яка може призводити до різного ступеня геморагічних проявів [9,10,29,30]. У більшості осіб упродовж життя розвиваються один або кілька додаткових екстрагематологічних проявів захворювання, у тому числі нейросенсорна втрата слуху, захворювання нирок, передстареча катаракта і/або підвищення рівня печінкових ферментів [2,10,19,20].

Нижче описано клінічний випадок захворювання, спричиненого гетерозиготною мутацією в гені *MYH9*, у шістнадцятирічного хлопця. Дослідження виконано відповідно до принципів Гельсінської декларації. На проведення досліджень отримано інформовану згоду батьків, дитини.

**Мета** дослідження — показати важливість правильного трактування результатів загального аналізу крові (ЗАК), вміння інтерпретації усіх отриманих показників із застосуванням гематологічного аналізатора та з обов'язковим мікроскопічним підрахунком гемограми, що може наблизити лікаря до встановлення правильного діагнозу та акцентувати увагу на важливості генетичних тестів для остаточної верифікації хвороби.

## Клінічний випадок

До дитячого гематолога звернувся у лютому 2023 року 16-річний пацієнт із приводу тромбоцитопенії на гемограмі. У хлопця внаслідок травми виник перелом променевої кістки зі зміщенням. Лікар-ортопед-травматолог провів операцію обмеженої репозиції кісткових фрагментів із подальшою імплантацією спиці для правильного зрощення кісток. Під час проведення ЗАК виявлено тромбоцитопенію  $<30 \times 10^9/l$  (два аналізи проведено поспіль у різних лабораторіях), що й спонукало скерувати дитину на консультацію до гематолога. Слід зазначити, що оперативне втручання не супроводжувалося надмірною кровоточивістю. З анамнезу життя відомо, що дитина росла та розвивалася добре, часто не хворіла. Упродовж життя спостерігалася помірна кількість синців на шкірі, на які батьки не звертали особливої уваги. Хлопець відзначає кровоточивість з ясен при чищенні зубів. Із медичної документації виявлено, що під час планових медоглядів або за потреби виконувався ЗАК без підрахунку тромбоцитів (Тр). Зі слів матері, сімейний анамнез не обтяжений, у відомих родичів немає вад розвитку, схильності до кровотеч, патології слуху, зору та нирок. За результатами огляду гематологом стан дитини задовільний. На шкірі нижніх кінцівок

і в правій клубовій ділянці наявні поодинокі геморагічні висипання мікроциркуляторного типу — петехії та екхімози. Лімфопроліферативний синдром відсутній.

Загальний аналіз крові: еритроцити (Er) —  $5,46 \times 10^{12}/\text{л}$ , гемоглобін (Гб) — 149 г/л, лейкоцити — (Le)  $8,61 \times 10^9/\text{л}$ ; лейкоцитарна формула: базофіли — 1%, еозинофіли — 6%, паличкоядерні — 1%, сегментоядерні — 51%, лімфоцити — 31%, моноцити — 10%, Тр —  $22 \times 10^9/\text{л}$ , середній обсяг тромбоцитів (MPV — *mean platelet volume*) — 14,9 фл. Після перегляду мазка периферичної крові уся популяція тромбоцитів мала гігантські розміри у звичайній кількості (рис. 1 а-г). За мікроскопічним підрахунком Тр у мазку периферичної крові за методом Фоніо, їх число становило  $147 \times 10^9/\text{л}$ . Рекомендовано: виконати дослідження функції Тр, коагулограму та молекулярно-генетичне дослідження для виключення тромбастенії Гланцмана, патології Бернара Сульє, мутації в генах *MUN9*, *GATA1*, *platelet type vWD* та інших хвороб. Коагулограма: активований тромбопластиновий час — 23,6 с (норма — 23,2–35,2 с), протромбіновий час — 14,1 с (норма — 11,0–14,0 с), протромбіновий індекс — 91,0% (норма — 80,0–120,0%), фібриноген — 2,7 г/л (норма — 2,0–4,0 г/л), етаноловий тест від'ємний. Рівень фактора коагуляції (F) VIII — 127,0% (норма — 50,0–180,0%), фактора фон Віллебранда (ристоцетин-кофакторна активність) — 118,0% (норма — 70,0–150,0%).

Дослідження агрегації тромбоцитів проведено в цитратній, багатій тромбоцитами плазмі, на агрегометрі «AggRAM». На момент дослідження кількість тромбоцитів становила  $156 \times 10^9/\text{л}$ , за мікроскопічним підрахунком у мазку периферичної крові, оскільки переважали макроформи тромбоцитів. Спостерігалася знижена агрегація з аденозиндифосфатом (концентрація — 5 мкмоль) — 37,7% (норма — >60,0%), з арахідоновою кислотою (концентрація — 1 ммоль) — 5,6% (норма — >60,0%), з епінефрином (концентрація — 10 мкмоль) — 19,1% (норма — >60,0%). Після додавання ристоцетину (концентрація — 1,0 мг/мл) агрегація проходила нормально 77,1% (норма — >60,0%). Проведено повне екзомне секвенування в лабораторії 3 billion (м. Сеул, Республіка Корея) і виявлено патогенний варіант у гені *MUN9* у гетерозиготному стані; геномна позиція: 22-36680520-С-Т (GRCh37); ДНК: NM\_002473.6:c.5521G>A; білок: NP\_002464.1:p.Glu1841Lys. Аудіогра-

ма, офтальмологічне обстеження, біохімічний аналіз крові, загальний аналіз сечі в пацієнта на час обстеження — без змін. Батькам пацієнта запропоновано виконати ЗАК в умовах клінічної лабораторії КНП Львівської обласної ради «Західноукраїнський спеціалізований дитячий медичний центр» з переглядом під мікроскопом мазків їхньої периферичної крові з метою виявлення потенційного носія хвороби. Батьки дитини відхилили пропозицію.

### Обговорення

Спадкові тромбоцитопенії (СТ) — це гетерогенна група рідкісних захворювань, на які припадає близько 5% усіх ізольованих тромбоцитопеній, що виявляються від народження. При СТ спостерігається зниження кількості тромбоцитів і геморагічні ускладнення різного ступеня. СТ можна класифікувати за різними ознаками: типом успадкування, певним молекулярно-генетичним дефектом, механізмом розвитку, розміром тромбоцитів (нормальні, великі, маленькі), наявністю інших клінічних проявів (відсутність променевої кістки, ниркова недостатність, глухота, катаракта) і лабораторних показників (мікроцитоз еритроцитів, включення в нейтрофілах, тести на функцію тромбоцитів, визначення мультимерів фактора Віллебранда тощо) [3,4,14,17]. Однією з нозологічних груп СТ є *MUN9*-асоційована спадкова тромбоцитопенія, що поєднує чотири захворювання, відомі раніше під такими назвами: аномалія Мея-Хегглина, синдром Фехтнера, синдром Епштейна, синдром Себастьяна. Ці захворювання характеризувалися тромбоцитопенією з великими або гігантськими тромбоцитами і диференціювалися на підставі наявності включень, схожих на тільця Деле в нейтрофілах, та комбінації інших клінічних проявів — глухоти, нефропатії, катаракти [2,11,15,16,19,20,21,23,29,30]. Грунтуючись на фенотипічних ознаках і наявності включень у нейтрофілах, які могли не виявлятися у мазках крові, ці захворювання було досить складно диференціювати. Клінічні ознаки при цих синдромах можуть розвиватися протягом життя і різнитися навіть у членів однієї сім'ї. За результатами молекулярно-генетичного обстеження сімей із цими синдромами виявлялися специфічні мутації в гені *MUN9*. Порушення слуху (селективна недостатність високих тонів) і катаракта діагностувалися відповідно у 83% і 23% пацієнтів. У них спочатку діагно-

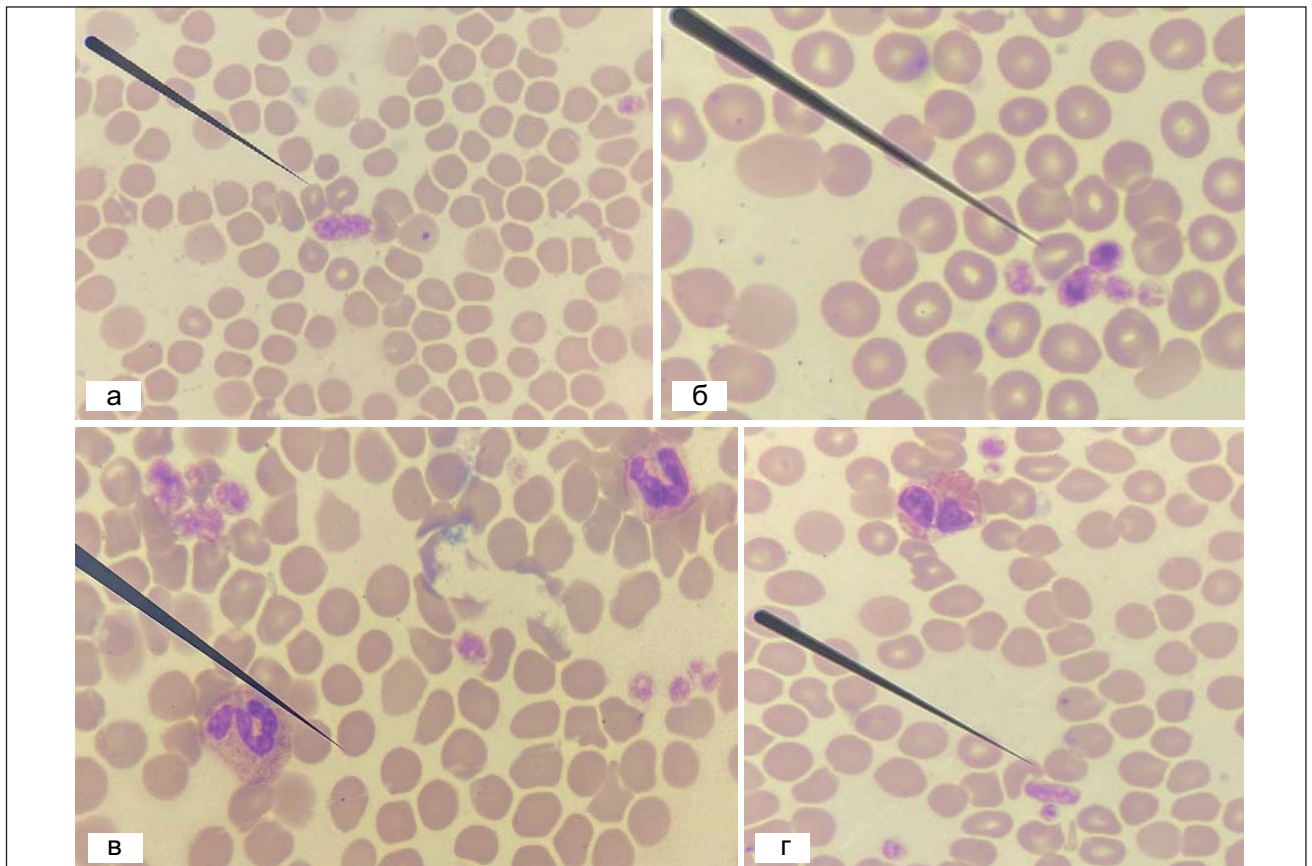
стувалася аномалія Мея–Хеггліна або синдром Себастьяна. Патології нирок, такі як гематурія і протеїнурія, відмічалися не лише в пацієнтів, у яких встановлено синдром Фехтнера і синдром Епштейна, але й у тих, у яких верифіковано аномалію Мея–Хеггліна і синдром Себастьяна. Такі клінічні спостереження дали змогу М. Seri (2003) дійти висновку, що аномалія Мея–Хеггліна, синдром Себастьяна, синдром Фехтнера і синдром Епштейна не є різними одиницями, а радше — єдиним захворюванням із безперервним клінічним спектром, який варіюється від легкої макротромбоцитопенії з лейкоцитарними включеннями до тяжкої форми, ускладненої втратою слуху, катарактою і нирковою недостатністю. Таким чином, ці чотири схожі синдроми об'єднано в одну нозологічну групу, що включає усі гетерогенні варіанти незалежно від наявності включень у нейтрофілах або клінічних проявів [30]. Для цієї нової нозологічної одиниці запропоновано термін «захворювання, пов'язане з МНУ9», який краще інтерпретує останні знання в цій галузі та визначає усіх пацієнтів із ризиком розвитку дефектів нирок, слуху або зору [1,6,19,20]. Захворювання має аутосомно-домінантний тип успадкування і розвивається внаслідок мутацій у гені *MYH9*, що кодує синтез важкого ланцюга нем'язового міозину ІІА (*heavy chain nonmuscle myosin* — НММ-ІІА). Відомо кілька ізоформ нем'язових міозинів людини (мотопротеїнів): НММ-ІІА, НММ-ІІВ, НММ-ІІС, відповідальних за підтримання форми та мобільність клітин. НММ-ІІА — структурний елемент цитоскелета мегакаріоцитів, тромбоцитів, лейкоцитів і клітин деяких інших тканин — вушних раковин, ниркових клубочків, кристалика ока [1,19,20]. Ген *MYH9*, що кодує синтез молекули НММ-ІІА, розташований на хромосомі 22q12-13 і складається з 41 екзону: перший екзон — некодуєчий; екзони 2–19 кодують синтез моторного домену; екзон 20 — проміжного домену; екзони 21–40 кодує хвостовий домен. Описано 49 різних мутацій у 14 екзонах; у 6 з них (екзони 2, 17, 27, 31, 39, 41) мутації трапляються найчастіше. У разі розвитку мутацій у моторному чи хвостовому доменах порушується функціональна активність мотопротеїну, унаслідок порушується скорочувальна і секреторна функція клітини, передчасно вивільняються великі молоді тромбоцити з кісткового мозку, розвиваються інші негематологічні прояви (глухота, нефропатія, катаракта) [1,4,9,10,11,17,26,27,33].

Існує думка про наявність генотип-фенотипних кореляцій при *MYH9*-RD. Так, мутації в моторному домені (екзони 2, 17) частіше асоціюються з тяжкою тромбоцитопенією та розвитком негематологічних проявів, ніж мутації у хвостовому домені (екзони 27, 31, 39, 40) [1,2,17,25,31,35,36]. Поширеність *MYH9*-RD в Італії оцінюється в діапазоні 1:300 000 — 1:400 000. У всьому світі зареєстровано понад 300 родоводів *MYH9*-RD [20]. *MYH9*-RD діагностується в майже 65% випадків за наявності в сім'ї хворого родича, у 35% виникають спорадичні генетичні мутації. Кожне наступне покоління пацієнтів із *MYH9*-RD має 50% імовірності успадкування патогенного варіанта *MYH9*. Після виявлення патогенного варіанта *MYH9* у родині можливе пренатальне генетичне тестування у вагітних із підвищеним ризиком народження дитини з *MYH9*-RD [1,20]. Враховуючи отриману від матері пацієнта інформацію про сімейний анамнез, не виключено, що у хворого є спорадична мутація *MYH9*, однак отримати лабораторного підтвердження нам не вдалося.

У пацієнтів із *MYH9*-RD від народження можливе ізольоване зниження кількості тромбоцитів різного ступеня виразності та великі або гігантські форми тромбоцитів (діаметр тромбоцитів — понад 3,7 мкм і/або наявність понад 40% тромбоцитів діаметром понад 3,9 мкм — це половина діаметра еритроцита). У разі застосування автоматичних гематологічних аналізаторів клітини розпізнаються за розміром. А великі або гігантські Тр апаратом можуть бути помилково класифіковані як еритроцити, а отже, число Тр аналізатор рахує як знижене. З цієї ж причини не завжди можна достовірно оцінювати розміри тромбоцитів МРV, інколи гематологічний аналізатор взагалі не вираховує цього показника. Тому для правильної оцінки кількості та розмірів Тр потрібен їх візуальний підрахунок у мазку периферичної крові [24]. В описаному нами клінічному випадку за результатами апаратного підрахунку гемограми число Тр становило  $22,0\text{--}30,0 \times 10^9/\text{л}$ , а за результатами мікроскопічного перерахунку Тр —  $147,0\text{--}156,0 \times 10^9/\text{л}$ , уся популяція тромбоцитів була представлена макроформами із середнім обсягом тромбоцитів 14,9 фл. Частина гігантських Тр мала розмір еритроцитів, а значна частина тромбоцитів перевищувала розміри еритроцитів (рис. 1 а-г).

За даними низки публікацій, після мікроскопічного перегляду мазків периферичної





**Рис. 1 а–г.** Мікроскопічне дослідження мазка периферичної крові. Популяція тромбоцитів представлена макроформами розміру еритроцитів, значна частина тромбоцитів перевищує розміри еритроцитів

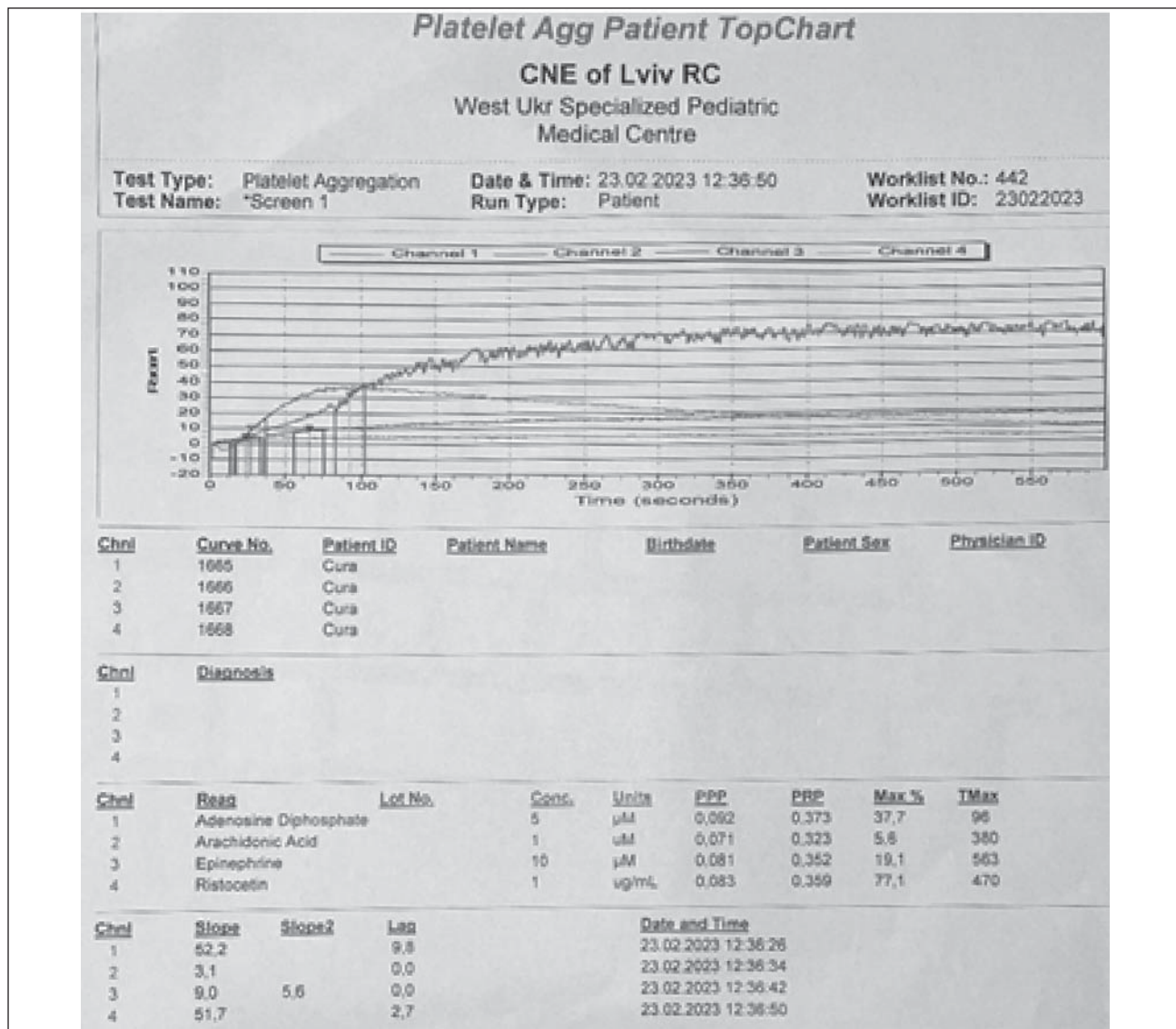
крові, пофарбованих за Романівським–Гімзе, у 15–84% пацієнтів у нейтрофілах виявляються специфічні цитоплазматичні вclusions (білкові агрегати аномального білка НММ-ІІА) різної форми (круглі, овальні, веретеноподібні) і розмірів, схожі на тільця Деле [1,2,24]. Проте не завжди цитолог може їх виявити через дрібні розміри. Наявність типових білкових агрегатів аномального білка НММ-ІІА у цитоплазмі нейтрофілів є патогномонічною ознакою для підтвердження діагнозу. Переглядаючи мазки периферичної крові, нам не вдалося верифікувати такі специфічні вclusions в цитоплазмі нейтрофілів.

Учені стверджують, що дослідження агрегації тромбоцитів, їхньої функціональної активності за допомогою проточної цитометрії та пункція кісткового мозку при *MYH9*-RD не мають діагностичного значення, але можуть бути корисними для диференційної діагностики в деяких клінічних випадках. Зазвичай у кістковому мозку немає змін у мегакаріоцитарному паростку, кількість мегакаріоцитів із нормальною морфологією нормальна або незначно збільшена [32]. Нами проведено дослідження на агрегаційну здатність Тр і виявлено

добру агрегацію тромбоцитів із ристоцитином та знижену агрегацію з епінефрином, арахідоною кислотою та аденозином (рис. 2).

Аспіраційна біопсія кісткового мозку не проводилася. В. Utsch та співавт. (2006) повідомили про новонароджену дівчинку з діагнозом синдрому Епштейна, яка мала гетерозиготну мутацію в гені *MYH9*. Клінічно в неї не виявили глухоти або нефриту, хоча автори припустили, що згодом такі зміни виникнуть, але лабораторно виявлялися макротромбоцитопенія та порушення агрегаційної функції Тр з аденозиндифосфатом і адреналіном. У дитини виявлено множинні стигми: діастаз симфізу, епіспадичну відкриту уретральну борозну, роздвоєння клітора і малих статевих губ, відкриту пластинку сечового міхура та подвоєння піхви [32].

Діагноз *MYH9*-RD підозрюють на підставі гематологічних ознак і можливого зв'язку з екстрагематологічними проявами. Клінічні прояви хвороби досить гетерогенні. Тяжкість перебігу геморагічного синдрому найчастіше корелює з числом Тр. Кровотечі, що загрожують життю, розвиваються нечасто, описані лише поодинокі випадки спонтанних внутрішньочерепних крововиливів [1]. Прояви геморагічного



**Рис. 2.** Дослідження агрегації тромбоцитів. Виявлено знижену агрегацію з аденозиндифосфатом, арахідоною кислотою та епінефрином, водночас нормальну – з ристоцетином

синдрому спостерігаються від легкого утворення синців, кровотеч після хірургічних маніпуляцій, травм, застосування препаратів, що порушують агрегацію тромбоцитів, до спонтанних кровотеч [16,21].

D.J. Rabbolini та співавт. (2018) відзначають часте встановлення помилкового діагнозу цього захворювання як імунної тромбоцитопенії з подальшим неправильним лікуванням. Особливості, що призводять до неправильного діагнозу, включають відсутність сімейного анамнезу через появу мутацій *de novo* у 20–35% випадків; симптоми кровотечі, які часто є легкими і не завжди повідомляються в дитинстві; нездатність автоматизованих лічильників достовірно оцінити кількість Тр та їхній розмір (MPV) через наявність гігантських тромбоцитів; патогномічні включення нейтрофілів, які не завжди

добре видно на мазках крові, забарвлених за Романовським–Гімзе [23].

У хворих на *MYH9-RD* упродовж життя рееструються один або кілька додаткових екстрагематологічних проявів захворювання, у тому числі нейросенсорна втрата слуху, нефропатія, пресенільна катаракта і/або гіпертрансфераземія [20,21]. У половини пацієнтів із *MYH9-RD* спостерігається підвищення печінкових ферментів у сироватці крові без ознак печінкової недостатності [19]. Як рання ознака ураження нирок у хворих фіксується в загальному аналізі сечі протеїнурія та мікрогематурія [6,7]. В описаному нами випадку показники печінкових ферментів, загальний аналіз сечі на час обстеження хворого були в межах вікової норми. За результатами аудіометрії характерне зниження слуху може виявлятися вже в перші

10 років життя пацієнта та швидко прогресувати з роками [1,22,34]. Нейросенсорна глухота виникає в дорослому віці у 80–85% хворих. У близько 50% середній вік початку захворювання становить 31 рік. Початок втрати слуху розподіляється рівномірно з першого по шосте десятиліття. Серед осіб, у яких розвивається втрата слуху, 36% відчують це до 20 років, 33% — у віці від 20 до 40 років, 31% — після 40 років життя. Ниркове ураження спостерігається в третини пацієнтів. У 25% середній вік ураження нирок при *МУН9*-RD становить 27 років. У більшості з цих осіб серйозне ураження нирок розвивається в перші 20 років життя та в 70% випадків прогресує до термінальної стадії ниркової недостатності протягом кількох років. Перші прояви нефропатії — протеїнурія та мікрогематурія, проте гематурія може бути як прояв тромбоцитопенії [1,6,7,20,22,28]. У деяких випадках ураження нирок може виникнути пізніше і/або повільніше прогресувати. Катаракта зазвичай розвивається у 16–20% пацієнтів, середній вік на момент реєстрації — 37 років, однак є повідомлення і про вроджену катаракту. Найчастіше виявляється білатеральне ураження, яке згодом прогресує [20].

Для уточнення молекулярного походження захворювання проводиться молекулярно-генетичне обстеження [10,20,25,27].

Клінічне лікування пацієнтів із *МУН9*-RD з помірною і тяжкою тромбоцитопенією є складним через рідкісність захворювання і відсутність загальноприйнятих терапевтичних рекомендацій. Це особливо важливо в разі спонтанних епізодів кровотечі і/або необхідності хірургічного втручання. Основою терапії пацієнтів із *МУН9*-RD є мультидисциплінарне лікування гематологами, нефрологами, отоларингологами та офтальмологами. Пацієнтам із *МУН9*-RD, як іншим хворим на СТ, слід уникати травмонебезпечних ситуацій, застосування препаратів, що порушують агрегацію тромбоцитів і коагуляцію. Лікарям необхідно уважно вивчати інструкції щодо застосування медикаментів перед призначенням. Необхідна також попередня підготовка інвазивних маніпуляцій. При тяжкій тромбоцитопенії може знадобитися лікування, спрямоване на зупинку кровотеч. У разі розвитку серйозних профузних кровотеч перед великими оперативними втручаннями важливо проводити замісні трансфузії тромбоконцентрату. З метою запобігання алоїмунізації доцільно проводити трансфузії HLA-сумісних

Тр. У разі помірної кровотечі буває ефективною місцева терапія: тампонування при носовій кровотечі, ушивання травматичних або хірургічних ран, застосування компресійних пов'язок. У деяких випадках при кровотечах зі слизових оболонок або шлунково-кишкових кровотечах застосовують системні антифібринолітичні препарати — транексамову або амінокапронову кислоти, при менорагії можлива специфічна гормонотерапія [23,37]. Десмопресин слід з обережністю призначати при гіпертонії, бронхіальній астмі, тиреотоксикозі та нефриті та не призначати дітям віком до 2 років, оскільки препарат викликає затримку рідини в організмі. У фахових публікаціях є повідомлення про клінічний досвід застосування в пацієнтів із *МУН9*-RD з клінічними проявами тяжкої тромбоцитопенії препаратів із групи міметиків ендогенного тромбоектину (ЕТПО), що стимулюють продукцію Тр з мегакаріоцитів у кістковому мозку. Роміпlostім (Енплейт®, Амджен, Нідерланди), парентеральна форма міметиків ЕТПО, успішно застосовується з метою підвищення рівня Тр перед плановим оперативним втручанням у дорослих; ельтромбопаг (Револад®, Новартіс, Швейцарія), пероральна форма ЕТПО, показав свою ефективність за профілактичного його призначення перед оперативним лікуванням у дорослих і дітей із *МУН9*-RD [5,13].

У низці випадків пацієнтам із *МУН9*-RD може знадобитися також терапія негематологічних проявів. За необхідності проводять хірургічне видалення катаракти. При нейросенсорній втраті слуху хворим проводять слухопротезування. Сучасну методику відновлення слуху з кохлеарною імплантацією успішно застосовують у лікуванні пацієнтів із *МУН9*-RD [16,20]. З метою профілактики прогресування ниркової недостатності на ранніх стадіях хвороби призначають інгібітори ангіотензин-перетворюючого ферменту [1,2]. При прогресуючій нирковій недостатності може знадобитися замісна ниркова терапія та трансплантація нирок [8,15].

### Висновки

Тромбоцитопенія може бути ізольованим захворюванням, ускладненням лікування або входити до симптомокомплексу різних захворювань. Для лікаря дуже важливо визначити причини тромбоцитопенії, аби почати можливу терапію для усунення або профілактики геморагічних ускладнень. Спадкова макротромбоцитопенія, спричинена гетерозиготною мута-



цією в гені *MYH9*, є рідкісним захворюванням. Запідозрити його можна за низкою клінічних і лабораторних ознак: за хронічного перебігу тромбоцитопенії, що не відповідає на специфічну терапію для імунної тромбоцитопенії, та в разі виявлення великих і/або гігантських форм тромбоцитів у мазку периферичної крові. За результатами отримання чітких даних сімейного анамнезу наявність у пацієнта або членів його сім'ї негематологічних симптомів, таких як нейросенсорна втрата слуху, несенільна катаракта і наявність хронічного захворювання нірок, має важливе діагностичне значення. Своєчасна діагностика цього рідкісного

захворювання є дуже важливою для вибору адекватної тактики ведення пацієнтів. Остаточна верифікація діагнозу можлива за допомогою молекулярно-генетичного аналізу. Секвенування геному є потужним діагностичним методом для виявлення певних генетичних дефектів. Тема публікації є актуальною для повсякденної практики сімейних лікарів, педіатрів, лікарів різних спеціальностей, оскільки правильне трактування показників гемограми пацієнтів із тромбоцитопенією є дуже важливим.

*Автори заявляють про відсутність конфлікту інтересів.*

## REFERENCES/ЛІТЕРАТУРА

- Althaus K, Greinacher A. (2009). MYH9-related platelet disorders. *Semin Thromb Hemost.* 35(2): 189–203. doi: 10.1055/s-0029-1220327.
- Balduini CL, Pecci A, Savoia A. (2011). Recent advances in the understanding and management of MYH9-related inherited thrombocytopenias. *Br J Haematol.* 154(2): 161–174. doi: 10.1111/j.1365-2141.2011.08716.x.
- Bolton-Maggs PH, Chalmers EA, Collins PW, Harrison P, Kitchen S, Liesner RJ, Minford A, Mumford AD, Parapia LA, Perry DJ, Watson SP, Wilde JT, Williams MD; UKHCDO. (2006). A review of inherited platelet disorders with guidelines for their management on behalf of the UKHCDO. *Br J Haematol.* 135(5): 603–633. doi: 10.1111/j.1365-2141.2006.06343.x.
- Cines DB, Bussel JB, McMillan RB, Zehnder JL. (2004). Congenital and acquired thrombocytopenia. *Hematology Am Soc Hematol Educ Program:* 390–406. doi: 10.1182/asheducation-2004.1.390.
- Favier R, Feriel J, Favier M, Denoyelle F, Martignetti JA. (2013). First successful use of eltrombopag before surgery in a child with MYH9-related thrombocytopenia. *Pediatrics.* 132(3): e793–795. doi: 10.1542/peds.2012-3807.
- Furlano M, Arlandis R, Venegas MDP, Novelli S, Crespi J, Bullich G, Ayasreh N, Remacha Á, Ruiz P, Lorente L, Ballarín J, Matamala A, Ars E, Torra R. (2019). MYH9 Associated nephropathy. *Nefrologia (Engl Ed).* 39(2): 133–140. English, Spanish. doi: 10.1016/j.nefro.2018.08.008.
- Han KH, Lee H, Kang HG, Moon KC, Lee JH, Park YS, Ha IS, Ahn HS, Choi Y, Cheong HI. (2011). Renal manifestations of patients with MYH9-related disorders. *Pediatr Nephrol.* 26(4): 549–555. doi: 10.1007/s00467-010-1735-3.
- Hashimoto J, Hamasaki Y, Yanagisawa T, Sekine T, Aikawa A, Shishido S. (2015). Successful kidney transplantation in Epstein syndrome with antiplatelet antibodies and donor-specific antibodies: a case report. *Transplant Proc.* 47(8): 2541–2543.
- Kelley MJ, Jawien W, Ortel TL, Korczak JF. (2000). Mutation of MYH9, encoding non-muscle myosin heavy chain A, in May-Hegglin anomaly. *Nat Genet.* 26(1): 106–108. doi: 10.1038/79069.
- Kunishima S, Kojima T, Matsushita T, Tanaka T, Tsurusawa M, Furukawa Y, Nakamura Y, Okamura T, Amemiya N, Nakayama T, Kamiya T, Saito H. (2001). Mutations in the NMMHC-A gene cause autosomal dominant macrothrombocytopenia with leukocyte inclusions (May-Hegglin anomaly/Sebastian syndrome). *Blood.* 97(4): 1147–1149. doi: 10.1182/blood.v97.4.1147.
- Kunishima S, Saito H. (2010). Advances in the understanding of MYH9 disorders. *Curr Opin Hematol.* 17(5): 405–410. doi: 10.1097/MOH.0b013e32833c069c.
- Lassandro G, Carriero F, Noviello D, Palladino V, Del Vecchio GC, Faienza MF, Giordano P. (2022). Successful Eltrombopag Therapy in a Child with MYH9-Related Inherited Thrombocytopenia. *Children (Basel).* 9(12): 1839. doi: 10.3390/children9121839.
- Léon C, Evert K, Dombrowski F, Pertuy F, Eckly A, Laeuffer P, Gachet C, Greinacher A. (2012). Romiplostim administration shows reduced megakaryocyte response-capacity and increased myelofibrosis in a mouse model of MYH9-RD. *Blood.* 119(14): 3333–3341. doi: 10.1182/blood-2011-08-373811.
- Louzil J, Stikarova J, Provaznikova D, Hrachovinova I, Fenclova T, Musil J, Radek M, Kaufmanova J, Geierova V, Ceznerova E, Salaj P, Kotlin R. (2022). Diagnosing Czech Patients with Inherited Platelet Disorders. *Int J Mol Sci.* 23(22): 14386. doi: 10.3390/ijms232214386.
- Min SY, Ahn HJ, Park WS, Kim JW. (2014). Successful renal transplantation in MYH9-related disorder with severe macrothrombocytopenia: first report in Korea. *Transplant Proc.* 46(2): 654–656. doi: 10.1016/j.transproceed.2013.11.144.
- Nabekura T, Nagano Y, Matsuda K, Tono T. (2015). A case of cochlear implantation in a patient with Epstein syndrome. *Auris Nasus Larynx.* 42(2): 160–162. doi: 10.1016/j.anl.2014.09.004.
- Nurden AT, Nurden P. (2015). Inherited disorders of platelet function: selected updates. *J Thromb Haemost.* 13 Suppl 1: S2–9. doi: 10.1111/jth.12898.
- Palandri F, Zoli M, Polverelli N, Noris P, Sollazzo D, Catani L, Vianelli N, Palandri G. (2015). MYH9-related thrombocytopenia and intracranial bleedings: a complex clinical/surgical management and review of the literature. *Br J Haematol.* 170(5): 729–731. doi: 10.1111/bjh.13324.
- Pecci A, Biino G, Fierro T, Bozzi V, Mezzasoma A, Noris P, Ramenghi U, Loffredo G, Fabris F, Momi S, Magrini U, Pirastu M, Savoia A, Balduini C, Gresele P; Italian Registry for MYH9-related diseases. (2012). Alteration of liver enzymes is a feature of the MYH9-related disease syndrome. *PLoS One.* 7(4): e35986. doi: 10.1371/journal.pone.0035986.



20. Pecci A, Klersy C, Gresele P, Lee KJ, De Rocco D, Bozzi V, Russo G, Heller PG, Loffredo G, Ballmaier M, Fabris F, Beggiato E, Kahr WH, Pujol-Moix N, Platokouki H, Van Geet C, Noris P, Yerram P, Hermans C, Gerber B, Economou M, De Groot M, Zieger B, De Candia E, Fraticelli V, Kersseboom R, Piccoli GB, Zimmermann S, Fierro T, Glembotsky AC, Vianello F, Zaninetti C, Nicchia E, Güthner C, Baronci C, Seri M, Knight PJ, Balduini CL, Savoia A. (2014). MYH9-related disease: a novel prognostic model to predict the clinical evolution of the disease based on genotype-phenotype correlations. *Hum Mutat.* 35(2): 236–247. doi: 10.1002/humu.22476.
21. Pecci A, Ma X, Savoia A, Adelstein RS. (2018). MYH9: Structure, functions and role of non-muscle myosin IIA in human disease. *Gene.* 664: 152–167. doi: 10.1016/j.gene.2018.04.048.
22. Piccoli GB, Vigotti FN, Balduini CL, Pecci A. (2012). The case proteinuria and low platelet count. *Kidney Int.* 81(9): 927–928. doi: 10.1038/ki.2012.10.
23. Rabbolini DJ, Chun Y, Latimer M, Kunishima S, Fixter K, Valecha B, Tan P, Chew LP, Kile BT, Burt R, Radhakrishnan K, Bird R, Ockelford P, Gabrielli S, Chen Q, Stevenson WS, Ward CM, Morel-Koop M-C. (2018). Diagnosis and treatment of MYH9-RD in an Australasian cohort with thrombocytopenia. *Platelets.* 29: 793–800. [PubMed: 29090586, related citations]
24. Sadaf A, Ware RE. (2021, Sep 16). Microscope diagnosis of MYH9-related thrombocytopenia. *Blood.* 138(11): 1000. doi: 10.1182/blood.2021012044.
25. Saposnik B, Binard S, Fenneteau O, Nurden A, Nurden P, Hurtaud-Roux MF, Schlegel N; French MYH9 network. (2014). Mutation spectrum and genotype-phenotype correlations in a large French cohort of MYH9-Related Disorders. *Mol Genet Genomic Med.* 2(4): 297–312. doi: 10.1002/mgg3.68.
26. Savoia A, De RD, Pecci A. (2017). MYH9 gene mutations associated with bleeding. *Platelets.* 28: 312–315.
27. Savoia A, Pecci A. (2008). MYH9-Related Disease. [updated 2021 Feb 18]. In: Adam MP, Mirzaa GM, Pagon RA, Wallace SE, Bean LJH, Gripp KW, Amemiya A, editors. *GeneReviews®* [Internet]. Seattle (WA): University of Washington, Seattle; 1993–2023.
28. Sekine T, Konno M, Sasaki S, Moritani S, Miura T, Wong WS, Nishio H, Nishiguchi T, Ohuchi MY, Tsuchiya S, Matsuyama T, Kanegane H, Ida K, Miura K, Harita Y, Hattori M, Horita S, Igarashi T, Saito H, Kunishima S. (2010). Patients with Epstein-Fechtner syndromes owing to MYH9 R702 mutations develop progressive proteinuric renal disease. *Kidney Int.* 78(2): 207–214. doi: 10.1038/ki.2010.21.
29. Seri M, Cusano R, Gangarossa S, Caridi G, Bordo D, Lo Nigro C, Ghiggeri GM, Ravazzolo R, Savino M, Del Vecchio M, d'Apolito M, Iolascon A, Zelante LL, Savoia A, Balduini CL, Noris P, Magrini U, Belletti S, Heath KE, Babcock M, Glucksman MJ, Aliprandis E, Bizzaro N, Desnick RJ, Martignetti JA. (2000). Mutations in MYH9 result in the May-Hegglin anomaly, and Fechtner and Sebastian syndromes. The May-Hegglin/Fechtner Syndrome Consortium. *Nat Genet.* 26(1): 103–105. doi: 10.1038/79063.
30. Seri M, Pecci A, Di Bari F, Cusano R, Savino M, Panza E, Nigro A, Noris P, Gangarossa S, Rocca B, Gresele P, Bizzaro N, Malatesta P, Koivisto PA, Longo I, Musso R, Pecoraro C, Iolascon A, Magrini U, Rodriguez Soriano J, Renieri A, Ghiggeri GM, Ravazzolo R, Balduini CL, Savoia A. (2003). MYH9-related disease: May-Hegglin anomaly, Sebastian syndrome, Fechtner syndrome, and Epstein syndrome are not distinct entities but represent a variable expression of a single illness. *Medicine (Baltimore).* 82(3): 203–215. doi: 10.1097/01.md.0000076006.64510.5c.
31. Sirachainan N, Komwilaisak P, Kitamura K, Hongeng S, Sekine T, Kunishima S. (2015). The first two cases of MYH9 disorders in Thailand: an international collaborative study. *Ann Hematol.* 94(4): 707–709. doi: 10.1007/s00277-014-2234-6.
32. Utsch B, DiFeo A, Kujat A, Karle S, Schuster V, Lenk H, Jacobs U, Müller M, Dötsch J, Rascher W, Reutter H, Martignetti JA, Ludwig M, Tröbs RB. (2006). Bladder exstrophy and Epstein type congenital macrothrombocytopenia: evidence for a common cause? *Am J Med Genet A.* 140(20): 2251–2253. doi: 10.1002/ajmg.a.31454.
33. Vassallo D, Erekosima I, Kanigicherla D, O'Riordan E, Uthappa P, Chrysochou C. (2013). Myosin heavy chain-9-related disorders (MYH9-RD): a case report. *Clin Kidney J.* 6(5): 516–518. doi: 10.1093/ckj/sft094.
34. Wasano K, Matsunaga T, Ogawa K, Kunishima S. (2016). Late onset and high-frequency dominant hearing loss in a family with MYH9 disorder. *Eur Arch Otorhinolaryngol.* 273(11): 3547–3552. doi: 10.1007/s00405-016-3954-0.
35. Yamanouchi J, Hato T, Kunishima S, Niiya T, Nakamura H, Yasukawa M. (2015). A novel MYH9 mutation in a patient with MYH9 disorders and platelet size-specific effect of romiplostim on macrothrombocytopenia. *Ann Hematol.* 94(9): 1599–1600. doi: 10.1007/s00277-015-2416-x.
36. Yokoi S, Kunishima S, Takahashi Y, Morishita M, Kojima S. (2016). A Japanese pedigree with a p.A95V mutation in the MYH9 gene demonstrates inherited macrothrombocytopenia without Alport manifestations. *Ann Hematol.* 95(5): 831–833. doi: 10.1007/s00277-016-2613-2.
37. Zhou H, Xu PP, Li MJ, Liu L, Ding BJ, Liu JP, Zhao HF, Zhou KS, Song YP. (2020). [MYH9 related disease with thrombocytopenia: a case report and literature review]. *Zhonghua Xue Ye Xue Za Zhi.* 41(4): 334–335. Chinese. doi: 10.3760/cma.j.issn.0253-2727.2020.04.015.

**Відомості про авторів:**

**Дорош Ольга Ігорівна** — к.мед.н., лікар-гематолог дитячий відділення гематології та інтенсивної хіміотерапії КНП Львівської обласної ради «Західноукраїнський спеціалізований дитячий медичний центр». Адреса: м. Львів, вул. Дністерська, 27. Асистент каф. педіатрії і неонатології ФЛДО ЛНМУ ім. Д. Галицького. Адреса: м. Львів, вул. Пекарська, 69. Scopus Author ID: 23027201900 58125146100. Web of Science Researcher ID AAT-5967-2020. <https://orcid.org/0000-0002-5919-9371>.

**Душар Марія Іванівна** — лікар генетик лабораторного центру «Леоген». Адреса: м. Львів, вул. Зигзаг, 5. <https://orcid.org/0000-0001-5454-8184>.

**Сапужак Марина В'ячеславівна** — біохімік клініко-діагностичної лабораторії КНП Львівської обласної ради «Західноукраїнський спеціалізований дитячий медичний центр». Адреса: м. Львів, вул. Дністерська, 27. <https://orcid.org/0000-0002-4044-1033>.

**Пасічнюк Ірина Петрівна** — к.мед.н., асистент каф. педіатрії № 1 ЛНМУ ім. Д. Галицького. Адреса: м. Львів, вул. Пекарська, 69. <https://orcid.org/0000-0002-5386-4334>.

**Середич Ліля Петрівна** — лікар цитолог клініко-діагностичної лабораторії КНП Львівської обласної ради «Західноукраїнський спеціалізований дитячий медичний центр». Адреса: м. Львів, вул. Дністерська, 27. <https://orcid.org/0000-0002-2586-2518>.

**Мих Алла Миколаївна** — лікар-цитолог, зав. клініко-діагностичної лабораторії КНП Львівської обласної ради «Західноукраїнський спеціалізований дитячий медичний центр». Адреса: м. Львів, вул. Дністерська, 27. <https://orcid.org/0000-0002-2720-8480>.

Стаття надійшла до редакції 25.08.2023 р., прийнята до друку 18.11.2023 р.