



DOI: <https://doi.org/10.46879/ukroj.1.2021.78-88>
УДК: 618.14-006-073.432.19

Можливості застосування соноеластографії при лейоміомі й аденоміозі

Шармазанова О. П., ORCID: 0000-0003-1578-6715, e-mail: olena.sharm@gmail.com

Сафонова І. М., ORCID: 0000-0002-6278-1784, e-mail: inessa7799@gmail.com

Мітякова Ю. С., ORCID: 0000-0003-4982-5882, e-mail: diagnost-uzi@ukr.net

Харківська медична академія післядипломної освіти Міністерства охорони здоров'я України, Харків, Україна

Applicability of sonoelastography in leiomyoma and adenomyosis

Sharmazanova O. P., ORCID: 0000-0003-1578-6715, e-mail: olena.sharm@gmail.com

Safonova I. N., ORCID: 0000-0002-6278-1784, e-mail: inessa7799@gmail.com.

Mityakova Y. S., ORCID: 0000-0003-4982-5882, e-mail: diagnost-uzi@ukr.net

Kharkiv Medical Academy of Postgraduate Education of the Ministry of Health of Ukraine, Kharkiv, Ukraine

Ключові слова:

аденоміоз, лейоміома, компресійна соноеластографія.

Для цитування:

Шармазанова О. П., Сафонова І. М., Мітякова Ю. С. Можливості застосування соноеластографії при лейоміомі й аденоміозі. *Український радіологічний та онкологічний журнал*. 2021. Т. XXIX. № 1. С. 78–88. DOI: <https://doi.org/10.46879/ukroj.1.2021.78-88>

Для кореспонденції:

Мітякова Юлія Сергіївна
Харківська медична академія післядипломної освіти Міністерства охорони здоров'я України, кафедра променевої діагностики;
вул. Амосова, буд. 58, м. Харків, Україна, 61176;
e-mail: diagnost-uzi@ukr.net

© Шармазанова О. П., Сафонова І. М., Мітякова Ю. С., 2021

РЕЗЮМЕ

Актуальність. Лейоміома матки й ендометріоз є поширеними гінекологічними захворюваннями жінок репродуктивного віку. Це створює потребу розроблення оптимального протоколу обстеження хворих для реалізації індивідуального підходу в лікуванні. Діагностика змішаних форм патологічних станів міометрія викликає певні труднощі. Методика еластографії дає змогу оцінити щільність міометрія, що може мати значення для диференціації діагнозу лейоміоми й аденоміозу при змішаних формах.

Мета роботи – виявити можливості трансвагінального ультразвукового дослідження із застосуванням компресійної соноеластографії з визначенням коефіцієнта деформації в диференційній діагностиці різних патологічних станів міометрія.

Матеріали та методи. Проведено аналіз еластографічних даних матки 155 жінок, отриманих із застосуванням компресійної соноеластографії апаратом HITACHI AVIUS. Хворих розподілили на 4 групи: порівняння, жінки з лейоміомою матки, з аденоміозом матки, з поєднаними лейоміомою й аденоміозом. Результати трансабдомінального / трансвагінального УЗД підтверджувалися патогістологічним дослідженням. За стандартною бальною шкалою жорсткості визначали коефіцієнт деформації.

Результати та їх обговорення. За соноеластограмами визначені еластографічні характеристики — коефіцієнти деформації, характерні для лейоміоми й аденоміозу. Максимальні значення коефіцієнта деформації отримані при лейоміомі (у межах від 2,0 до 6,0 од. виміру). При наявності дифузного або вогнищевого аденоміозу коефіцієнт деформації був у межах від 0,5 до 1,5 од. вимірювання, що свідчить про високу еластичність міометрія проти незміненого міометрія. У I групі (порівняння) коефіцієнт деформації коливався в межах від 1,0 до 1,7 од. вимірювання. Відзначається висока еластичність міометрія при аденоміозі проти незміненого міометрія; низька еластичність або висока щільність міометрія при лейоміомі.

Висновки. При проведенні УЗД із застосуванням компресійної соноеластографії у пацієнок із лейоміомою й аденоміозом і незмінним міометрієм отримані коефіцієнти деформації, які дають змогу визначити ступінь еластичності міометрія та його зміни при відповідній патології. Еластографія дає змогу ідентифікувати чіткі відмітні ознаки лейоміоми й аденоміозу. Збіг між діагностикою аденоміозу на основі еластографії та гістології є істотним, але не оптимальним. Незмінений міометрій має певну еластичність, яку можна прирівняти до числового значення, а саме коефіцієнта деформації, і цей показник змінюється в разі наявності лейоміоми або аденоміозу, що створює можливість диференціювати ці патологічні стани міометрія.

Keywords:

adenomyosis, leiomyoma, compression sonoelastography.

For citation:

Sharmazanova OP, Safonova IN, Mityakova YS. Applicability of sonoelastography in leiomyoma and adenomyosis. *Ukrainian journal of radiology and oncology*. 2021;29(1):78–88. DOI: <https://doi.org/10.46879/ukroj.1.2021.78-88>

For correspondence:

Mitiakova Yuliia Serhiivna
Kharkiv Medical Academy of Postgraduate Education of the Ministry of Health of Ukraine, Department of Radiation Diagnostics;
58, Amosova Str., Kharkiv, Ukraine, 61176;
e-mail: diagnost-uzi@ukr.net

© Sharmazanova O. P., Safonova I. N., Mityakova Y. S., 2021

ABSTRACT

Background. Uterine leiomyoma and endometriosis are common gynecological diseases of women in childbearing potential. This fact necessitates developing an optimal protocol for examination of patients in order to implement an individual approach to treatment. Diagnosis of mixed forms of pathological myometrium conditions causes some difficulties. Elastography technique makes it possible to assess the density of the myometrium, which may be essential for differentiating the diagnosis of leiomyoma and adenomyosis in mixed forms.

Purpose – to ascertain the potential of transvaginal ultrasound along with compression sonoelastography to determine the deformation coefficient in differential diagnosis of various pathological myometrium conditions.

Materials and methods. The paper presents the analysis of elastographic findings of the uterus in 155 women obtained via compression sonoelastography performed by means of HITACHI AVIUS device. Patients were divided into 4 groups: control, women with uterine leiomyoma, uterine adenomyosis, with combined leiomyoma and adenomyosis. The transabdominal/transvaginal ultrasound findings were confirmed by histopathological examination. The standard point scale was used to determine the deformation coefficient.

Results. Elastographic characteristics were assessed in accordance with sonoelastography findings, i. e. deformation coefficients common in leiomyoma and adenomyosis. The maximum values of the deformation coefficient were obtained in leiomyoma (in an amount of 2 to 6.0 units). In case of diffuse or focal adenomyosis, the deformation coefficient was in an amount of 0.5 to 1.5 units indicating high myometrial elasticity vs the unchanged myometrium. For its part, in Group I (control), the deformation coefficient ranged from 1 to 1.7 units. High myometrial elasticity in adenomyosis vs the unchanged myometrium as well low elasticity or high density of the myometrium in leiomyoma were observed.

Conclusions. The deformation coefficients in patients with leiomyoma and adenomyosis and unchanged myometrium were obtained via ultrasound with compression sonoelastography and they made it possible to determine the degree of elasticity of the myometrium and its changes in the relevant pathology. Elastography is capable of identifying clear distinctive features of leiomyoma and adenomyosis. The coincidence of the diagnosis of adenomyosis based on elastography and histology is significant, but not optimal. The unchanged myometrium has a certain elasticity, which can be equated to a numerical value, i. e. the deformation coefficient, and this param changes in case of leiomyoma or adenomyosis, which makes it possible to differentiate these pathological conditions of the myometrium.

Рукопис надійшов
Manuscript was received
28.10.2020

Отримано після рецензування
Received after review
01.12.2020

Прийнято до друку
Accepted for printing
12.01.2021

Зв'язок роботи з науковими програмами, планами та темами

Робота виконана у межах планової науково-дослідної роботи Харківської медичної академії післядипломної освіти «Можливості використання соноеластографії при дифузній патології міометрія» (номер державної реєстрації: 0119U002240, прикладна, термін виконання: 2019–2023 рр., керівник – професор кафедри променевої діагностики Сафонова І. М.).

ВСТУП

Найпоширенішою доброякісною пухлиною репродуктивної системи жінки, яка трапляється у 20–50 % випадків і має тенденцію до омолодження, є лейоміома матки [1]. Негативний вплив лейоміоми матки на репродуктивну систему жінки може призвести до безпліддя та невиношування вагітності, а також ускладнень під час пологів і в післяпологовому періоді. Зазначена проблема з кожним днем стає все більш актуальною як через пізнє планування вагітності, так і внаслідок омолодження контингенту пацієнток [2]. Досить велика частота цієї патології робить нагальним розроблення оптимального протоколу обстеження хворих для реалізації індивідуального підходу в лікуванні.

Ендометріоз є поширеним гінекологічним захворюванням, яке вражає від 10 до 15 % жінок репродуктивного віку та впливає на якість життя й пов'язане із різними ступенями безпліддя. У структурі гінекологічної захворюваності ендометріоз займає третє місце після запальних захворювань і міоми матки. Це захворювання діагностується у 21–40 % жінок із безпліддям, у 70–90 % є причиною хронічного тазового болю. За таких умов генітальний ендометріоз становить 92–94 %, екстрагенітальний — 6–8 % [3]. Однак у деяких пацієнток відзначається безсимптомний перебіг ендометріозу, який може виявитися випадково в разі лапароскопії [4]. Відомі певні труднощі під час діагностики ендометріозу, особливо його початкових (малих) форм, які погано виявляються на сучасному етапі [5].

Ще більші труднощі виникають при діагностиці змішаних форм патологічних станів міометрія. Так, лейоміома матки в поєднанні з аденоміозом трапляється практично у 85 % випадків [6]. Однак не тільки з цим пов'язана увага до досліджень поєднаної патології міометрія, а й з особливостями клінічного перебігу, для якого характерні рясні кровотечі, безпліддя, анемія, біль, симптоми тиску на сусідні органи. Усе це значно знижує фізичне здоров'я жінки й погіршує її психоемоційний стан, що також може впливати на репродуктивну функцію. Клінічні симптоми безпосередньо пов'язані з морфологічними особливостями гіперпроліферативних процесів міометрія. Тому морфологічне дослідження має важливе значення в діагностиці лейоміоми матки й аденоміозу, а також у розумінні взаємовпливу цих процесів.

Вибір адекватної тактики лікування хворих залежить від своєчасного встановлення діагнозу і правильного оцінювання поширеності патологічного процесу. Зазвичай лейоміома матки не є клінічною або радіологічною діагностичною проблемою. Загальновизнаним методом установа діагнозу лейоміоми матки

Connection with scientific programs, plans and topics

The paper has been carried out within the scope of the research project of Kharkiv Medical Academy of Postgraduate Education “Applicability of sonoelastography in diffuse pathology of the myometrium” (state registration No: 0119U002240, applied, period for performance: 2019–2023, led by Head of Diagnostic Radiology Department, Professor Safonova I. M.).

INTRODUCTION

The prevailing benign tumor of the female reproductive system occurring in 20–50 % cases and tending to affect the young population is uterine leiomyoma [1]. A negative impact of uterine leiomyoma on the female reproductive system can result in infertility and miscarriage, as well as complications during childbirth and postpartum period. The issue is becoming increasingly relevant due to late pregnancy planning as well as rejuvenation of the patient population [2]. Quite a high frequency of this pathology necessitates developing an optimal protocol for examination of patients in order to implement an individual approach to treatment.

Endometriosis is a common gynecological disorder affecting from 10 % to 15 % of women of childbearing age and influencing the quality of life being associated with varying degrees of infertility. In gynecological morbidity structure, endometriosis ranks third after inflammatory diseases and uterine fibroids. This disease is diagnosed in 21–40 % of women with infertility, in 70–90 % it is the cause of chronic pelvic pain. Under such conditions, genital endometriosis is 92–94 %, extragenital one is 6–8 % [3]. However, some patients have asymptomatic endometriosis, which can be accidentally detected via laparoscopy [4]. There are certain difficulties when diagnosing endometriosis, especially its initial (small) forms, which are poorly detected these days [5].

Diagnosing mixed forms of pathological myometrial conditions is even more challenging. Thus, uterine leiomyoma combined with adenomyosis occurs almost in 85 % of cases [6]. However, this is not only related to studying combined pathology of the myometrium, but also to the features of the clinical course, which is characterized by heavy bleeding, infertility, anemia, pain, symptoms of pressure on neighboring organs. All these factors substantially impair physical health as well as psychoemotional state of a woman affecting the reproductive function. Clinical symptoms are directly related to the morphological features of hyperproliferative processes of the myometrium. Therefore, the morphological examination is an essential in diagnosing uterine leiomyoma and adenomyosis, along with understanding the interaction of these processes.

Therapeutic decision depends on the timely diagnosis and proper assessment of pathological process spread. Usually, uterine leiomyoma is not a clinical or radiological diagnostic problem. A common method of diagnosing uterine leiomyoma is ultrasound examination of the pelvic organs (US). However, there are difficulties concerning prescribing adequate treatment in case of combined forms with adenomyosis, as well as in cases of cystic degeneration of leiomyoma, which can lead to clinical and

є ультразвукове дослідження (УЗД) органів малого таза. Однак труднощі виникають при розв'язанні питання щодо призначення адекватного лікування в разі поєднаних форм з аденоміозом, а також у випадках кістозної дегенерації лейоміоми, що може призвести до клінічних і рентгенологічних діагностичних дилем. Для диференціації лейоміоми з вогнищевим аденоміозом або уточнення структури міоматозного вузла можливим є застосування магнітно-резонансної томографії або спіральної комп'ютерної томографії [7]. Але для диференціальної діагностики ці методи не завжди доступні та вимагають певного часу на проведення дослідження, не кажучи вже про матеріальний компонент питання, що важливо для країн з обмеженими економічними ресурсами.

Методика еластографії — порівняно нова візуалізувальна технологія, яка дає змогу якісно та кількісно оцінити фізичні властивості тканин, зокрема щільність. Методика використовується в сучасній ехографії як додатковий диференційний метод для виявлення патологічних змін у тканинах. Основні переваги ультразвукового дослідження із застосуванням методу соноеластографії полягають у можливості оцінити щільність міометрія, що може мати значення для диференціації діагнозу, тобто у визначенні процесу, який переважає, а саме лейоміоми або аденоміозу при змішаних формах. Це може надати допомогу у визначенні та виборі плану лікування, прискорити процес лікування з прогнозуванням його перебігу або стабілізації процесу.

Мета роботи – виявити можливості трансвагінального ультразвукового дослідження із застосуванням компресійної соноеластографії з визначенням коефіцієнта деформації в диференційній діагностиці різних патологічних станів міометрія.

МАТЕРІАЛИ ТА МЕТОДИ ДОСЛІДЖЕННЯ

В основу цієї роботи покладено аналіз еластографічних даних матки 155 жінок, отриманих внаслідок трансвагінального дослідження із застосуванням компресійної соноеластографії, які проводились на базі діагностичного кабінету УЗД «Діагност» у період із вересня 2017 р. до грудня 2020 р. Середній вік досліджуваних пацієнток склав $44 \pm 3,6$ р. Усім хворим проводили комплексну ультразвукову діагностику з використанням апарата HITACHI AVIUS (Hitachi Medical Corporation) з підтримувальною функцією соноеластографії. Спочатку всім пацієнткам виконували трансвагінальне ультразвукове дослідження (ТВУЗД) з використанням ендокавітального датчика з частотою 8–4 МГц. Послідовно проводили дослідження шийки й тіла матки, яєчників і маткових труб, оцінювали стан тіла матки, її форму, контури, вимірювали розміри матки. Для уточнення природи однієї з форм виявленого патологічного процесу міометрія всім пацієнткам проводили компресійну соноеластографію на тому ж ультразвуковому апараті з використанням ендокавітального датчика з частотою 8–4 МГц.

Надалі результати трансабдомінального / трансвагінального УЗД підтверджувалися патогістологічним дослідженням.

radiological diagnostic dilemmas. Magnetic resonance imaging or spiral computed tomography may be used to differentiate leiomyoma from focal adenomyosis or to specify myoma structure [7]. Still, for differential diagnosis, these methods are not always available and they do take some time to be performed, saying nothing of the cost-related aspect, which is important for countries with limited economic resources.

Elastography technique is a relatively new visualizing technology capable of qualitative and quantitative assessing the physical properties of tissues, especially, density. The technique is used in modern ultrasound as an additional differential method to detect pathological changes in tissues. The main advantages of ultrasound using sonoelastography are the ability to assess the density of the myometrium, which may be essential for differentiating the diagnosis, i. e. in determining the predominant process, namely leiomyoma or adenomyosis, in mixed forms. It can be useful for choice and planning of treatment, enhancing the treatment process with predicting its course and process stabilizing.

Purpose – to ascertain the potential of transvaginal ultrasound along with compression sonoelastography to determine the deformation coefficient in differential diagnosis of various pathological myometrium conditions.

MATERIALS AND METHODS OF RESEARCH

The paper presents the analysis of elastographic findings of the uterus obtained via transvaginal examination of 155 women along with compression sonoelastography performed at the premises of “Diagnost” ultrasound unit from September 2017 to December 2020. The average age of patients involved in the study was 44 ± 3.6 . All patients underwent a comprehensive ultrasound diagnosis by means of HITACHI AVIUS (Hitachi Medical Corporation) with sonoelastography function. Initially, all patients had transvaginal ultrasound made using an endocavitary sensor with 8–4 MHz of frequency. The uterine cervix and body, ovaries and fallopian tubes were sequentially examined along with assessing the position of the uterine body, its shape, boundaries, and measuring the uterus dimensions. To specify the nature of one of the detected forms of the pathological process of the myometrium, all patients underwent compression sonoelastography by means of the same ultrasound device using an endocavitary sensor with 8–4 MHz of frequency.

Transabdominal/transvaginal ultrasound findings were further confirmed by histopathological examination.

Group 1 (control) was represented by 30 women without pathological myometrial changes (Fig. 1). Group 2 involved 68 women with single or multiple uterine

1 групу (порівняння) склали 30 жінок із відсутністю патологічних змін міометрія (рис. 1). До складу 2 групи дослідження увійшли 65 жінок, у яких при ТВУЗД була виявлена одинична або множинна лейоміома матки (рис. 2). У хворих 3 групи (20 жінок) при проведенні ТВУЗД були виявлені ознаки внутрішнього аденоміозу матки (рис. 3). 4 група складалася з 40 жінок, критерієм включення до неї була наявність ознак поєданого ураження міометрія з лейоміомою й аденоміозом, виявлене ТВУЗД із застосуванням соноеластографії (рис. 4).

Еластограми оцінювали за комп'ютеризованою кольірною шкалою, де ступінь деформованості (жорсткості) відповідає певному кольору: м'які тканини —

leiomyoma detected by transvaginal ultrasound (Fig. 2). The patients of Group 3 (30 women) had signs of internal uterine adenomyosis revealed while transvaginal ultrasound (Fig. 3). Group 4 was made up by 40 women, the criterion for inclusion to which was the sign of a combined lesion of the myometrium with leiomyoma and adenomyosis, detected by transvaginal ultrasound applying sonoelastography (Fig. 4).

Elastograms were evaluated by means of a computerized color scale, where the degree of deformation (stiffness) corresponded to a certain color: soft tissues – red and green, stiff ones – blue. In accordance with this, the deformation coefficient was determined according to the standard stiffness scale.

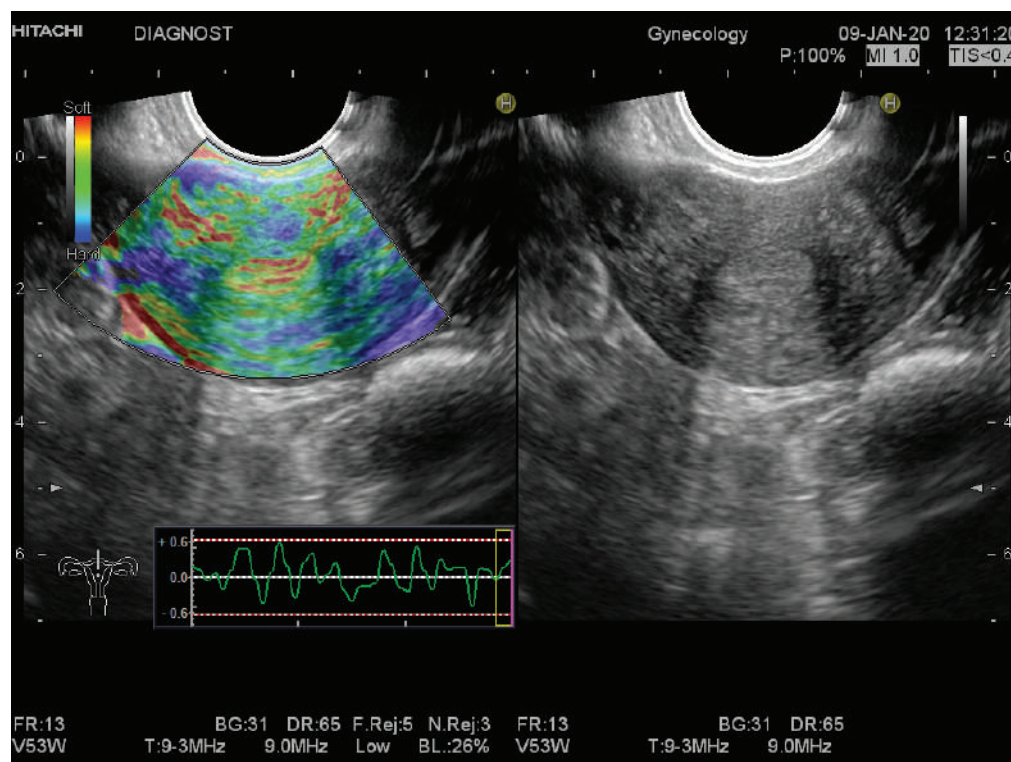


Рис. 1. Застосування компресійної соноеластографії при незміненому міометрії (пацієнтка А., 42 р.)

Fig. 1. Compression sonoelastography in unchanged myometrium (a 42-year-old patient A.)

червоний і зелений колір, жорсткі — синій. У відповідності до цього за стандартною бальною шкалою жорсткості визначали коефіцієнт деформації.

На другому етапі дослідження результати порівнювали з післяопераційним гістологічним матеріалом, отриманим унаслідок хірургічного лікування, виконаного в різному обсязі, залежно від процесу новоутворення.

Кількісні значення коефіцієнта деформації визначалися автоматично на ділянці дослідження: середнє значення (E_{mean}), мінімальне значення (E_{min}), максимальне значення (E_{max}). Для аналізу використовували E_{min} , E_{max} и SD , після чого визначали E_{mean} .

Статистичний аналіз проводили за допомогою статистичного програмного забезпечення MedCalc. Статистичну обробку даних проводили варіаційно-статистичним методом із використанням кореляційного аналізу та критерію Стюдента. Різницю між варіаційними рядами вважали вірогідною при $p < 0,05$.

At stage 2 of the examination, the obtained findings were compared to postsurgery histologic material, received via surgical treatment performed in different amounts, depending on the tumor process.

Quantitative values of the deformation coefficient were counted automatically on the study area: mean value (E_{mean}), minimum value (E_{min}), maximum value (E_{max}). E_{min} , E_{max} and SD were used for analysis followed by E_{mean} assessment.

Statistical analysis was performed using MedCalc statistical software. Statistical data processing was carried out by the variational-statistical technique using correlation analysis and Student's criterion. The difference between the variation series was considered to be probable when $p < 0.05$.

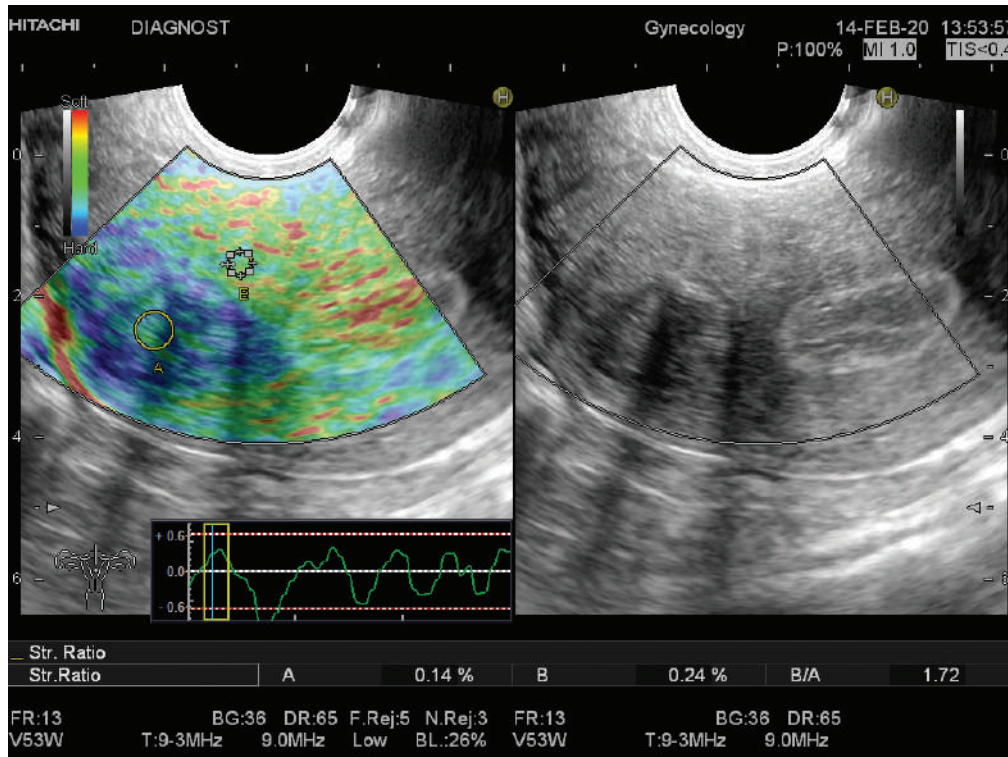


Рис. 2. Лейоміома матки у пацієнки К., 45 р.

Примітки: Справа зображення в В-режимі. Зліва – з використанням компресійної соноеластографії. Позначки А та В представляють досліджувані ділянки, які використовуються для розрахунку коефіцієнта деформації. Позначка В – контрольна зона. Позначка А – лейоміома, це ураження переважно синього кольору. Отриманий показник коефіцієнта деформації – 1,72

Fig. 2. Uterine leiomyoma in a 45-year-old patient K.

Notes: The image on the right in B-mode. The image on the left using compression sonoelastography. Marks A and B represent the areas of interest used to calculate the deformation coefficient. Mark B – control zone. Mark A – leiomyoma, this lesion is mostly blue. The obtained indicator (deformation coefficient) is 1.72

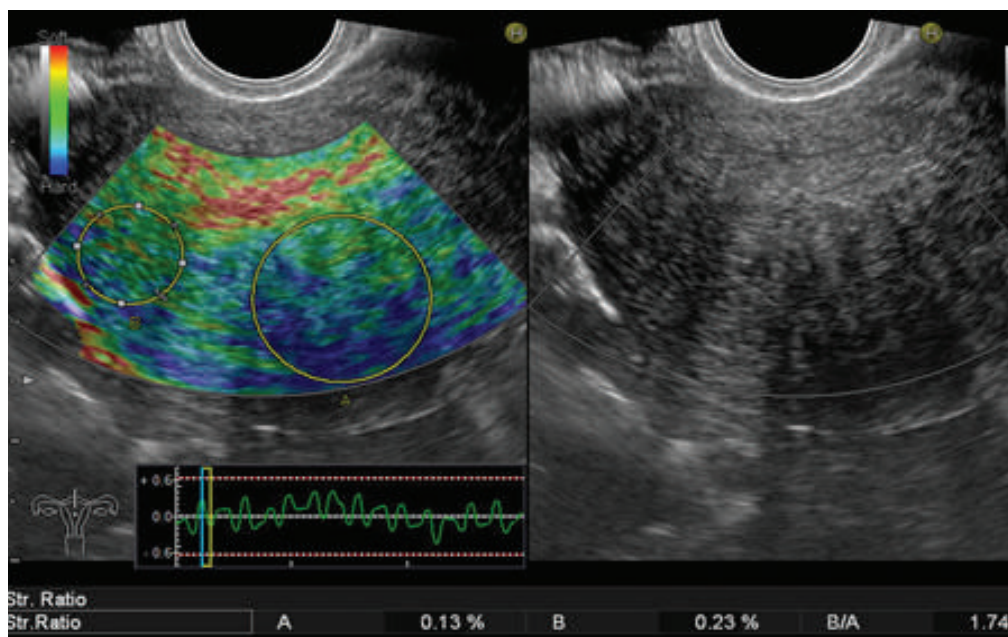


Рис. 3. Компресійна соноеластографічна картина аденоміозу пацієнтки П., 40 р. Ураження переважно задньої стінки з картуванням синього кольору, значення коефіцієнта деформації – 1,74

Fig. 3. Compression sonoelastographic presentation of adenomyosis in a 40-year old patient P. Affecting the posterior wall mainly, with mapping in blue, the deformation coefficient is 1.74

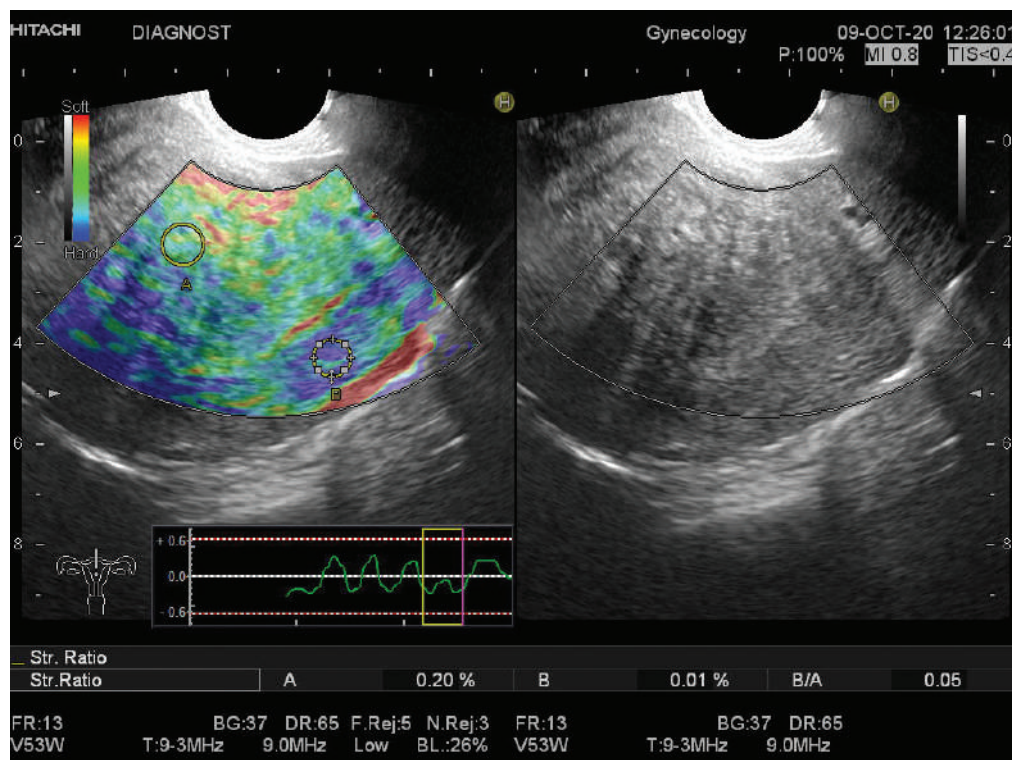


Рис. 4. Компресійна соноеластографія поєднаної форми аденоміозу та лейоміоми пацієнтки Т., 48 р. Картування синьо-зеленим кольором, значення коефіцієнта деформації – 0,05, що свідчить про м'якоеластичну будову міометрія

Fig. 4. Compression sonoelastography of the combined form of adenomyosis and leiomyoma of a 48-year-old patient T. Mapping in blue-green, the deformation coefficient – 0.05 indicating a soft-elastic structure of the myometrium

РЕЗУЛЬТАТИ ТА ЇХ ОБГОВОРЕННЯ

На підставі отриманих при соноеластографії результатів були визначені еластографічні характеристики — коефіцієнти деформації, характерні для лейоміоми й аденоміозу.

У групі порівняння (I) коефіцієнт деформації був отриманий при порівнянні еластичності передньої та задньої стінки матки (при відсутності патологічних видимих змін під час сірошкального дослідження). У разі наявності лейоміоми (II група) коефіцієнт деформації був отриманий у процесі порівняння еластичності фіброматозних вузлів щодо незміненого міометрія. При аденоміозі (III група), коефіцієнт деформації був отриманий при порівнянні аденоміозної вогнищевої ділянки проти незмінного міометрія.

Отримані результати коефіцієнтів деформації надані в таблиці 1.

Максимальні значення коефіцієнта деформації були отримані при лейоміомі (у межах від 2,0 до 6,0 од. виміру). При наявності дифузного або вогнищевго аденоміозу коефіцієнт деформації був у межах від 0,5 до 1,5 од. вимірювання, що свідчить про високу еластичність міометрія проти незміненого міометрія. У I групі (порівняння) коефіцієнт деформації коливався в межах від 1,0 до 1,9 од. вимірювання.

Проаналізувавши наведені дані можна дійти висновку, що міома й аденоміоз мають різні еластографічні характеристики (коефіцієнт деформації) і різне кольорове картування. Загалом лейоміома картується здебільшого синім кольором, а аденоміоз – мозаїчно синьо-зеленим кольором.

RESULTS AND DISCUSSION

Elastographic characteristics were assessed in accordance with sonoelastography findings, i. e. deformation coefficients common in leiomyoma and adenomyosis. In control group (I), the deformation coefficient was obtained by comparing the elasticity of the anterior wall of the uterus to the posterior one (if there were no pathological visible changes during the gray scale study). In case there was a leiomyoma (Group II), the deformation coefficient was obtained by comparing the elasticity of fibromatous nodes vs the unchanged myometrium. In adenomyosis (Group III), the deformation coefficient was obtained by comparing the adenomyotic focal area vs the permanent myometrium.

The deformation coefficient findings are presented in Table 1.

The maximum values of the deformation coefficient were obtained in leiomyoma (in an amount of 2 to 6.0 units). In there was diffuse or focal adenomyosis, the deformation coefficient was in an amount of 0.5 to 1.5 units indicating high myometrial elasticity vs the unchanged myometrium. For its part, in Group I (control), the deformation coefficient ranged from 1 to 1.9 units.

Having analyzed the findings, it follows that myoma and adenomyosis have different elastographic characteristics (deformation coefficient) and different color mapping. In general, leiomyoma is mapped mostly in blue, and adenomyosis is mapped in a mosaic blue-green color.

These findings suggest high elasticity of the myometrium in adenomyosis in comparison with unchanged myometrium. Similarly, taking into account the above data, low elasticity or high density of the myometrium in

Таблиця 1. Еластографічні характеристики лейоміоми матки й аденоміозу за даними ТВУЗД із застосуванням соноеластографії

Table 1. Elastographic characteristics of uterine leiomyoma and adenomyosis according to transvaginal ultrasound using sonoelastography

Показник коефіцієнта деформації Deformation coefficient parameter	Незмінений міометрій Unchanged myometrium	Лейоміома Leiomyoma	Аденоміоз Adenomyosis	Змішана форма аденоміозу й лейоміоми Combination of adenomyosis and leiomyoma	p
E _{mean}	1,0	2,4	0,7	0,9	<0,001
E _{min}	1,0	2,0	0,5	0,5	<0,001
E _{max}	1,9	6,0	1,5	3,5	<0,001

За цими даними можна судити про високу еластичність міометрія при аденоміозі в порівнянні з незмінним міометрієм. Так само, з огляду на наведені дані, можна говорити про низьку еластичність або високу щільність міометрія в разі наявності лейоміоми проти інтактного міометрія. Подібні соноеластографічні характеристики лейоміоми й аденоміозу отримали В. Stoelinga et al., згідно з якими в цілому тканини міоми були темнішими, а тканини аденоміозу – яскравішими, ніж прилеглий міометрій, водночас тканини аденоміозу та лейоміоми розрізнялися за текстурою – жорсткість фібром була вищою, ніж аденоміозу [8].

Наше дослідження показало, що соноеластографія – чутливий інструмент, який доповнює традиційне ТВУЗД у В-режимі при диференційній діагностиці різних патологічних станів міометрія. Отриманий за допомогою компресійної еластографії коефіцієнт деформації продемонстрував відмінну ефективність під час диференціації патологічних станів міометрія. Отже, застосовна в клінічній практиці еластографія може забезпечити додаткову діагностичну точність у повсякденній роботі.

При підозрі на ураження міометрія лікарі зазвичай проводять дилатацію і вишкрібання для встановлення точного діагнозу [9]. Хоча цитологія, біопсія й результати дилатації і вишкрібання є універсальними золотими стандартами для встановлення точного діагнозу, ці процедури є інвазивними й іноді спричиняють серйозні ускладнення у пацієток зі стенозом піхви або шийки матки [10]. Значна кількість пацієток не проходить жодних патологічних тестів. Тому після медичного огляду нерідко призначають малоефективне лікування, при якому не враховуються індивідуальні особливості пацієток, що призводить до нераціональних витрат медичних ресурсів. Важливо зазначити, що під час диференціації міоми й аденоміозу результати еластографії повністю відповідали результатам магнітно-резонансної томографії [11]. Тому соноеластографія як безпечний, доступний і менш вартісний метод візуалізації є надійним діагностичним інструментом клінічних гінекологічних проблем та способом уникнення непотрібних процедур.

ВИСНОВКИ

При проведенні ультразвукового дослідження із застосуванням компресійної соноеластографії у пацієток із такими патологічними станами міометрія,

case of leiomyoma vs the intact myometrium should be noted. Similar sonoelastographic characteristics of leiomyoma and adenomyosis were obtained by В. Stoelinga et al. According to them, in general, myoma tissues were darker while adenomyosis tissues were brighter than the adjacent myometrium, at the same time adenomyosis and leiomyoma tissues differed in terms of structure: fibroma stiffness was higher than the one of adenomyosis [8].

According to our study, sonoelastography is a sensitive tool complementing the traditional transvaginal ultrasound in B-mode in the differential diagnosis of various pathological conditions of the myometrium. The deformation coefficient obtained via compression elastography presented excellent efficiency when differentiating pathological conditions of the myometrium. Therefore, elastography applicable in clinical practice can provide additional diagnostic accuracy in everyday work.

When myometrial lesions are suspected, physicians usually perform dilatation and scraping to make an accurate diagnosis [9]. Although cytology, biopsy, dilatation and scraping outcomes are universal gold standards for accurate diagnosis, these procedures are invasive and sometimes they cause serious complications in patients with vaginal or cervical stenosis [10]. A lot of patients do not have any pathological test made. Consequently, a medical check-up is followed by prescribing ineffective treatment, which is not focused on individual characteristics of patients, resulting in irrational misuse of medical resources. It should be emphasized that when differentiating myoma and adenomyosis, the elastography findings fully matched magnetic resonance imaging findings [11]. Therefore, sonoelastography, as a safe, affordable, and less expensive method of imaging is a reliable tool to diagnose clinical gynecological disorders and avoid unnecessary procedures.

CONCLUSIONS

The deformation coefficients in patients with leiomyoma and adenomyosis and unchanged myometrium were obtained via ultrasound with compression sonoelastography

як лейоміома й аденоміоз, а також у пацієток із незмінним міометрієм були отримані коефіцієнти деформації, які дають змогу визначити ступінь еластичності міометрія та зміни останнього при відповідній патології.

Еластографія дає змогу ідентифікувати чіткі відмітні ознаки лейоміоми й аденоміозу. Збіг між діагностикою аденоміозу на основі еластографії та гістології є істотним, але не оптимальним.

Можна з упевненістю говорити про те, що незмінений міометрій має певну еластичність, яку можна прив'язати до числового значення, а саме коефіцієнта деформації, і цей показник змінюється в разі наявності лейоміоми або аденоміозу, що створює можливість диференціювати ці патологічні стани міометрія.

Отже, використання еластографії на додаток до звичайного ультразвукового дослідження може допомогти в диференційній діагностиці патологічних станів міометрія, що може бути корисним при консервативному лікуванні та передопераційному плануванні.

СПИСОК ВИКОРИСТАНОЇ ЛІТЕРАТУРИ

1. Stewart E. A., Cookson C. L., Gandolfo R. A., Schulze-Rath R. Epidemiology of uterine fibroids: a systematic review. *BJOG*. 2017. Vol. 124. P. 1501–1512. DOI: <https://doi.org/10.1111/1471-0528.14640>
2. Sparic R., Mirkovic L., Malvasi A., Tinelli A. Epidemiology of Uterine Myomas: A Review. *International journal of fertility & sterility*. 2016. Vol. 9(4). P. 424–435. DOI: <https://doi.org/10.22074/ijfs.2015.4599>
3. Koninckx P. R., Ussia A., Adamyan L., Wattiez A., Gomel V., Martin D. C. Pathogenesis of endometriosis: the genetic/epigenetic theory. *Fertility and sterility*. 2019. Vol. 111(2). P. 327–340. DOI: <https://doi.org/10.1016/j.fertnstert.2018.10.013>
4. Vercellini P., Viganò P., Somigliana E., Fedele L. Endometriosis: pathogenesis and treatment. *Nature reviews. Endocrinology*. 2014. Vol. 10(5). P. 261–275. DOI: <https://doi.org/10.1038/nrendo.2013.255>
5. Agarwal S. K., Chapron C., Giudice L. C., Laufer M. R., Leyland N., Missmer S. A., Singh S. S., Taylor H. S. Clinical diagnosis of endometriosis: a call to action. *American journal of obstetrics and gynecology*. 2019. Vol. 220(4). P. 354.e1–354.e12. DOI: <https://doi.org/10.1016/j.ajog.2018.12.039>
6. Brucker S. Y., Huebner M., Wallwiener M., Stewart E. A., Ebersoll S., Schoenfish B., Taran F. A. Clinical characteristics indicating adenomyosis coexisting with leiomyomas: a retrospective, questionnaire-based study. *Fertility and sterility*. 2014. Vol. 101(1). P. 237–241.e1. DOI: <https://doi.org/10.1016/j.fertnstert.2013.09.038>
7. Low G., Kruse S. A., Lomas D. J. General review of magnetic resonance elastography. *World journal of radiology*. 2016. Vol. 8(1). P. 59–72. DOI: <https://doi.org/10.4329/wjr.v8.i1.59>
8. Stoelinga B., Hehenkamp W. J., Brölmann H. A., Huirne J. A. Real-time elastography for assessment of uterine disorders. *Ultrasound in obstetrics &*

and they made it possible to determine the degree of elasticity of the myometrium and its changes in the relevant pathology.

Elastography is capable of identifying clear distinctive features of leiomyoma and adenomyosis. The coincidence of the diagnosis of adenomyosis based on elastography and histology is significant, but not optimal.

The unchanged myometrium has a certain elasticity, which can be equated to a numerical value, i. e. the deformation coefficient, and this param changes in case of leiomyoma or adenomyosis, which makes it possible to differentiate these pathological conditions of the myometrium.

Thus, elastography in addition to standard ultrasound can aid in the differential diagnosis of pathological conditions of the myometrium, which may be useful in conservative treatment and presurgery planning.

REFERENCES

1. Stewart EA, Cookson CL, Gandolfo RA, Schulze-Rath R. Epidemiology of uterine fibroids: a systematic review. *BJOG*. 2017;124:1501–12. (In English). DOI: <https://doi.org/10.1111/1471-0528.14640>
2. Sparic R, Mirkovic L, Malvasi A, Tinelli A. Epidemiology of Uterine Myomas: A Review. *International journal of fertility & sterility*. 2016;9(4):424–35. (In English). DOI: <https://doi.org/10.22074/ijfs.2015.4599>
3. Koninckx PR, Ussia A, Adamyan L, Wattiez A, Gomel V, Martin DC. Pathogenesis of endometriosis: the genetic/epigenetic theory. *Fertility and sterility*. 2019;111(2):327–40. (In English). DOI: <https://doi.org/10.1016/j.fertnstert.2018.10.013>
4. Vercellini P, Viganò P, Somigliana E, Fedele L. Endometriosis: pathogenesis and treatment. *Nature reviews. Endocrinology*. 2014;10(5):261–75. (In English). DOI: <https://doi.org/10.1038/nrendo.2013.255>
5. Agarwal SK, Chapron C, Giudice LC, Laufer MR, Leyland N, Missmer SA, Singh SS, Taylor HS. Clinical diagnosis of endometriosis: a call to action. *American journal of obstetrics and gynecology*. 2019;220(4):354.e1–e12. (In English). DOI: <https://doi.org/10.1016/j.ajog.2018.12.039>
6. Brucker SY, Huebner M, Wallwiener M, Stewart EA, Ebersoll S, Schoenfish B, Taran FA. Clinical characteristics indicating adenomyosis coexisting with leiomyomas: a retrospective, questionnaire-based study. *Fertility and sterility*. 2014;101(1):237–41.e1. (In English). DOI: <https://doi.org/10.1016/j.fertnstert.2013.09.038>
7. Low G, Kruse SA, Lomas DJ. General review of magnetic resonance elastography. *World journal of radiology*. 2016;8(1):59–72. (In English). DOI: <https://doi.org/10.4329/wjr.v8.i1.59>
8. Stoelinga B, Hehenkamp WJ, Brölmann HA, Huirne JA. Real-time elastography for assessment of uterine

- gynecology*. 2014. Vol. 43. P. 218–226. DOI: <https://doi.org/10.1002/uog.12519>
9. Dietrich C. F., Bibby E., Jenssen C., Saftoiu A., Iglesias-Garcia J., Havre R. F. EUS elastography: How to do it?. *Endoscopic ultrasound*. 2018. Vol. 7(1). P. 20–28. DOI: https://doi.org/10.4103/eus.eus_49_17
10. Che D., Wei H., Yang Z., Zhang Y., Ma S., Zhou X. Application of transvaginal sonographic elastography to distinguish endometrial cancer from benign masses. *American journal of translational research*. 2019. Vol. 11(2). P. 1049–1057.
11. Stoeltinga B., Hehenkamp W. J., Brölmann H. A., Huirne J. A. Real-time elastography for assessment of uterine disorders. *Ultrasound in obstetrics & gynecology*. 2014. Vol. 43(2). P. 218–226. DOI: <https://doi.org/10.1002/uog.12519>
- disorders. *Ultrasound in obstetrics & gynecology*. 2014;43:218–26. (In English). DOI: <https://doi.org/10.1002/uog.12519>
9. Dietrich CF, Bibby E, Jenssen C, Saftoiu A, Iglesias-Garcia J, Havre RF. EUS elastography: How to do it?. *Endoscopic ultrasound*. 2018;7(1):20–8. (In English). DOI: https://doi.org/10.4103/eus.eus_49_17
10. Che D, Wei H, Yang Z, Zhang Y, Ma S, Zhou X. Application of transvaginal sonographic elastography to distinguish endometrial cancer from benign masses. *American journal of translational research*. 2019;11(2):1049–57. (In English).
11. Stoeltinga B, Hehenkamp WJ, Brölmann HA, Huirne JA. Real-time elastography for assessment of uterine disorders. *Ultrasound in obstetrics & gynecology*. 2014;43(2):218–26. (In English). DOI: <https://doi.org/10.1002/uog.12519>

Перспективи подальших досліджень

Розробити прогностичні показники коефіцієнта деформації при ультразвуковій діагностиці із застосуванням соноеластографії для оцінювання ефективності проведення лікувальних заходів і динамічного спостереження.

Конфлікт інтересів

Автори заявляють про відсутність конфлікту інтересів.

Інформація про фінансування

Фінансування видатками Державного бюджету України.

Prospects for further research

To develop prognostic indicators of the deformation coefficient in ultrasound diagnosis using sonoelastography to assess the effectiveness of therapeutic measures and case follow-up.

Conflict of interest

The authors state no conflict of interest.

Funding information

The study is financed by the State Budget of Ukraine.

ВІДОМОСТІ ПРО АВТОРІВ

Шармазанова Олена Петрівна – професор кафедри променевої діагностики, завідувачка кафедри променевої діагностики Харківської медичної академії післядипломної освіти Міністерства охорони здоров'я України; вул. Амосова, буд. 58, м. Харків, Україна, 61176;

e-mail: olena.sharm@gmail.com

моб.: +38 (097) 615-60-36.

Внесок автора: планування експерименту та допомога у підготовці статті до друку.

Сафонова Інесса Миколаївна – професор кафедри променевої діагностики Харківської медичної академії післядипломної освіти Міністерства охорони здоров'я України; вул. Амосова, буд. 58, м. Харків, Україна, 61176;

e-mail: inessa7799@gmail.com

моб.: +38 (050) 522-59-89.

Внесок автора: узагальнення результатів отриманих даних та підготовка статті до друку.

INFORMATION ON THE AUTHORS

Sharmazanova Olena Petrivna – Professor of Diagnostic Radiology Department, Head of Diagnostic Radiology Department of Kharkiv Medical Academy of Postgraduate Education of the Ministry of Health of Ukraine; 58, Amosova Str., Kharkiv, Ukraine, 61176;

e-mail: olena.sharm@gmail.com

tel.: +38 (097) 615-60-36.

Author's contributions: planning the experiment and preparing the article for printing.

Safonova Inessa Mykolaivna – Professor of Diagnostic Radiology Department of Kharkiv Medical Academy of Postgraduate Education of the Ministry of Health of Ukraine; 58, Amosova Str., Kharkiv, Ukraine, 61176;

e-mail: inessa7799@gmail.com

tel.: +38 (050) 522-59-89.

Author's contributions: summarizing the findings and preparing the article for printing.

Мітякова Юлія Сергіївна – аспірант кафедри променевої діагностики Харківської медичної академії післядипломної освіти Міністерства охорони здоров'я України; вул. Амосова, буд. 58, м. Харків, Україна, 61176;

e-mail: diagnost-uzi@ukr.net

моб. +38 (063) 251-35-12.

Внесок автора: отримання результатів проведеного дослідження та обробка отриманих результатів з подальшою підготовкою статті до друку.

Mitiakova Yuliia Serhiivna – Postgraduate of Diagnostic Radiology Department of Kharkiv Medical Academy of Postgraduate Education of the Ministry of Health of Ukraine; 58, Amosova Str., Kharkiv, Ukraine, 61176;

e-mail: diagnost-uzi@ukr.net

tel.: +38 (063) 251-35-12.

Author's contributions: participation in obtaining the study outcomes and processing the findings followed by preparing the article for printing.