

ИСПОЛЬЗОВАНИЕ УСТРОЙСТВА ДЛЯ УДАЛЕНИЯ ФИКСИРОВАННЫХ ФЕРРОМАГНИТНЫХ ТЕЛ В УСЛОВИЯХ ВОЕННОГО ГОСПИТАЛЯ

Негодуйко В.В.

Военно-медицинский клинический Центр Северного региона МО Украины, Харьков, Украина

Введение. В связи с продолжением АТО количество пострадавших, которым показано удаление инородных тел мягких тканей огнестрельного происхождения продолжает увеличиваться. При длительном нахождении инородного тела в мягких тканях вокруг инородного тела образуется капсула. Удаление таких инородных тел, при наличии капсулы вокруг инородного тела представляет определённые технические трудности. В связи с чем был разработан и изготовлено устройство для удаления фиксированных ферромагнитных тел, на которое получен патент Украины № 105453 от 25.03.2016 года.

Цель работы: изучить возможности устройства для удаления фиксированных ферромагнитных тел в условиях военного госпиталя.

Материалы и методы. Разработанное устройство было применено у 34 раненых с инородными ферромагнитными металлическими телами огнестрельного происхождения со сроками нахождения в мягких тканях от 2 месяцев до 3 лет. Возраст раненых от 28 до 54 лет.

Все ранения мягких тканей были огнестрельные осколочные слепые.

Результаты. С помощью устройства для удаления фиксированных ферромагнитных тел были удалены 42 металлических осколка неправильной формы с неровными краями. Размеры осколков составляли от $0,65 \pm 0,8$ см до $1,2 \pm 1,5$ см. В 3 случаях при расположении ферромагнитных инородных тел на глубине 15 см удалить с помощью данного устройства не представлялось возможным. Использование данного устройства позволяет минимизировать операционный доступ и уменьшить объём операционной травмы.

Выводы. Применение устройства для удаления фиксированных ферромагнитных тел позволяет удалить инородное тело, как с капсулой, так и без, за счёт наличия немагнитной клювовидной части. Рекомендовано использование данного устройства при оказании специализированной хирургической помощи.

РЕДКАЯ ПРИЧИНА КРОВОТЕЧЕНИЯ ИЗ МАЛИГНИЗИРОВАННОГО ПОЛИПА ЖЕЛУДКА

Никішаєв В.І.

Киевская городская клиническая больница скорой медицинской помощи, г. Киев, Украина

Полипы желудка, по данным разных авторов, встречаются при ЭГДС до 7% обследованных пациентов. В большинстве случаев они протекают бессимптомно. В более 90% — это доброкачественные образования. Считается что аденоматозные полипы малигнизируются в 10–15% (при размерах их до 2 см в 4–8%, а более 2 см в 40–50% случаев). Нарушение проходимости ДПК может наблюдаться при полипах препилорического отдела или полипах на длинной ножке, когда они могут выходить через привратник в ДПК и ущемляться, вызывая острые схваткообразные боли в эпигастрии, иррадиирующие по всему животу. Крупные полипы могут осложняться желудочным кровотечением. Не смотря на стремительное развитие эндоскопических технологий до сегодняшнего дня в среде гастроэнтерологов и хирургов бытует мнение что, учитывая возможность малигнизации, доброкачественные полипы целесообразно удалять хирургически (открытым способом) при полипах на широком основании размерами 2 см и более, а при кровотечении или пролабировании полипа желудка в двенадцатиперстную кишку — операция становится необходимой. Только наличие противопоказаний (возраст, сопутствующая патология и др.) останавливает хирургов от операции, а отсутствие квалифицированного эндоскописта — от эндоскопического удаления или направления пациента в то лечебное учреждение, где это могут сделать.

Пациентка К. 86 лет поступила в больницу 8.04.2015 г. с клиникой желудочно-кишечного кровотечения проявляющееся рвотой кровью со сгустками, меленой. В анамнезе 15.03.2015 г. эпизод желудочно-кишечного кровотечения (находилась на лечении в другом лечебном учреждении) при котором был установлен диагноз рак верхней трети тела желудка. Учитывая возраст пациентки, оперативное лечение не предполагалось, а об эндоскопическом удалении вопрос даже не поднимался. В течение последнего года отмечала периодически возникающие острые схваткообразные боли в правом подреберье (расценивались как обострение хронического бескаменного холецистита).

При поступлении Нв — 65 г/л. При эндоскопическом обследовании у пациентки был выявлен полип, в верхней трети тела желудка уходящий в двенадцатиперстную кишку и ущемляющий в пилорическом канале (рис. 1). Ущемляющая верхушка полипа была изменена и служила источником кровотечения (рис. 2). 14.04.15 была произведена эндоскопическая диссекция в подслизистом слое полипа. Учитывая большие его размеры он был разделен на две части (верхняя и нижняя) и излечен. При патогистологическом обследовании: умеренно дифференцированная аденокарцинома с инвазией в подслизистый слой в области головки тубулярного аденоматозного полипа, что соответствует первому уровню инвазии по Haggitt R.C. Пациентка получала ИПП в стандартной дозировке 1 месяц. В удовлетворительном состоянии пациента была выписана домой на 8 сутки. При контроле через 1 месяц дефект полностью зажил с образованием звездчатого рубца (рис. 3).

Выводы.

- Глубина инвазии в пилорических образованиях должна оцениваться только после его полного эндоскопического удаления для не выполнения необоснованных операций. Только при выявлении инвазии в мышечный слой и глубже — показано оперативное лечение.
- При выявлении сложных для удаления образований, врач проводивший обследование должен приглашать на консультацию более опытных коллег для решения вопроса о способе удаления опухоли, либо направлять их к специалисту владеющей техникой удаления больших опухолей в другие учреждения.

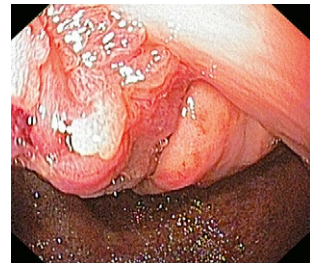

Рис. 1

Полип желудка ущемленный в пилорическом канале.

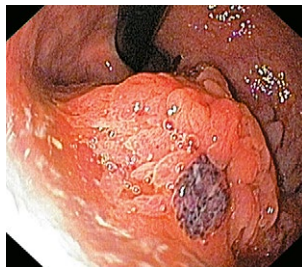


Рис. 2

Полип тела желудка с измененной верхушкой служивший источником кровотечения.

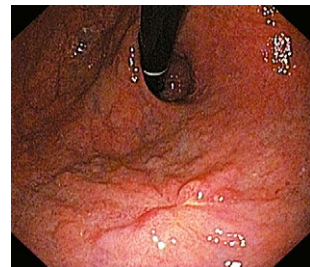


Рис. 3

Заживший дефект слизистой оболочки желудка при контрольной ЭГДС.

ТАКТИКА ДІАГНОСТИКИ ТА ЛІКУВАННЯ УРАЖЕНЬ ТОВСТОГО КИШКІВНИКА

Нікішаєв В.І., Лазарчук В.М.*

Київська міська клінічна лікарня швидкої медичної допомоги, м. Київ, *Рівненська обласна клінічна лікарня, м. Рівне, Україна

Вступ. В останні роки по даним міжнародної агенції по вивченню рака (IARC) відмічається невпинне зростання показників захворюваності та поширеності колоректального раку (КРР) у більшості розвинутих країн світу. По даним IARC (2012 р) в структурі онкологічної захворюваності у світі він займає 3 місце (9,7%) [2] місце у жінок (9,2%) і 3 у чоловіків (10,1%), а в Україні — 1 (13,5%) [2] у жінок (13,6%) і 1 чоловіків (13,4%).

Головною причиною високої летальності є пізня діагностика, тому часто виявляються запущені форми раку ТК. Понад 50% пацієнтів з КРР в Україні виявляється в третій-четвертій стадії. Саме тому вчасна діагностика та лікування неоплазій — важливий резерв профілактики раку товстої кишки. Особливу увагу слід приділяти доброякісним неоплазіям товстої кишки, так як вони, в переважній більшості, є предикторами КРР. Поліпшити ситуацію може покращення діагностики неоплазій товстої кишки, з яких розвивається КРР.

Свочасне виявлення, ендоскопічна диференційна діагностика та ендоскопічне видалення утворів з наступною морфологічною верифікацією покращила результати лікування колоректального раку в розвинутих країнах світу. Таким чином виявлення та ендоскопічне видалення неоплазій ТК на даному етапі — єдиний дієвий захід зниження рівня захворюваності та летальності від колоректального раку.

Найбільшою чутливістю і специфічністю характеризуються ендоскопічні методи діагностики, під час яких можлива морфологічна верифікація і ендоскопічне видалення уражень товстої кишки.

Мета дослідження: покращити результати ендоскопічного виявлення та лікування уражень товстої кишки.

Матеріали і методи. З 2007 по 2015 роки під нашим наглядом було 4615 пацієнтів. За період з 2007 по 2011 роки було досліджено 2375 пацієнтів за загальноприйнятою методикою: виконували діагностичну колоноскопію, у випадку виявлення ураження бра-

лась біопсія, після морфологічної верифікації проводилось його видалення. Це пацієнти першої групи.

За період з 2012 по 2015 роки було досліджено 2240 пацієнтів. Діагностику та лікування проводили відповідно до розробленого нами алгоритму, що заснований на попередніх наших дослідженнях. Кожному пацієнтові, індивідуально, визначали вибір підготовки ТК до КС з прийомом симетикону і призначали КС через 4 години після закінчення підготовки. КС проводили в білому світлі. При виявленні неоплазій розміром до 10 мм під час введення апарату проводили прищільну хромоскопію, визначали ендоскопічний прогноз морфологічного діагнозу та, при можливості, видалили ураження чи проводили його маркування. При виявленні неоплазій >10 мм під час введення ендоскопа фіксувалось місце його знаходження або проводилось маркування (за умов складної локалізації) і дослідження тривало. За умов виведення апарату проводилась тотальна ХКС за нашою методикою. При виявленні неоплазій визначався ендоскопічний прогноз морфологічного діагнозу та, при можливості, ураження видалювались або проводилось його маркування. Пацієнти, яким виконували видалення утворів, були госпіталізовані, а ті, яким потрібно було видалити великі ураження (чи з інших причин), були госпіталізовані в плановому порядку для ендоскопічного або хірургічного лікування. Це пацієнти другої групи.

Результати та обговорення. При аналізі отриманих даних нами було встановлено, що в першій групі пацієнтів виявлено 126 уражень і вони були видалені шляхом електрокоагуляції, в другій групі — 463 ураження. Видалено шляхом електрокоагуляції — 224 уражень, резекції слизової оболонки — 216, дисекції слизової — 23.

Висновки. Таким чином використання запропонованого нами алгоритму діагностики та лікування уражень товстої кишки достовірно збільшило виявляемість уражень та покращило результати їх лікування.