

ЗАМІТКИ ІЗ ПРАКТИКИ

Chirurgus mente prius et oculis agat, quam armata manu!

УДК 61:621.397.13/398

Комплекс радиотелеметрического ЭКГ-мониторинга для кардиологических отделений и ОРИТ

И.А.Толкачева, Р.В. Павлович, А.В. Крамаренко, Л.В. Павлютин

*Центральная клиническая больница №5, ООО «Компания TREDEX», Харьков,
Украина*

РЕЗЮМЕ, ABSTRACT

Рассмотрены результаты работы системы круглосуточного радиотелеметрического контроля ЭКГ пациентов ОРИТ и кардиологических отделений (Укр.журнал телемедицины и мед.телематики.-2010.-Т.8,№2.-С.81-93).

Ключевые слова: ЭКГ, радиотелеметрический контроль

I.A. Tolkacheva, R.V. Pavlovich, A.V. Kramarenko, L.V. Pavlyutin

КОМПЛЕКС РАДІОТЕЛЕМЕТРИЧНОГО ЕКГ-МОНІТОРИНГУ ДЛЯ КАРДІОЛОГІЧНИХ ВІДДІЛЕНЬ І ОРІТ

Центральна клінічна лікарня №5, ТОВ «Компанія TREDEX», Харків, Україна

Розглянуті результати роботи системи цілодобового радіотелеметричного контролю ЕКГ пацієнтів ОРІТ і кардіологічних відділень (Укр.журнал телемедицини та мед.телематики.-2010.-Т.8,№2.-С.81-93).

Ключові слова: ЕКГ, радіотелеметричний контроль

I.A. Tolkacheva, R.V. Pavlovich, A.V. Kramarenko, L.V. Pavlyutin

SYSTEM OF RADIOTELEMETRY ECG-MONITORING FOR CARDIOLOGY DEPARTMENTS AND ICU

Central Clinical Hospital N5, Company TREDEX Ltd., Kharkiv, Ukraine

Clinical and management outcomes with system of radiotelemetry ECG-monitoring in cardiology ICU had been described (Ukr.z.telemed.med. telemat.-2010.-Vol.8,№2.-P.81-93).

Key words: ECG, radiotelemetry control

Системы круглосуточного радиотелеметрического контроля ЭКГ пациентов, находящихся на лечении в отделении реанимации и интенсивной терапии (ОРИТ) и кардиологических отделениях, уже много лет являются стандартом по умолчанию в ведущих клиниках развитых стран. На территории СНГ подобные комплексы малоизвестны.

Единственный комплекс радиотелеметрического ЭКГ мониторинга в странах СНГ производится ООО «Компания TREDEX», г.Харьков. В связи с отсутствием законодательного или приказного закрепления обязательности использо-

вания такого оборудования в медицинских учреждениях Украины, с момента появления первой модификации в 1998 году больницы приобретали его, как правило, за внебюджетные средства и в инициативном порядке. К настоящему моменту комплексы «Радиохолтер» установлены в нескольких ЦРБ, ГKB, ОКД Украины, два комплекта – в ЦКБ 5 г.Харькова, по одному – в больнице Главного управления делами Президента Украины «Феофания» г.Киева, больнице Управления делами Президента РФ г.Москвы, МКДЦ Республики Татарстан г.Казани.

Опыт клинического использования систем радиотелеметрии ЭКГ оказался положительным, а основные способы применения и достигаемые клинко-диагностические результаты в значительной степени пересекаются с опытом, наработанным в ходе эксплуатации аналогичного оборудования в зарубежных клиниках.

В декабре 2009 года в РФ был издан приказ Приказ Минздравсоцразвития России №599н от 19 августа 2009 г. «Об утверждении Порядка оказания плановой и неотложной медицинской помощи населению Российской Федерации при болезнях системы кровообращения кардиологического профиля», где впервые в постсоветской медицинской практике системы телеметрии ЭКГ были включены в обязательный табель оснащения кардиологических отделений и отделений неотложной кардиологии. Есть основания предполагать, что причиной такого шага стал в том числе и положительный опыт, наработанный оборудованием «Радиохолтер». В данной статье мы хотели бы кратко изложить результаты эксплуатации комплекса радиотелеметрии в ЦКБ №5 Укрзаплицы в г.Харькове.

В первую очередь комплекс радиотелеметрического мониторинга ЭКГ предназначена для дистанционного ЭКГ сопровождение больных с различной патологией сердечно-сосудистой системы. Первоначально система была развернута в кардиологическом отделении, поскольку именно в кардиологическом отделении всегда имеется довольно большая группа «нестабильных» пациентов, вызывающая особую тревогу у лечащего врача, требующая оперативного ЭКГ наблюдения и зачастую немедленного реагирования на сложившуюся ситуацию.

Понадобилось создание телеметрической системы, которая обеспечивала бы постоянное дистанционное ЭКГ сопровождение пациента в реальном времени, не ограничивала его активность, а также организация круглосуточного поста наблюдения медперсонала. Организационно это вылилось в создание дис-

танционно-диагностического центра на базе кардиологического отделения ЦКБ №5.

Так был создан и с 1999 года работает дистанционно-диагностический центр, оснащенный программно-аппаратным комплексом радиомониторинга ЭКГ «Радиохолтер», рассчитанным на прием одноканальной ЭКГ от 6 пациентов одновременно. Прибор-радиопередатчик ЭКГ, закрепляется в специальном поясе на теле пациента. ЭКГ передается на приемник Центральной станции, непрерывно отображается на экране монитора, сохраняется на жестком диске компьютера. Автоматически выдается сигнал тревоги при выходе ЧСС за пределы заданных границ, отображается амплитуда смещения сегмента ST и ряд технических параметров (разряд батарей, нарушение радиосвязи). За работой комплекса непрерывно наблюдает дежурный персонал – врач-кардиолог и медсестра.

По сложившейся в ЦКБ №5 методике работы определены группы больных, которым показано радиомониторное наблюдение ЭКГ:

1. Пациенты, переводимые из реанимационного блока в общие палаты отделения.

2. Пациенты с фатальными нарушениями ритма (в том числе в анамнезе).

3. Пациенты, получавшие тромболитическую терапию.

4. Пациенты с преходящими нарушениями ритма.

5. Активная реабилитация больных инфарктом миокарда.

6. Подбор антиаритмических препаратов и контроль эффективности лечения.

7. Пациенты с СССУ.

8. Контроль хирургического лечения нарушений ритма.

Представляет интерес краткая характеристика каждой из групп.

1. Пациенты, переводимые из реанимационного блока в общие палаты отделения

В первую очередь, это пациенты, поступившие в реанимационный блок с

острым коронарным синдромом (нестабильной стенокардией, инфарктом миокарда) и переводимые после стабилизации состояния в общие палаты кардиологического отделения. Активное расширение режима требует контроля ЭКГ, поэтому все пациенты, переведенные в общую палату, мониторируются нами как минимум сутки.

Пример 1.1: Б-ной П. Диагноз: ИБС, острый крупноочаговый заднебоковой инфаркт миокарда. Проводилось комплексное лечение в условиях реанимационного блока, в том числе системный тромболитис – кабикиназа 1,5 млн. ед.

На четвертые сутки пациент переведен в палату. Ночь провел спокойно, однако утром у больного рецидивировали стенокардитические боли. Ангинозный синдром, сопровождающийся подъемом сегмента ST, выявленный при радиомониторинге ЭКГ, был своевременно купирован внутривенным введением нитратов и гепарина.

Обращает на себя внимание динамика положения сегмента ST и зубца Т на исходной ЭКГ (первый фрагмент) и последующих фрагментах ЭКГ при появлении и нарастании ангинозных болей.

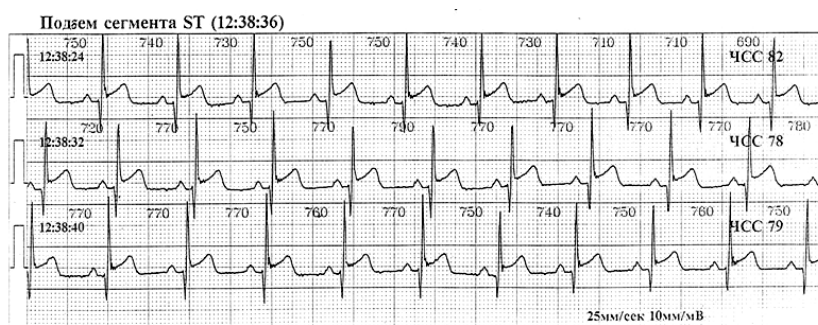
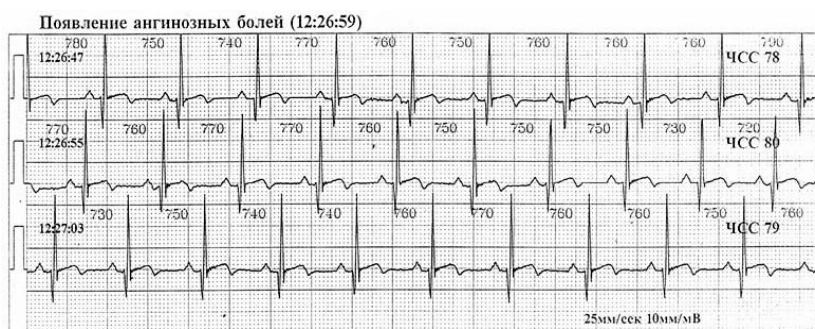
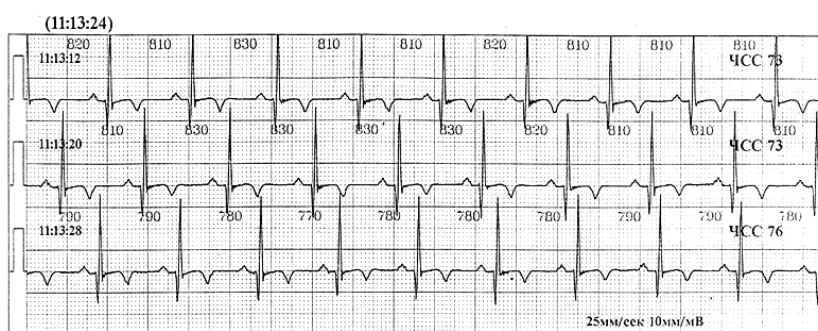


Рисунок 1. Представлены результаты непрерывного наблюдения за изменениями ЭКГ у пациента П.

2. Пациенты с фатальными нарушениями ритма

Пример 2.1: Б-ной Г. Диагноз: ИБС, стенокардия напряжения III ф. кл. Постинфарктный кардиосклероз. Хроническая аневризма сердца. ГБ III ст. СН II Б ст. с эквивалентами сердечной астмы. Послед-

ствия перенесенного ишемического инсульта в бассейне левой средней мозговой артерии. Краткие анамнестические данные: в марте текущего года – острый инфаркт миокарда, осенью – острое нарушение мозгового кровообращения, в течение последних 6 месяцев у больного

дважды развивалась ОЛЖН. В связи с нарастающими явлениями сердечной недостаточности больной был госпитализирован в кардиологическое отделение. При поступлении на стандартной ЭКГ – желудочковая экстрасистолия высоких градаций, назначен радиомониторный контроль ЭКГ. Выявлена ЖТ с частотой желудочкового ритма до 160 в минуту. Больной был своевременно переведен в реанимационный блок в связи с рецидивирующей желудочковой тахикардией.

Пример 2.2: Б-ная А. Диагноз: ИБС, острый переднебоковой инфаркт миокарда. Хроническая аневризма сердца. Же-

лудочковая тахикардия. ГБ III ст. СН IIБ ст. Интерстициальный отек легкого. Двусторонняя гипостатическая пневмония.

Радиомониторинг ЭКГ начат непосредственно после перевода в общую палату. К ночи состояние ухудшилось - у больной наблюдались эпизоды потери сознания с нарушением дыхания, цианозом кожных покровов, сопровождающиеся рвотой. На мониторе – пробежки ЖТ продолжительностью от 2 до 5 секунд с частотой желудочкового ритма до 187 в минуту, чередующиеся с синусовым ритмом, тахикардической формой.

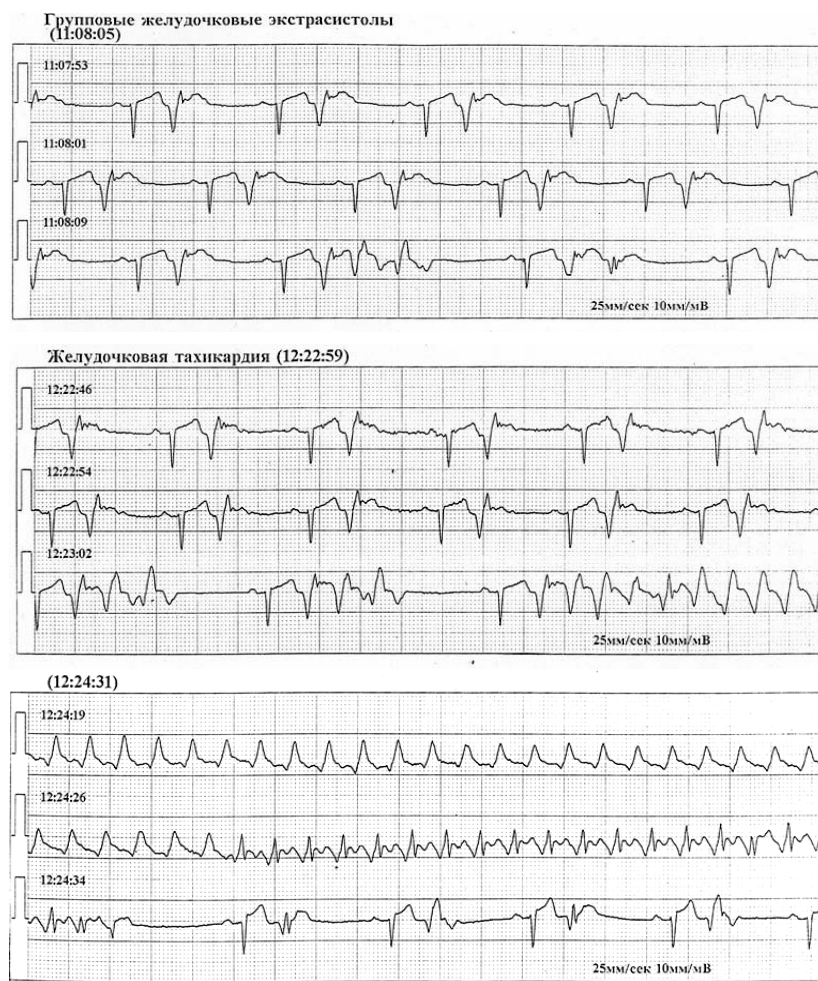


Рисунок 2. Представлены результаты радиомониторного контроля ЭКГ пациента Г. На первом фрагменте ЭКГ – желудочковая бигеминия, парные и групповые желудочковые экстрасистолы. На втором фрагменте ЭКГ – развитие желудочковой тахикардии с ЧСС в пароксизме до 160 ударов в минуту. На третьем фрагменте ЭКГ – окончание приступа полиморфной желудочковой тахикардии

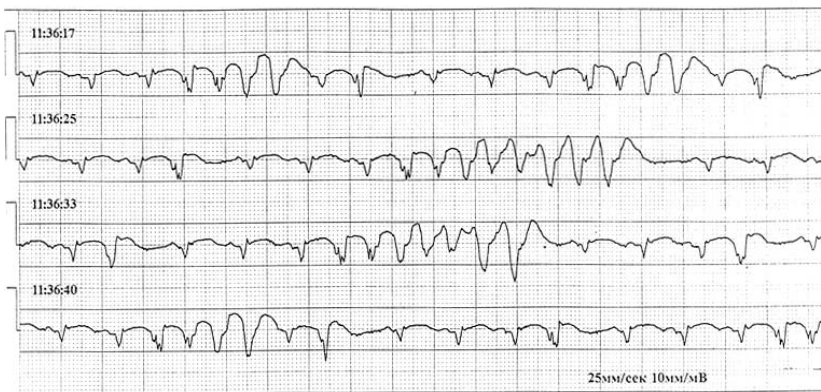


Рисунок 3. Представлен фрагмент радиомониторного контроля ЭКГ больной А. Основной ритм синусовый, тахикардическая форма. Непрерывно-рецидивирующая полиморфная желудочковая тахикардия

3. Пациенты, получавшие тромболитическую терапию

Такие пациенты мониторируются в течение 3 суток. Примеры реперфузионных нарушений ритма и проводимости представлены ниже.

Пример: 3.1 Больной А. Представлен фрагмент записи реперфузионных нарушений ритма и проводимости у пациента с острым инфарктом миокарда.

Рисунок 4. На ЭКГ: миграция водителя ритма от синусового узла до АВ со-

единения: синусовый ритм, брадикардическая форма с ЧСС от 39 до 47 в минуту в сочетании с политопными полиморфными, ранними, парными желудочковыми экстрасистолами сменяется ритмом из нижней части правого предсердия и АВ-соединения с ЧСС 32 в минуту. Ранняя желудочковая экстрасистола «запускает» желудочковую тахикардию с ЧСС до 116 в минуту.

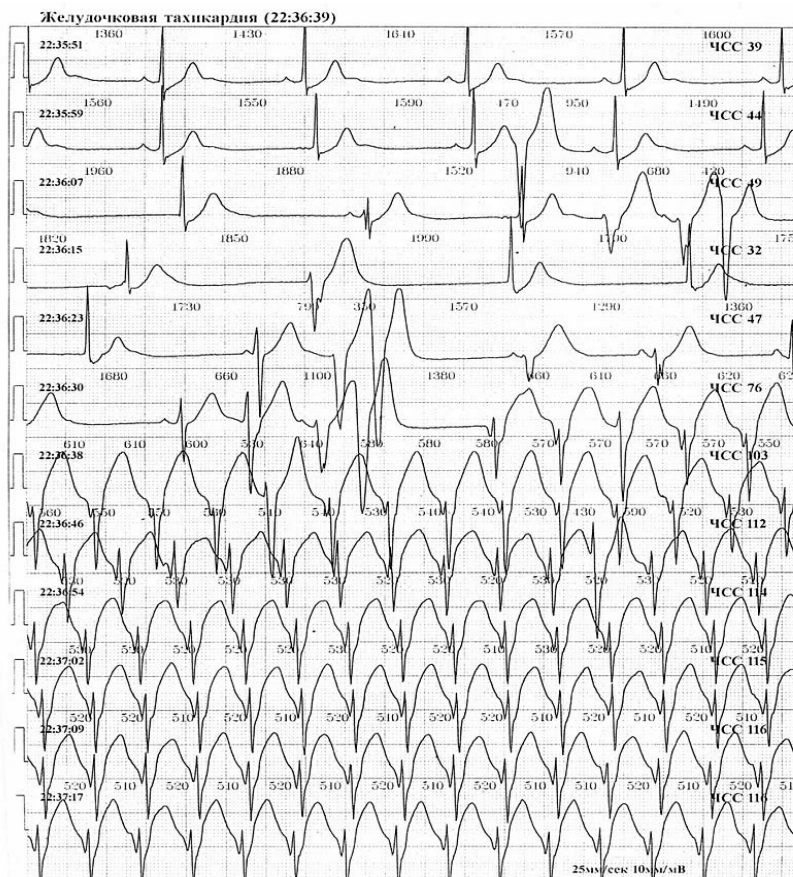


Рисунок 4. Миграция водителя ритма

Эти пациенты наблюдаются у нас с помощью системы радиомониторинга еще и потому, что все ЭКГ данные со- храняются в памяти компьютера и могут быть просмотрены в любой момент.

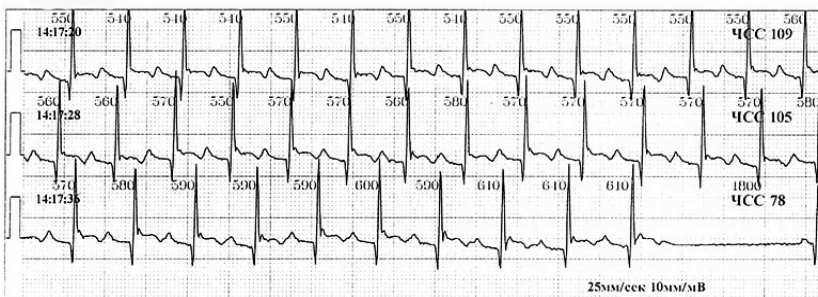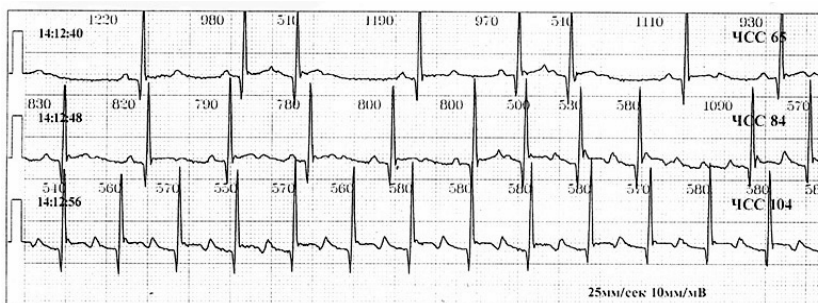
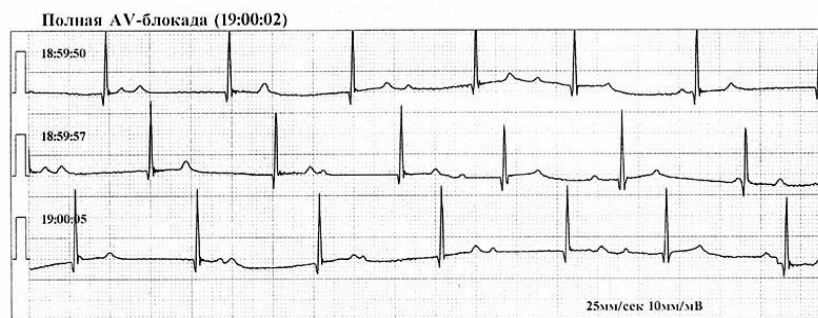
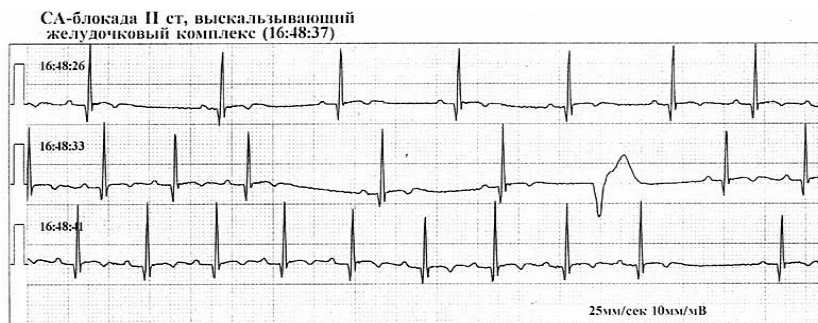
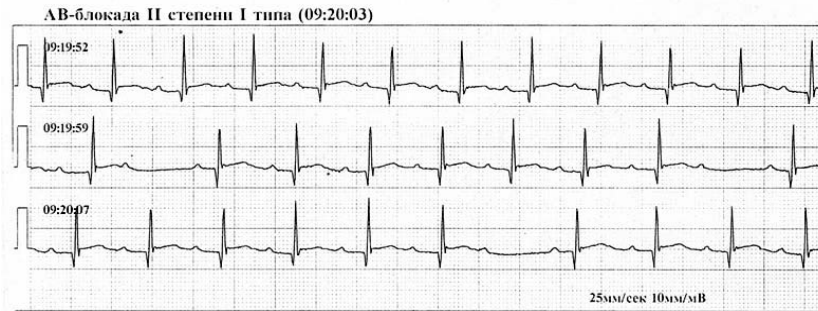


Рисунок 5. Пациент Г. Представлены результаты непрерывного наблюдения ЭКГ пациента с острым нижним инфарктом миокарда, после тромболитической терапии. Наблюдаются разнообразные нарушения проведения: эпизоды АВ-блокады II степени типа Мобитц I (периодика Самойлова – Венкебаха), СА-блокада II степени, полная АВ-блокада

Рисунок 6. Представлены результаты непрерывного наблюдения ЭКГ пациента Г. на 3 день после тромболитической терапии. На первом фрагменте синусовый ритм, нормокардиальная форма, с одиночными предсердными экстрасистолами сменяется трепетанием предсердий с АВ-проведением 4:1, затем 2:1. На втором фрагменте ЭКГ – восстановление синусового ритма

4. Пациенты с преходящими нарушениями ритма

Пример 4.1: Больной С., 78 лет с диагнозом: ИБС, прогрессирующая стенокардия напряжения, постинфарктный кардиосклероз. Экстрасистолическая аритмия. СН II А ст. На представленных

ЭКГ учащение экстрасистолии на фоне синусового ритма, далее смена синусового ритма тахикардической формой фибрилляции предсердий с ЧСС до 143 в минуту. Мониторирование в реальном времени позволило принять адекватные лечебные меры.

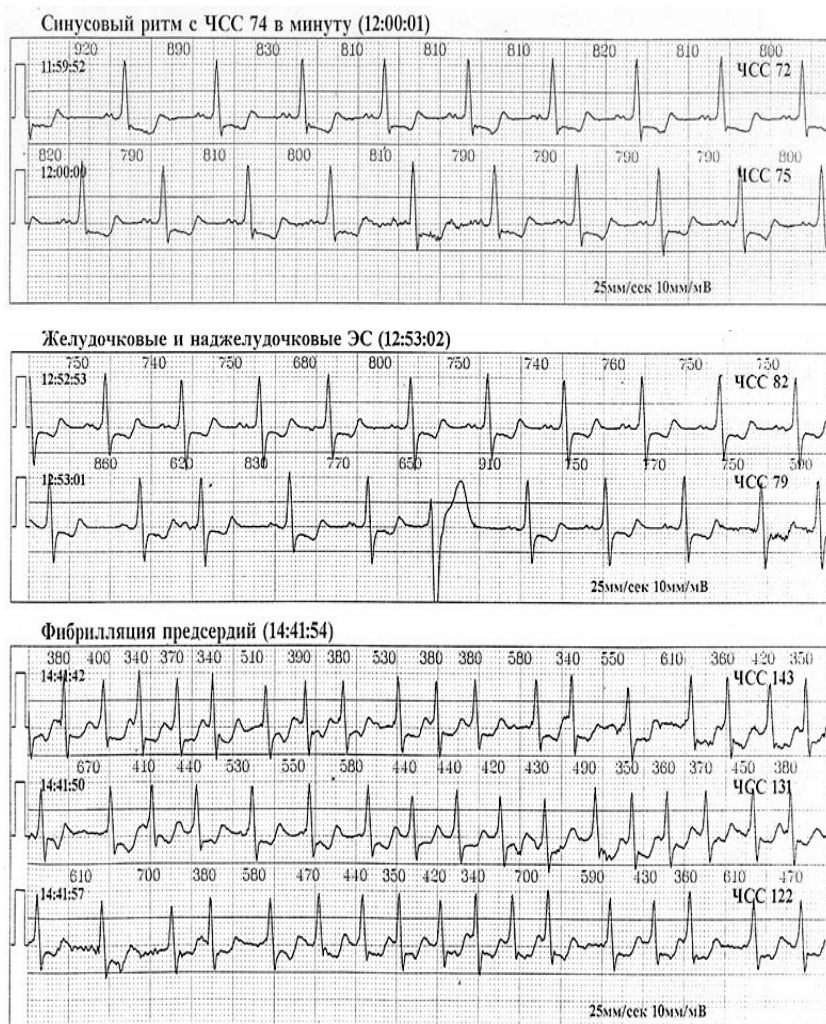


Рисунок 7. Представлены результаты непрерывного наблюдения ЭКГ пациента С. На первом фрагменте – синусовый ритм, нормокардическая форма. На втором и третьем фрагментах записи – появление частых наджелудочковых и желудочковых экстрасистол; на четвертом – фибрилляция предсердий, тахикардическая форма с ЧСС 122-143 в минуту

5. Активная реабилитация больных инфарктом миокарда

Пример 5.1: Больной Г.-о. поступил с диагнозом: ИБС, острый крупноочаговый передний распространенный инфаркт миокарда. ГБ III ст. СН II А ст. На 15-ый день болезни перед выполнением комплекса физических упражнений при радиомониторинге ЭКГ на фоне относительно удовлетворительного самочувствия выявлены эпизоды желудочковой тахикардии, которые чередуясь с короткими периодами синусового ритма про-

должались в течение 2, 5 секунд. Какими субъективных ощущений при этом пациент не имел. Кроме того, были выявлены эпизоды бессимптомной ишемии миокарда продолжительностью до 1 часа. К лечению добавлен кордарон 300 мг в\в, затем 600 мг внутрь, лидокаин 200 мг x 4 раза в день. На 18-й день после коррекции терапии желудочковых нарушений ритма не наблюдалось. Курс физической реабилитации под телеметрическим ЭКГ контролем был продолжен.

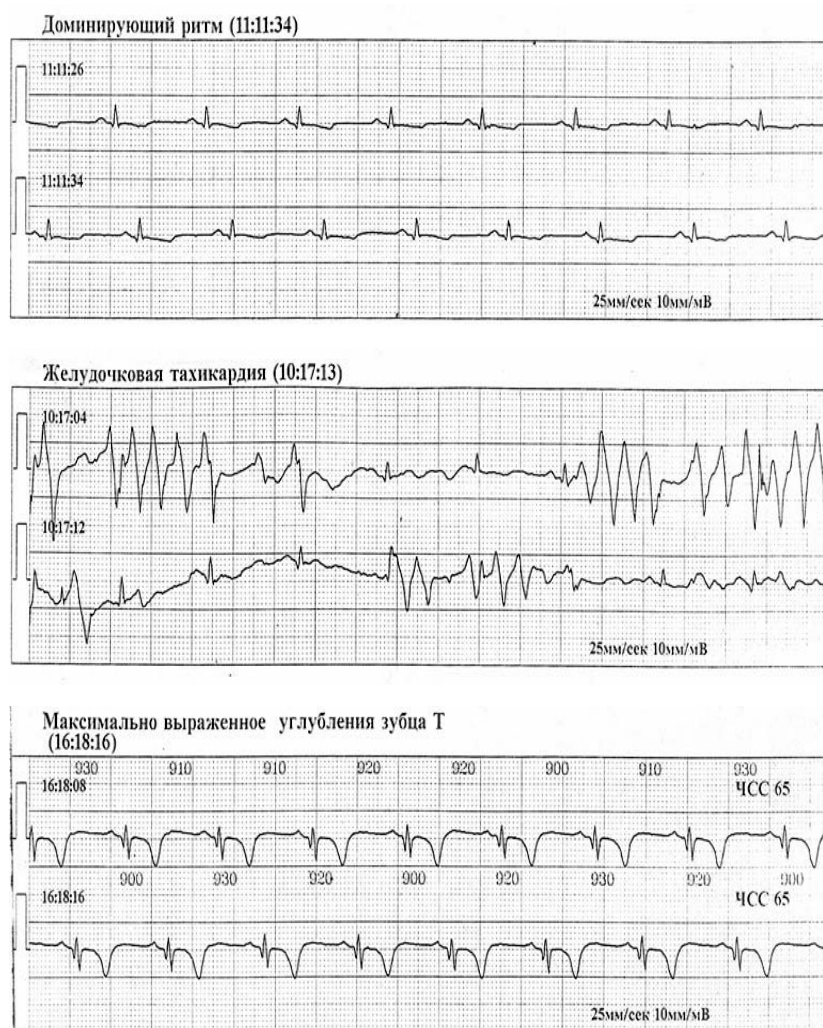


Рисунок 8. Представлены результаты непрерывного наблюдения ЭКГ пациента Г- о.: первый фрагмент - исходная ЭКГ, на втором – эпизоды неустойчивой полиморфной желудочковой тахикардии с ЧСС в пароксизме от 200 до 250 в минуту; на третьем – ишемические изменения ЭКГ в виде значительного углубления зубца Т

6. Подбор антиаритмических препаратов

Два следующих примера демонстрируют подбор антиаритмических препаратов: положительный результат при назначении пробной дозы корвитола в одном случае, и проаритмогенное влияние атенолола – в другом. Острая лекарственная проба проводилась нами на фоне

физической активности больных при постоянном наблюдении за изменениями ЭКГ. С первых минут проведения острого лекарственного теста (как во втором случае) появляется возможность оценить эффективность терапии. Достаточно 3-4 часов радиомониторинга ЭКГ, чтобы окончательно решить вопрос о назначении адекватного лечения.

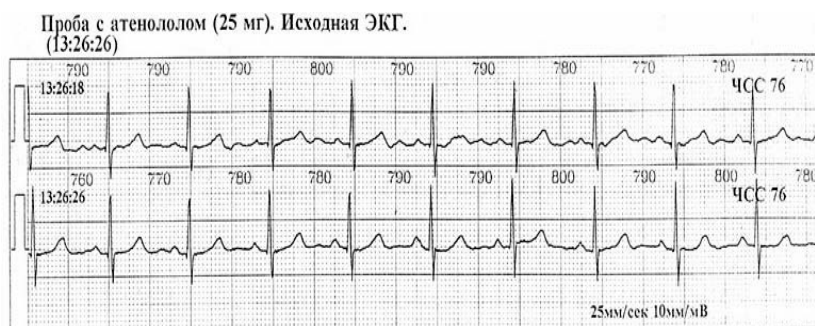
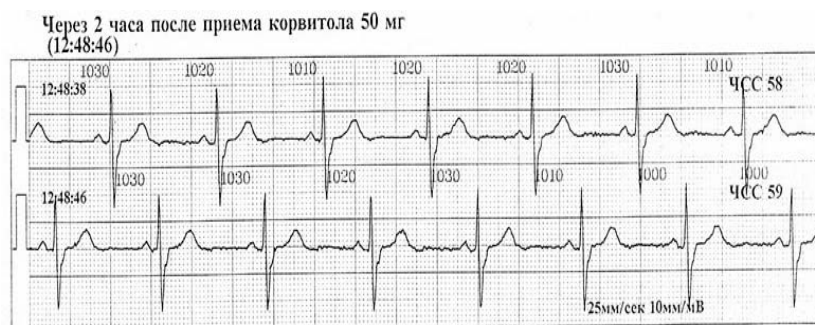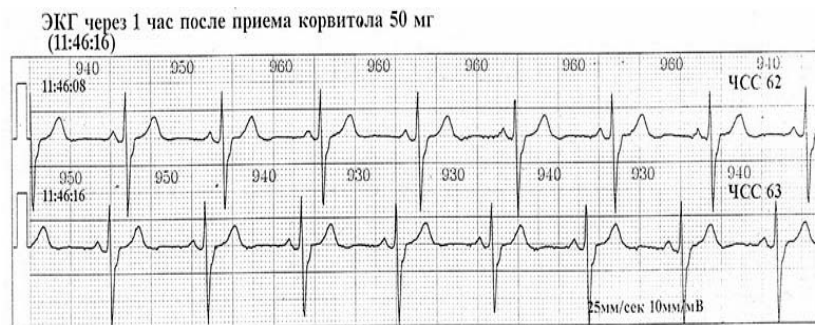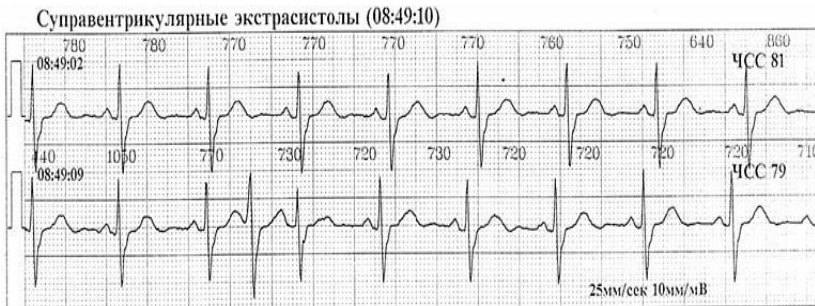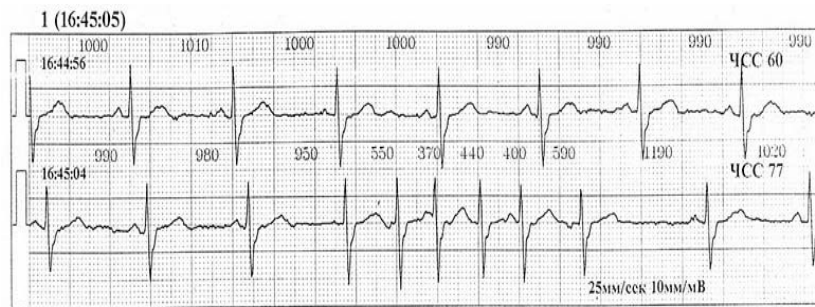


Рисунок 9. Представлены результаты непрерывного наблюдения ЭКГ пациентки С. при назначении пробной дозы корвитола. На исходной ЭКГ (первый и второй фрагменты) – на фоне синусового ритма наблюдаются парные наджелудочковые экстрасистолы, короткий эпизод наджелудочковой тахикардии (из 5 комплексов) с ЧСС в пароксизме до 150 в минуту. Два последующих фрагмента демонстрируют выраженный антиаритмический эффект препарата

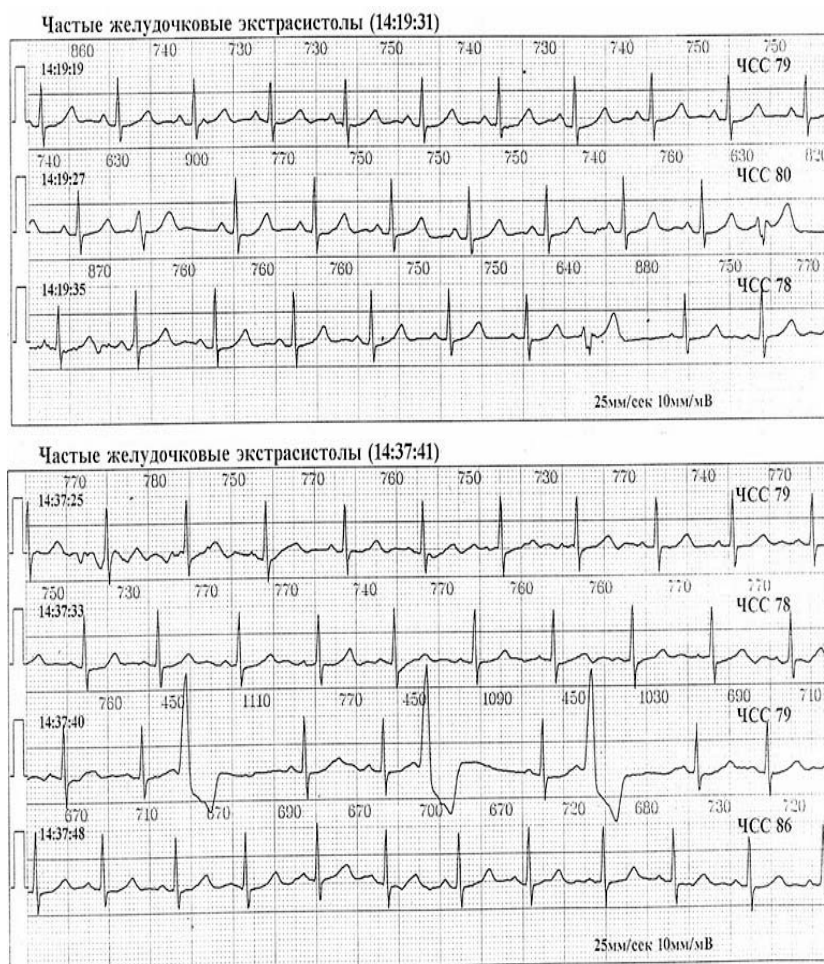


Рисунок 10. Представлены результаты непрерывного наблюдения ЭКГ пациентки Б. при назначении пробной дозы атенолола. На первом фрагменте – исходная ЭКГ, синусовый ритм; на двух последующих – появление политопных желудочковых экстрасистол – как результат проаритмогенного действия препарата

7. Пациенты с синдромом слабости синусового узла (СССУ).

Радиомониторное наблюдение ЭКГ как скрининговый метод выявления нарушений функции синусового узла выполняется всем пациентам с подозрением на наличие синдрома ССУ.

Пример 7.1. Больной Н. 35 лет, по профессии машинист электровоза.

В дневное время динамика ЧСС была без особенностей (фрагмент 1). Средняя ЧСС составляла 70, минимальная ЧСС - 57, максимальная ЧСС - 91 ударов в минуту. В ночное время у пациента наблюдалась выраженная брадиаритмия, связанная с большим количеством пауз (19 в течение 9 часов сна). Средняя ЧСС в ночное время составляла 56, минимальная – 37, макси-

мальная - 76; выявлены паузы продолжительностью от 2860 мсек (фрагмент 2), до 5400 мсек и более (фрагмент 3).

Несмотря на отсутствие каких-либо клинических проявлений, полученные данные многосуточного радиомониторинга ЭКГ позволили поставить больному диагноз СССУ и по абсолютным показаниям выполнить эндокардиальную имплантацию ЭКС.

Послеоперационный период протекал без особенностей. Выписан с диагнозом: Синдром слабости синусового узла. Преходящая синоатриальная блокада II степени. Преходящая АВ блокада II степени. Остановка (арест) синусового узла. Состояние после эндокардиальной имплантации ЭКС 501 Гипертоническая болезнь II ст.

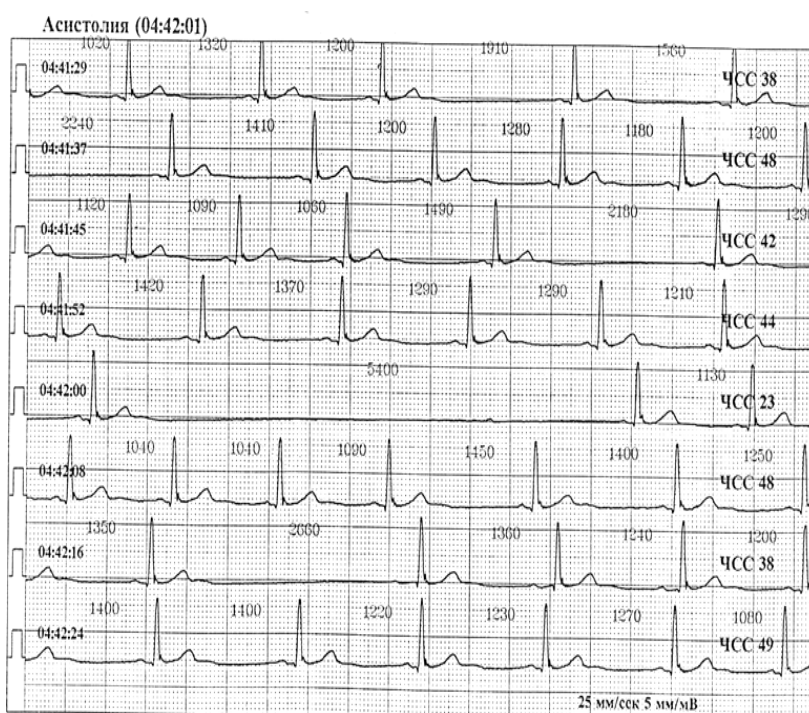
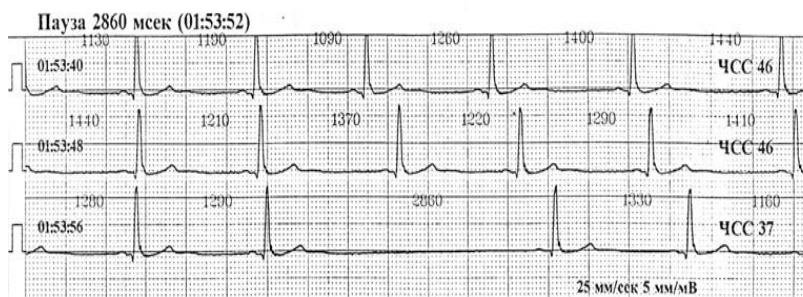
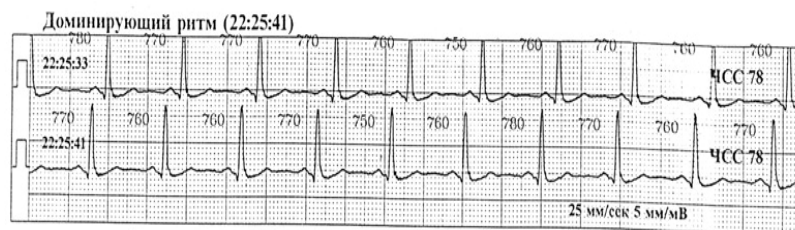


Рисунок 11. Представлены результаты радиомониторного наблюдения ЭКГ пациента Н.

8. Контроль хирургического лечения нарушений ритма

Пример 8.1: Больной Л. Диагноз: АВ-блокада (преходящая) III ст. с с-мом МАС. Состояние после имплантации ЭКС 501. – при радиомониторинге ЭКГ наблюдается работа ЭКС в асинхронном режиме, нарушение принципа demand,

пейсмекер не улавливает возбуждение (волну R). Подозрение на микродислокацию электрода. Консервативное лечение: диклофенак, дексаметазон, димедрол, макропен – без улучшения. Произведена операция – передислокация электрода.

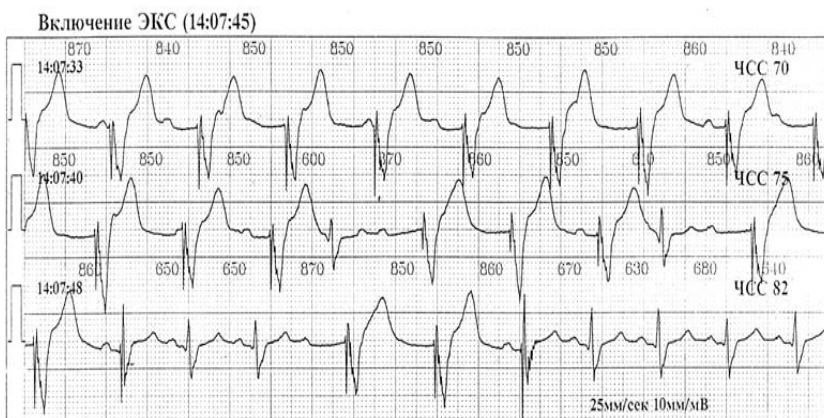
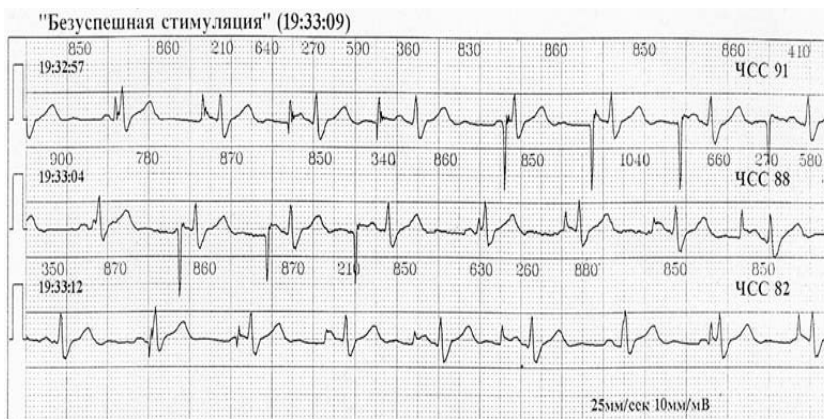


Рисунок 12. Представлены результаты непрерывного наблюдения ЭКГ пациента Л. На первом фрагменте ЭКГ (до операции)- нарушение работы ЭКС; на втором (после операции)- стимуляция в режиме VVI с заданной частотой 70 ударов в минуту, собственный ритм с ЧСС 75-80 в минуту

Опыт использования системы "Радиохолтер" в кардиологическом отделении ЦКБ №5 показал, что методика радиомониторирования ЭКГ пациентов в условиях физической активности обеспечивает преемственность между прикроватным мониторингом больных и Холтеровским суточным мониторингом ЭКГ.

Приведенные клинические примеры убеждают в том, что применение радиомониторного контроля ЭКГ в кардиологическом отделении придает новые качества суточному мониторингу ЭКГ - позволяет своевременно выявлять и предупреждать жизнеопасные ситуации, оперативно принимать необходимые лечебные меры.

Второй аспект применения системы радиомониторингового контроля ЭКГ в нашей больнице – это физическая реабилитация пациентов.

Важным аспектом физической реабилитации пациентов является объективная оценка адаптационных возможностей пациента. Наиболее простые применяемые в этой области критерии –

это определение частоты дыхания, пульса, артериального давления, т.е. клиническая оценка кардиореспираторной системы пациента. Система радиомониторинга ЭКГ позволила сделать это на современном уровне, обеспечив непрерывный контроль электрокардиограммы пациента во время выполнения физических упражнений.

Система, применяемая в отделении лечебной физкультуры, рассчитана на одновременное наблюдение за 4 пациентами. Врач - методист ЛФК наблюдает за ЭКГ пациентов, работающих в зале, на тренажерах. Возможность непрерывно контролировать электрокардиограмму пациентов, выполняющих тот или иной вид физических упражнений, автоматическая индикация тревоги угрожающих состояний придает новое качество программе физической реабилитации.

Видеонаблюдение за выполнением физических упражнений одновременно с контролем ЭКГ объективизирует характер реакции сердечно-сосудистой системы пациента на тот или иной комплекс упражнений. С помощью переговорного

устройства, установленного в зале, врач ЛФК имеет возможность оперативно корректировать интенсивность и темп нагрузки.

Таким образом, система радиомониторинга ЭКГ в комплексе с дополняющими видеонаблюдением и переговорным устройством образует собой единый комплекс для обеспечения адекватного контроля физической реабилитации пациентов.

Программно-аппаратный комплекс контроля физической реабилитации помогает специалистам ЛФК решить следующие вопросы:

1. Безопасное наращивание интенсивности нагрузки
2. Возможность ранней активизации пациента
3. Достижение максимального тренирующего эффекта мышечной, кардиореспираторной систем индивидуально для каждого пациента с выработкой индивидуальных программ физической реабилитации.

Таким образом, система радиомониторинга ЭКГ стала неотъемлемой составной частью всего комплекса ЭКГ-исследований пациентов в ЦКБ №5.

Аналогичные результаты были получены и в других клиниках, где работает оборудование радиотелеметрического контроля ЭКГ «Радиохолтер», входящее в состав известного в Украине комплекса «Тредекс».

В настоящее время «Радиохолтер» не имеет аналогов по критерию «эффективность-стоимость», обеспечивая эффективность работы, сопоставимую с лучшими западными образцами, при стоимости едва ли не на порядок дешевле. Значительный положительный опыт, наработанный за десятилетие эксплуатации всех модификаций оборудования «Радиохолтер» в Украине и России позволяет надеяться на более широкое внедрение его в клиническую практику отделений кардиологии на всей территории постсоветского пространства.

Литература и вебблиография

1. Павлович Р.В. Оценка эффективности работы всеукраинской телемедицинской сети трансте-лефонной электрокардиографии «Телекард» за период 2005-2007 гг. / Р.В.Павлович // Укр.ж.телемед.мед.телемат. - 2007. - Т. 5, № 1. - С. 10-16.
2. Тер-Ананьянц Е.А. Опыт телемедицинских консультаций кардиологических больных / Е.А.Тер-Ананьянц, О.Т.Машталова,

И.Е.Куликова // Мобильные телемедицинские комплексы. Домашняя телемедицина. - Матер. научн.-практ. конф. - Ростов-на-Дону. - 2005. - С. 140.

3. Шклярченко М.П. Клінічний досвід використання системи передачі ЕКГ «Телекард» у Полтавській області / М.П.Шклярченко, Я.Л.Мар'єнко // Укр. ж. телемед. мед. телемат. - 2008. - Т. 6, № 2. - С. 178-183.

Надійшла до редакції: 05.03.2009.

© И.А.Толкачева, Р.В. Павлович, А.В. Крамаренко, Л.В. Павлютин

Кореспонденція: Толкачева И.А.,
пр-т Московський, 228/35, 61082, Харків, Україна
E-mail: tredex@tredex-company.com.ua