

УДК 616.831-001-036.11-073.756.8:681.31

## Особенности клинической и компьютерно-томографической диагностики в острый период диффузного аксонального повреждения головного мозга

Гарус А.А.

Институт нейрохирургии им. акад. А.П.Ромоданова АМН Украины, г.Киев, Украина

На материале историй болезни 23 больных проводится анализ клинических проявлений диффузного аксонального повреждения головного мозга, описывается три группы его компьютерно-томографических проявлений. При клинито-томографическом сопоставлении выявлено отсутствие зависимости ДАП-специфических КТ-проявлений от степени тяжести травмы. Описанные определенные особенности диагностического процесса при сочетании диффузных та очаговых внутричерепных повреждений.

Ключевые слова: *черепно-мозговая травма, диффузное аксональное повреждение, острый период, диагностика, компьютерная томография.*

**Вступление.** Диффузное аксональное повреждение (ДАП) головного мозга как отдельная форма черепно-мозговой травмы (ЧМТ) впервые была описана S.J.Strich в 1956 г. [13]. Возникновение ДАП связывают с механизмом нарушения, обусловленным угловым (ротационным) ускорением-замедлением [8, 10], что обычно наблюдается при дорожно-транспортных происшествиях (ДТП). Патоморфологически это проявляется в повреждении аксонов, которое, как правило, максимально на участках с наибольшей разницей плотности (около 2/3 повреждений располагаются на границе серого и белого вещества). Некоторыми авторами [5] были описаны следующие уровни вовлечения анатомических структур в ДАП (по мере утяжеления повреждения): уровень I: парасагитальные участки лобных долей, паравентрикулярные участки височных долей, реже — теменные и затылочные доли, внутренняя и наружная капсулы, мозжечок; уровень II: мозолистое тело; уровень III: мозговой ствол.

По данным Т.А.Genarelli [6], длительная посттравматическая кома, не связанная с объемным повреждением (т.е. вследствие ДАП), наблюдается приблизительно у половины пациентов с тяжелой ЧМТ и составляет 35% ее летальности.

Клиническая картина ДАП [2] заключается в нарушении сознания до комы различной глубины, которое наступает непосредственно после травмы, без светлого промежутка. Кома может сочетаться с разнообразными расстройствами мышечного тонуса от гипотонии до децеребрационной ригидности (как одно, так и двусторонней), нарушением дыхания. Часты грубые стволовые расстройства — анизокория, разностояние глазных яблок, выпадение корнеального, окулоцефалических рефлексов и др. Менинге-

альный синдром и вегетативные расстройства выявляются у большинства больных.

Компьютерно-томографическая картина менее ярка, чем клиническая. Обычно описываются небольших (до 2 см в диаметре) размеров кровоизлияния различной локализации [1,2,4,14]. По данным разных авторов [9,11], у значительного (22–80 %) числа больных с ДАП КТ-изменений может не быть.

На наш взгляд, в практической нейротравматологии диагноз ДАП головного мозга принимается с трудом, что обуславливает актуальность изучения данной проблемы. Больным с достаточно отчетливой клинической картиной ДАП устанавливают диагнозы ушиба медиобазальных структур головного мозга, подкорковой, мезэнцефалобульбарной, цереброспинальной формы ушиба и т.д. Часто наблюдаемая очаговая симптоматика, в том числе и грубая стволовая, может служить и нередко служит основанием для подозрения на сдавление головного мозга и причиной по сути ненужных оперативных вмешательств, которые проводят в непрофильных стационарах.

**Цель исследования.** Изучить клиническую и КТ-симптоматику у больных с ДАП, провести клинито-томографические сопоставления, оценить диагностическую значимость клинической картины и КТ.

**Материалы и методы.** В Черниговской областной больнице и Институте нейрохирургии им. акад. А.П.Ромоданова в период с 1998 по 2003 г. под наблюдением находились 23 больных с ДАП. Мужчин было 19, женщин — 4. Пациенты были в возрасте от 16 до 54 лет; средний возраст составил 26,43 лет ± 4,83 лет.

Травму во время ДТП получил 21 больной (7 из них были водителями мотоцикла; 4 — пассажирами мотоцикла; 5 — пешеходами; 2 — водителями автомобиля; 2 — пассажирами ав-

томобиля; 1 — велосипедистом). У одного больного имела место кататравма, одна пациентка была избита.

По способу поступления в нейрохирургический стационар больных распределили следующим образом: доставлены непосредственно с места происшествия автомобилем скорой помощи — 6; переведены из других стационаров (ЦРБ и городских больниц) в сроки от 12 ч до 10 сут — 17.

ДАП являлось компонентом сочетанной травмы у 10 (43,48%) больных. У 3 из них ЧМТ сочетались с переломами костей нижней конечности; у 2 — с переломами костей нижних и верхних конечностей; у 4 — с травмой грудной клетки и пневмотораксом (у 2 из них имели место еще и переломы костей верхних конечностей); у 1 — с переломом позвоночника в грудном отделе (без повреждения спинного мозга) и переломом нижней челюсти.

Диагноз ДАП устанавливали на основании анамнестических данных о механизме травмы, клинических проявлений, данных спинномозговой пункции и КТ-исследования.

Клинико-неврологическое состояние контролировали и фиксировали каждые 6–12 ч.

КТ-исследование головного мозга производили всем больным в период от 3 ч до 7 сут после травмы на томографах Somatom AR и Somatom CR (Siemens, Германия), шагом томографа — 5 мм.

Выжили 17 больных, умерли — 6. Исходы травмы оценивались по шкале исходов Глазго (Jennett B., Bond M., 1975).

**Результаты их обсуждения.** Все больные при первичном врачебном осмотре пребывали в состоянии различной степени нарушенного со-

Таблица 1. Показатели состояния сознания больных после травмы (по шкале ком Глазго, балл)

Количество баллов	Число больных	Процент больных
6–7 (умеренная кома)	13	56,52
4–5 (глубокая кома)	10	43,48
Всего	23	100

Таблица 2. Длительность коматозного состояния пострадавших с ДАП

Длительность комы, сут	Число больных	Процент больных
До 1	4	17,39
1–3	1	4,35
4–7	3	13,04
8–14	6	26,09
15 и больше	6	22,73
Пребывали в коме до момента смерти	3	13,04
Всего	23	100

знания. Глубина нарушения сознания больных после травмы приведена в табл. 1.

Коматозное состояние завершалось либо переходом в вегетативное состояние (10 больных), либо появлением отдельных сознательных реакций по типу включения (10 больных). Длительность комы у этих больных представлена в табл. 2. Трое больных умерли не выходя из коматозного состояния.

У 17 больных достаточно частыми и стойкими были стволовые симптомы; у 12 больных было сочетание 2 и более симптомов. (табл.3).

Нарушения мышечного тонуса отмечали у 15 больных, (табл.4). Мышечно-тонические нарушения в ходе динамического наблюдения часто меняли свой характер.

С учетом классификации ДАП, предложенной Т.А.Genarelli et al, 1982 [6], основанной на длительности комы и выраженности стволовой симптоматики, больных распределили по степени тяжести следующим образом (табл.5).

Таблица 3. Частота стволовых симптомов у пострадавших с ДАП

Признак	Число больных	Процент больных
Снижение или отсутствие корнеальных рефлексов	8	34,78
Снижение или отсутствие фотореакции	10	43,48
Неполный окулоцефалический рефлекс	9	39,13
Грубое ограничение взора вверх, двусторонний птоз и невозможность открыть глаза	2	8,70
Анизокория	6	26,09
Плавающий нистагм	4	17,39
Разностояние глаз по горизонтали	4	17,39
Нарушение частоты и ритма дыхания	7	30,43

Таблица 4. Показатели нарушения мышечного тонуса у больных с ДАП

Признак	Количество больных	Процент больных
Гипотония	2	8,70
Декортикационная ригидность:		
односторонняя	—	—
двусторонняя	4	17,39
Децеребрационная ригидность:		
односторонняя	2	8,70
двусторонняя	5	21,74
Сочетание декортикационной и децеребрационной ригидности с разных сторон.	2	8,70
Всего больных с нарушением тонуса	15	65,22

Таблица 5. Распределение больных по степени тяжести ДАП (по Т.А.Genarelli et al., 1982)

Степень тяжести ДАП	Количество больных	Процент больных
I (легкая)	4	17,39
II (средняя)	8	34,78
III (тяжелая)	11	47,83
Всего	23	100

Следует отметить, что состояние больных с I (легкой) степени ДАП (по критериям Т.А.Genarelli et al.) нельзя назвать легким. Несмотря на более ранний выход из коматозного состояния, у больных длительно удерживаются психические, интеллектуально-мнестические расстройства. Скорее всего в этих случаях более короткий коматозный период и менее выраженная стволовая симптоматика обусловлены преимущественной локализацией аксональных разрывов на уровне подкорковых структур и мозолистого тела (I и II уровни по J.H.Adams et al. [5]). По нашим наблюдениям, даже при раннем (1-е сутки после травмы) появлении у больного сознательных реакций, в том числе вербальных, в дальнейшем течении заболевания возможны длительные периоды угнетенного сознания (1–3 сут) с последующим появлением психомоторного возбуждения и элементов сознательного поведения.

Нарушение сознания у 10 больных с ДАП часто сопровождалось выраженным двигательным возбуждением, требовавшим массивной медикаментозной седации. Психомоторное возбуждение, дезориентация во времени и окружающей обстановке, инверсия ритма сна и бодрствования длительно сохранялись и после выхода больных из комы.

Менингеальный синдром различной степени выраженности отмечали у 16 больных, при этом не у всех из них выявляли субарахноидальное кровоизлияние. У 6 больных с менингеальными проявлениями цереброспинальная жидкость была без изменений или с незначительной примесью крови (100–300 эритроцитов/мм<sup>3</sup>). По-видимому, в этих случаях менингеальные контрактуры имели не оболочечный, а подкорково-стволовой генез.

Среди различных вегетативных расстройств (нестойкость артериального давления, гипертермия, гиперсаливация, бронхорея) мы отмечали распространенность (8 больных) и стойкость таких проявлений, как сальность кожи (себорея), а также папулезно-буллезные высыпания на участках кожи, не подвергающихся давлению (лицо, передняя грудная стенка, надплечья, плечи) на фоне прогрессирующего общего истощения. По аналогии с такими же проявлениями у

больных с острой цереброваскулярной патологией [3] и с учетом данных патоморфологических исследований о практически постоянных аксональных поражениях в ростральных отделах ствола мозга при ДАП [1] эти симптомы, вероятно, являются проявлениями нейродистрофического варианта гипоталамического синдрома.

Согласно некоторым авторам [4], выделяют два варианта клинического течения ДАП.

1. Реакция пробуждения с восстановлением элементов сознания (открытие глаз, признаки слежения и фиксации взора, выполнение отдельных простых инструкций) проявляется по типу включения. Такое течение наблюдали у 10 больных.

2. Переход из комы в стойкое или транзиторное вегетативное состояние отмечали у 9 больных. Двое из этих больных умерли по причине возникновения респираторных гнойно-септических осложнений.

Еще 4 больных умерли, не выходя из коматозного состояния, в связи с тяжестью ЧМТ, которая во всех этих случаях сочеталась с внечерепными повреждениями.

Состояние больных через 3 мес после травмы представлено в табл. 6.

Изменения, выявленные у больных при КТ, были разделены на три группы: 1) увеличение объема мозга, 2) характерные (специфичные) ДАП, 3) изменения, связанные с очаговыми травматическими внутрочерепными повреждениями (ОТВП).

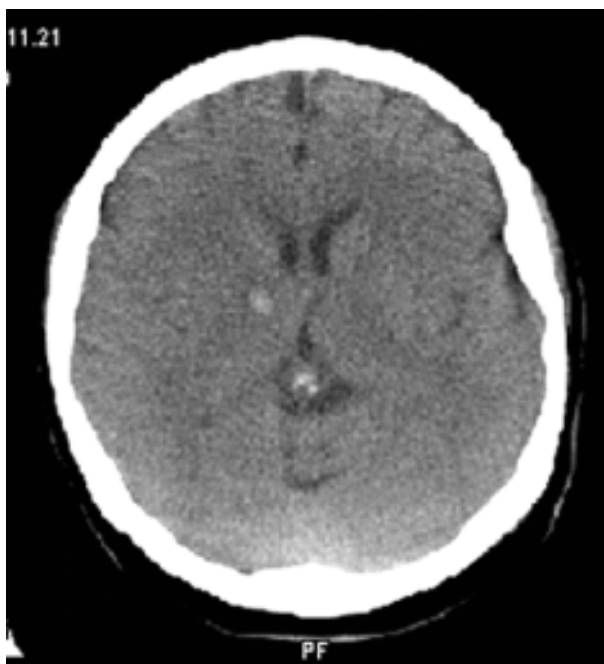Диффузное увеличение объема мозга, выявленное у 5 больных, сопровождалось умеренным уменьшением на КТ желудочковой системы и перимезенцефальных цистерн. Данные томоденситометрии свидетельствовали об умеренном генерализованном повышении плотности вещества мозга (до 34–36 ед. Н), что дает основание думать не об отеке головного мозга, а о его гиперемии. Лишь у 1 из 5 больных диффузная гиперемия не сопровождалась другими КТ-изменениями; у остальных 4 пациентов она была фоном, на котором проявлялись другие изменения.

Таблица 6. Исходы ДАП через 3 мес после травмы

Количество баллов по ШКГ	Количество больных	Процент больных
5 (хорошее восстановление)	4	17,39
4 (умеренная инвалидизация)	7	30,43
3 (тяжелая инвалидизация)	6	26,09
2 (вегетативное состояние)	—	—
1 (смерть)	6	26,09
Всего	23	100

Специфичными ДАП, согласно Н.Wang et al. (1998), являются следующие.

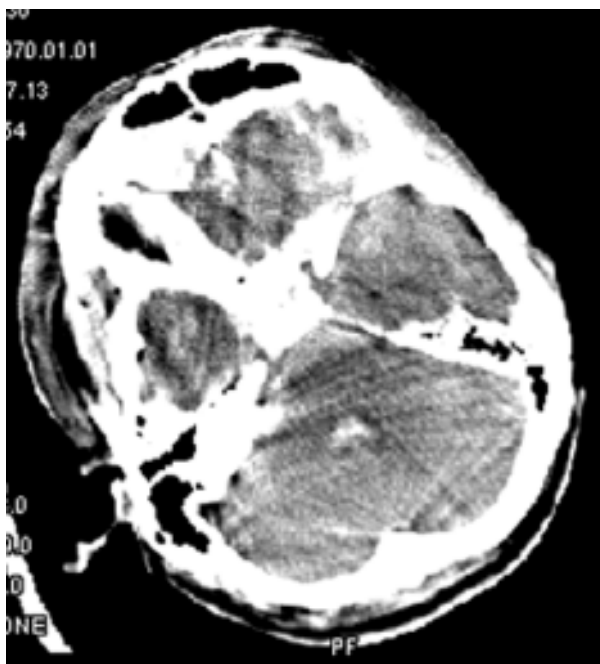- Единичные или множественные интрапаренхиматозные геморрагии в полушариях мозга менее 2 см в диаметре (рис.1).
- Внутривентрикулярные кровоизлияния (рис.2).
- Геморрагии в мозолистом теле.
- Зоны геморрагии менее 2 см в диаметре смежные с III желудочком (рис.3).



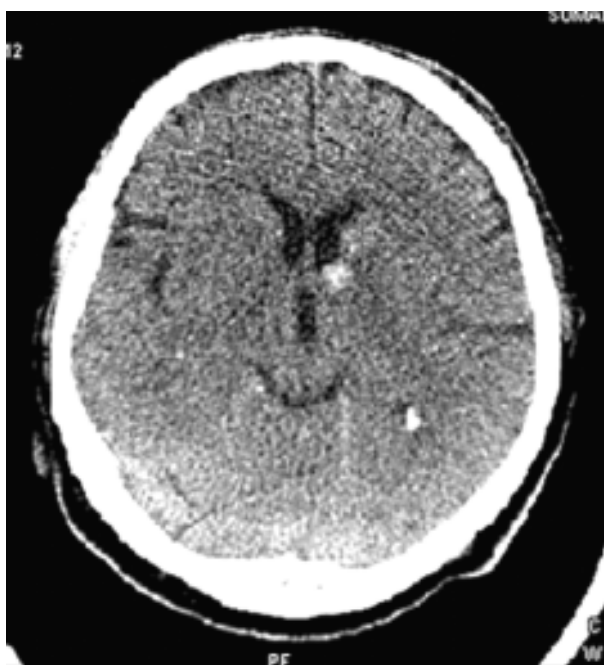**Рис.1.** КТ больной С., 38 лет. ДАП I степени. Кровоизлияние диаметром 0,5 см в подкорковом отделе правого полушария

- Геморрагии в мозговом стволе (рис.4).

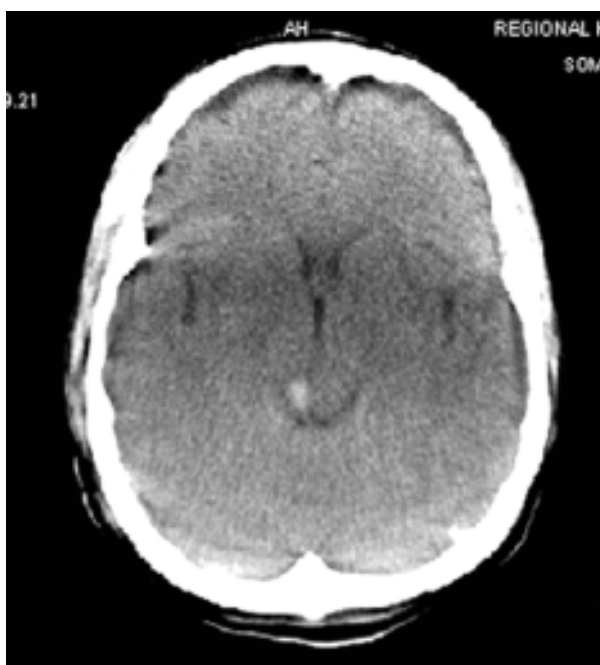Помимо вышеописанных ДАП-специфичных КТ-изменений мы выявили локальное субарахноидальное кровоизлияние в четверохолмную цистерну. Это было единственным КТ-проявлением ДАП III (тяжелой) степени у больного Л., 23 лет, получившего травму в ДТП (водитель мотоцикла) (рис.5). На этом основании локальное кровоизлияние в четверохолмную цистерну так-



**Рис.2.** КТ больного К., 33 лет. ДАП III степени. Кровоизлияние в IV желудочек



**Рис.3.** КТ больного Л., 54 лет. ДАП I степени. Очаг геморрагии диаметром 0,5 см смежный с III желудочком



**Рис. 4.** КТ больного Г., 47 лет. ДАП II степени. Геморрагия в дорсолатеральном отделе среднего мозга (правое двухолмие)

Таблица 7. Количество ДАП-специфичных КТ-изменений в зависимости от степени тяжести ДАП

Характер изменений	I степень	II степень	III степень	Всего
Геморрагии в полушариях мозга менее 2 см в диаметре	1	—	2	3
Внутрижелудочковые кровоизлияния	—	—	1	1
Геморрагии в мозолистом теле	—	1	—	1
Зоны геморрагии менее 2 см в диаметре смежные с III желудочком	1	—	2	3
Геморрагии в мозговом стволе	—	1	—	1
Локальное САК в четверохолмную цистерну	—	—	1	1
ДАП-специфичных изменений не выявлено	2	6	5	13
Всего	4	8	11	23

же было отнесено нами к числу ДАП-специфичных КТ-изменений. В табл. 7 показано частоту вышеуказанных КТ-изменений в зависимости от степени тяжести ДАП.

Таким образом, специфичные КТ-изменения отмечали лишь у 10 из 23 больных с ДАП (43,48±22,20) %. Мы сопоставили факты наличия ДАП-специфичных КТ-изменений со степенью тяжести ДАП (табл. 8).

Четкой зависимости количества ДАП-специфичных КТ-изменений от тяжести ДАП не отмечено. Средний возраст больных с наличием ДАП-специфичных КТ-изменений несколько старше (30,6 лет), чем больных с отсутствием таких изменений (28,36 лет), а средняя степень тяжести даже несколько ниже и составляет 2,4 и 2,64 соответственно, однако эти различия недостоверны.

Под КТ-изменениями, связанными с ОТВП, мы подразумеваем КТ-проявления внутричерепных гематом, субдуральных гидром и очагов ушиба мозга. В литературе [7,12] уделяется недостаточно внимания вопросу о сочетании ДАП

Таблица 8. Количество больных с ДАП-специфичными КТ-изменениями в зависимости от степени тяжести ДАП

Степень тяжести ДАП	Количество больных с ДАП-специфичными КТ-изменениями	Процент больных с ДАП-специфичными КТ-изменениями
I (4 больных)	2	50
II (8 больных)	2	25
III (11 больных)	6	54,55
Всего (23 больных)	10	43,48

с очаговыми травматическими внутричерепными повреждениями. В то же время в нашем наблюдении такие сочетания были нередкими — 10 (43,48%) больных. У 9 из этих 10 пациентов не определяли ДАП-специфичных КТ-изменений и обнаруживали лишь ОТВП; у 1 больного субдуральная гидрома сочеталась с очагом геморрагии диаметром 1 см и смежным с III желудочком. Особенно часто выявляли субдуральные гидромы (6 больных); реже — субдуральные гематомы (2), эпидуральную гематому (1), очаг ушиба второго вида в лобной области в проекции перелома (1 пациент).

У 3 больных на КТ изменений выявлено не было.

В повседневной нейрохирургической практике диагноз ДАП основывают на достаточно яркой клинической картине (глубокое нарушение сознания, стволые симптомы и т. д.), сочетающейся с характерными минимальными изменениями на КТ, а достаточно часто и без всяких изменений. При сочетании ДАП с ОТВП применение этих диагностических критериев затруднительно в связи с тем, что КТ-картину часто составляют лишь ОТВП, а клиническую — преимущественно или исключительно ДАП. В подобных случаях, на наш взгляд, в процессе диагностических построений и прогнозирования течения должен проводиться анализ степени клинической значимости ОТВП. При такой диагностической тактике удается выявить явное несоответствие небольшого объема сдавления (повреждения) грубым клиническим проявлениям. Затем, учтя механизм травмы и исключив возможность нетравматического поражения мозга (синдром жировой эмболии, гипоксия мозга вследствие различных расстройств внешнего дыхания), можно заключить, что в этих случаях

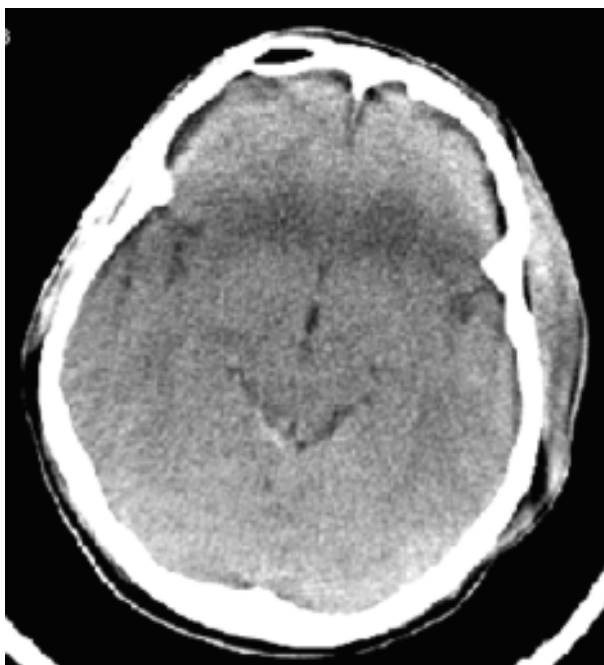


Рис.5. КТ больного Л., 23 года. ДАП III степени. Локальное кровоизлияние в четверохолмную цистерну

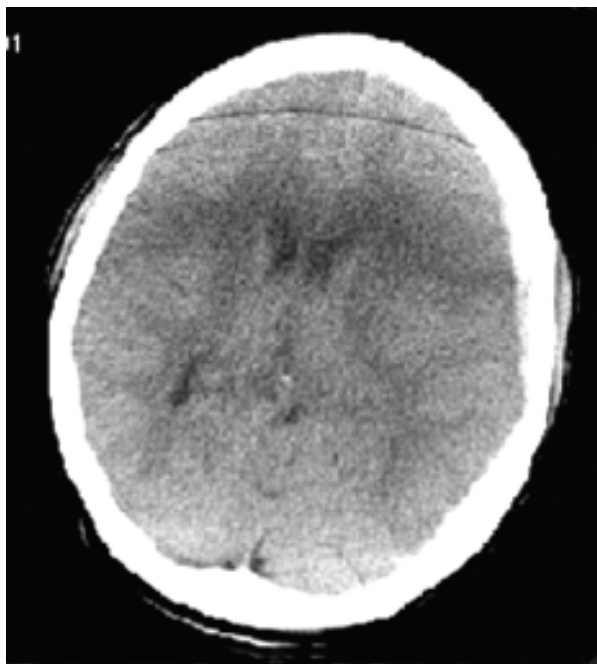
первичной и ведущей формой ЧМТ является ДАП, которое и определяет клиническую картину и прогноз течения, а ОТВП является лишь эпифеноменом (рис.6).

Если учесть вышеизложенное, а также то, что некоторые авторы [1] считают сотрясение головного мозга легкой формой ДАП, то небезосновательным будет предположение о том, что очаговые и диффузные формы повреждений головного мозга могут сочетаться при ЧМТ в различных количественных соотношениях. Наряду со случаями сочетания относительно “легкого” очагового и тяжелого диффузного повреждения головного мозга, следует принимать во внимание возможность наличия компонента ДАП и при тяжелых ОТВП.

Оперативному вмешательству подвергли 10 больных. Несмотря на малый объем удаленных ОТВП (10–30 см<sup>3</sup>), тактика дифференцированного лечения с изначально консервативным подходом не могла быть применена по причине коматозного состояния больных и отсутствия возможности круглосуточного КТ-контроля и мониторинга внутричерепного давления (ВЧД). Шесть операций произведено в условиях нейрохирургического отделения после КТ-исследования и выявления ОТВП (субдуральных гидром — 3, субдуральных гематом — 2, эпидуральная гематома — 1). Четыре операции были осуществлены в непрофильных стационарах (ЦРБ), две из них выполнили нейрохирурги областного центра. Показаниями к операции послужили данные Эхо-ЭГ о смещении М-эха на фоне тяжелого состояния больных и отсутствия возможности проведения нейровизуализирующих исследований. При операциях были удалены субдуральные гидромы. Еще три операции — двусторонняя поисковая трепанация — проводили нейротравматологи районных больниц на основании лишь клинических показаний. У 1 больного обнаружили субдуральную гидрому. Больные после операций были переведены в нейрохирургическое отделение, 1 из них умер.

При удалении субдуральных гидром мы отмечали, что в ряде случаев субдуральные скопления ликвора существенно не повышали ВЧД. Это согласуется с данными других авторов [1] о том, что субдуральные жидкостные скопления при ДАП не ведут себя агрессивно, исходя из чего авторы предлагают их не удалять. У оперированных нами больных после удаления они всегда рецидивировали. По-видимому, природа образования таких ликворных скоплений связана с ротационным механизмом травмы, приводящим к ДАП, когда ротации в основном подвергаются относительно подвижные полушария, в то время как фиксированные ствольные отделы остаются неподвижными и подвергаются травматизации вследствие перекручивания [10]. Расположение и конфигурация субдуральных ликворных скоплений являются как бы следствием внутричерепного ротационного перемещения гемисфер мозга (рис.7). Возможно в таких случаях следует согласиться с предлагаемой А.А.Потаповым и соавторами (2001) тактикой консервативного их лечения.

При сопоставлении клинической картины и



**Рис.6.** КТ больной Ф., 17 лет. ДАП III степени. Субдуральная гематома толщиной 0,4 см в левой лобнотемпальной области. ДАП-специфичных КТ-изменений не выявлено

результатов КТ-исследования головного мозга обращает на себя внимание несоответствие грубых клинических нарушений незначительным изменениям при КТ-исследовании или даже их отсутствию. Морфологическим субстратом ДАП являются поврежденные в результате травмы миелиновые оболочки аксонов и сами аксоны с последующим истечением аксоплазмы (образованием аксональных шаров, обнаруживаемых микроскопически) и дальнейшим разрушением миелина фагоцитами. Данные повреждения не визуализируются методом КТ. ДАП-специфичные КТ-изменения (геморрагии в белом веществе лучистого венца, мозолистого тела, полуовального центра и т.д.) есть результат разрыва ткани мозга и сосудов микроциркуляторного русла. Данные геморрагии лишь сопутствуют аксональным повреждениям и не отражают истинной тяжести травмы, являясь “вершиной айсберга”. Вероятно потому не наблюдается зависимости между обнаружением ДАП-специфичных КТ-изменений и клиническим состоянием (тяжестью) больных.

**Выводы.** 1. Диагноз ДАП строится на основании анамнестических, клинических данных с обязательным учетом КТ-картины.

2. Наличие и характер ДАП-специфичных КТ-изменений не зависит и не отражает степени тяжести ДАП.

3. Случаи сочетания ДАП с ОТВП являются нередкими. Для диагностики, определения лечебной тактики и прогноза течения в таких случаях важен анализ клинической значимости ОТВП с учетом того, что клиническую картину может определять ДАП, в то время как в КТ-картине представлены лишь ОТВП.

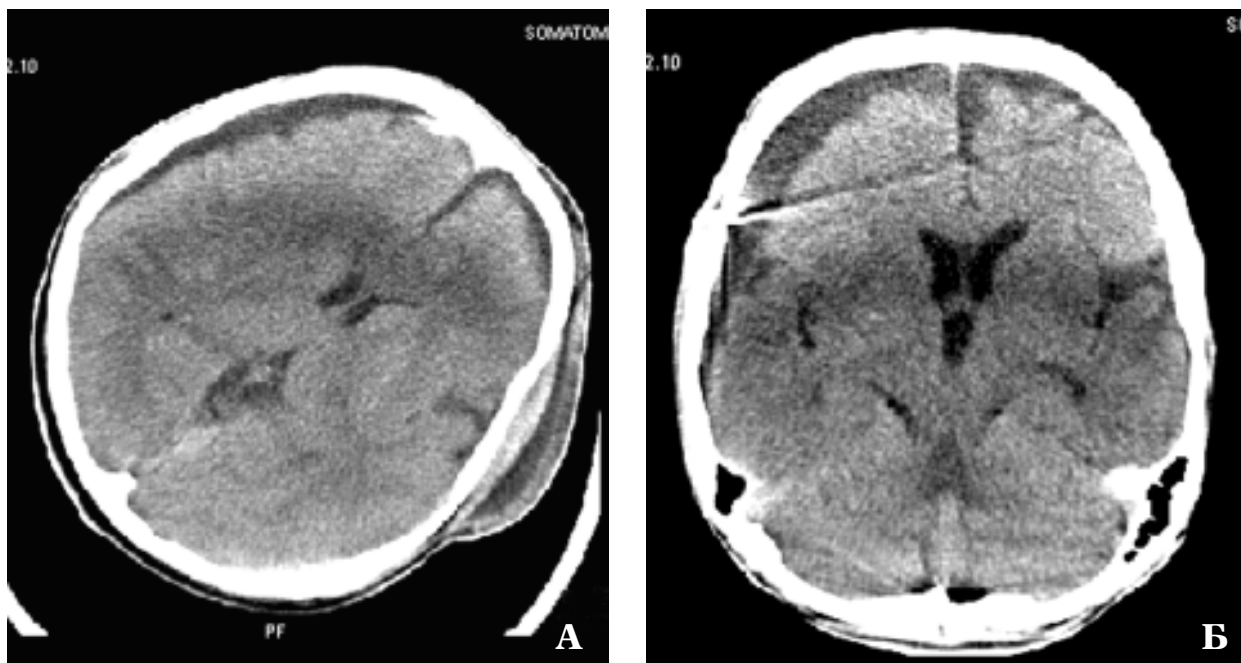


Рис.7. КТ больного П., 17 лет.

А — ДАП III степени. Расположение и конфигурация субдуральных ликворных скоплений являются как-бы следствием внутричерепного ротационного перемещения гемисфер мозга.

Б — Через 21 день после травмы: рецидив гидромы над правой лобно-теменной и лобно-височной областью ямы (ранее гидрома была удалена). Рецидив гидромы, атрофия мозга

4. Субдуральные гидромы, самые частые ОТВП, сопутствующие ДАП, по меньшей мере в части случаев могут являться следствием ротационного перемещения полушарий мозга в полости черепа и не вызывать существенного повышения ВЧД. Необходимость хирургического лечения и возможность применения в подобных случаях дифференцированной тактики лечения с изначально консервативным подходом актуально исследовать.

#### Список литературы

1. Диффузное аксональное повреждение головного мозга. Клиническое руководство по черепно-мозговой травме // Потапов А.А., Лихтерман Л.Б., Касумова С.Ю. и др. /Под ред. А.Н.Коновалова, Л.Б.Лихтермана, А.А.Потапова. — М.: Антидор, 2001. — Т.2. — С.426-450.
2. Лихтерман Л.Б., Чабулов А. Диффузное аксональное повреждение головного мозга. Нейротравматология: Справ. изд. /Под ред. А.Н.Коновалова и др.— М.: ИПЦ Вазар-ферро, 1994. — С. 67-70.
3. Самойлов В.И. Дизэнцефальные нарушения в остром периоде разрыва аневризмы сосудов головного мозга // Журн. невропатол. и психиатр. — 1982.—№1. — С. 27-31.
4. Чабулов А. Диффузное аксональное повреждение головного мозга: Автореф. дис. ... канд. мед. наук— М.,1990.— 24 с.
5. Adams J.H., Jennett B., McLellan K.R. et al. The neuropathology of the vegetative state after head injury.// J. Clin. Pathol. — 1999. — V.52, №11. — P.804-806.
6. Gennarelli T.A., Spielman G.M., Langfitt T.W. Influence of the type of intracranial lesion on outcome from severe head injury: A multicenter study using a new classification system // J. Neurosurg. — 1982. — V.56. — P.26-32.
7. Gusmao S.N., Pittella J.E. Extradural haematoma and diffuse axonal injury in victims of fatal road traffic accidents // Brit. J. Neurosurg. — 1998. — V.12, №2. — P.123-126.
8. Holbourn A.H. Mechanics of head injuries // Lancet. — 1943. — V.2. — P.438-441.
9. Lobato R.K., Sarabia R., Rivas J.J., Cordobes F., Castro S., Munoz M.J., Cabrera A., Barcena A., Lamas E. Normal computerized tomography scans in severe head injury // J.Neurosurg. — 1986. — V.65. — P.784-789.
10. Meaney K.F., Smith K.H., Shreiber K.I., Bain A.C., Miller R.T., Ross K.T., Genarelli T.A. Biomechanical analysis of experimental diffuse axonal injury // J. Neurotrauma. — 1995. — V.12, №4. — P.689-694.
11. Mittl R.L., Grossman J.R.I., Hiehle J.F., Hurst J.R.W., Kauder K.R., Gennarelli T.A. Prevalence of MR evidence of diffuse axonal injury in patients with mild head injury and normal head CT findings // AJNR. — 1994. — V.15. — P.1583-589.
12. Sahuquillo-Barris J., Lamarcav-Cuiro J., Vilalta-Castan J. et al. Acute subdural hematoma and diffuse axonal injury after severe head trauma // J. Neurosurg. — 1988. — V. 68. — P. 894-900.
13. Strich S. J. Kiffuse degeneration of the cerebral white matter in severe dementia following head injury// J. Neurol. Neurosurg. and Psychiatry — 1956. — V.19. — P.163-185.
14. Wang H., Kuan G., Zhang J., Zhou K. Clinical studies on diffuse axonal injury in patients with severe closed head injury //Chin. Med. J.(Engl). — 1998. — V.111, №1. — P.59-62.
15. Wilberger J.E., Rothfus W.E., Tabas J., Goldberg A.L., Keeb Z.L. Acute tissue tear hemorrhages of the brain // Computed tomography and clinicopathological correlations // Neurosurgery. — 1990. — V.27 — P.208-213.

Особенности клинической та компьютерно-томографической диагностики в остром периоде диффузного аксонального повреждения головного мозга

Гарус А.А.

На материале 23 историй хвороб пацієнтів проводиться аналіз клінічних проявів диффузного аксонального пошкодження головного мозку, описуються три групи його комп'ютерно-томографічних проявів. При клініко-томографічному співставленні виявлена відсутність залежності ДАП-специфічних КТ-проявів від ступеня тяжкості травми. Описані певні особливості діагностичного процесу при пооданні дифузних та вогнищевих внутрішньочерепних пошкоджень.

The specialities of clinical and CT diagnosis in acute period of diffuse axonal brain injury

Harus A.A.

Analysed are clinical manifestations of diffuse axonal brain injury. Rescribed are three groups of its CT manifestations. Clinical and CT comparison revealed that KAT-specific CT manifestations do not depend on severity of injury. Rescribed are specialities of diagnosis in combination of diffuse and focal intracranial injuries.

## Комментарий

к статье Гаруса А.А. *“Особенности клинической и компьютерно-томографической диагностики в острый период диффузного аксонального повреждения головного мозга”*

Статья посвящена вопросу диагностики ДАП в острый период ЧМТ. ДАП были описаны Strich S. в 1956 г. как последствия тяжелой ЧМТ, сопровождавшейся диффузной дегенерацией мозговой ткани и выраженной интеллектуальной деградацией пострадавших. В настоящее время имеются как сторонники выделения ДАП в самостоятельную форму травматического повреждения мозга, так и противники, относящие их к множественным ушибам белого вещества и ствола головного мозга.

ДАП чаще обнаруживают у пострадавших молодого и детского возраста [3,5,6]. В основе развития ДАП лежит травма углового или ротационного ускорения, часто без механического контакта с повреждающим агентом, и приводящая к множественным повреждениям аксонов в белом веществе полушарий и стволе мозга. Патогенетической сутью ДАП, особенно ярко проявляющейся у детей, является острое нарушение мозгового кровообращения, связанное с резким перераспределением крови из оболочечных сосудов в ткань мозга (гиперемия мозга). Нарушается проницаемость сосудов, возникают мелкие геморрагии, развивается отек-набухание мозга. Наверное, главной отличительной чертой ДАП следует считать отсутствие или минимальную выраженность морфологических травматических изменений при проведении нейровизуализирующих исследований и грубую симптоматику церебрального поражения (кому, ствольные витальные нарушения). Автор статьи справедливо указывает, что при отсутствии необходимого оборудования больные с ДАП нередко подвергаются бессмысленным оперативным вмешательствам для исключения компрессии головного мозга.

Материал работы составляет 23 наблюдения, причем в 43,5% случаев имела место сочетанная ЧМТ. Подробно приведены данные неврологического обследования, результаты КТ-исследований. Обнаружение у одного пострадавшего изолированного кровоизлияния в четверохолмную цистерну и внесение этого КТ-признака как специфического для ДАП, по-видимому, преждевременно. Необходим более значительный и достоверный материал. Автор приводит наблюдения 4 больных с длительностью коматозного состояния менее 1 сут. Для ДАП характерно именно длительное коматозное состояние, а столь непродолжительное может наблюдаться и при других формах ЧМТ. Поэтому данные наблюдения требуют более весомого подтверждения именно ДАП у пострадавших. Убедительным критерием перенесенного ДАП является развитие атрофических изменений в мозге через 3–6 нед после травмы [1–4]. К сожалению, этот критерий для подтверждения правильности диагноза автор не использовал. Почти половина пострадавших были оперированы, что связано с отсутствием необходимого оборудования (КТ) для диагностики вида, характера и тяжести ЧМТ. Учитывая то, что материал автора основан на наблюдениях, проведенных в Института нейрохирургии АМН Украины и Черниговской областной больнице, но не указано количество наблюдений в каждом из учреждений, столь значительное количество не обоснованных оперативных вмешательств вызывает много вопросов. К сожалению, качество иллюстраций (КТ) достаточно низкое.

В целом статья читается с интересом, имеет четкую практическую направленность и будет принята положительно нейрохирургами, занимающимися нейротравматологией. Некоторые аспекты могут вызвать дискуссию и это положительная сторона работы.

1. Егуня М.А. Тяжелая ЧМТ у детей. — К.: ВИПОЛ., 1998. — 219 с.
2. Корниенко В.Н., Васин Н.Я., Кузьменко В.А. Компьютерная томография в диагностике черепно-мозговой травмы. — М.: Медицина, 1987. — 287 с.
3. Орлов Ю.А. Руководство по диагностике и лечению ЧМТ у детей. — К., 2002. — 160 с.
4. Потапов А.А. Патогенез и дифференциальное лечение очаговых и диффузных повреждений головного мозга: Автореф. дис. ... д-ра мед. наук. — К., 1990.—27 с.
5. Чабулов А. Диффузное аксональное повреждение головного мозга: Автореф. дис.... канд. мед. наук. — М., 1990. — 21 с.
6. Lang K.A., Teasdale G.M., Macpherson P. Kiffuse brain swelling after head injury: more often malignant in adults than children? // J. Neurosurg. — 1994. —V.80 (4). — P.675—680.
7. Strich S. I. Kiffuse degeneration of the cerebral white matter in severe dementia following head injury // J. Neurol. Neurosurg. Psychiatry. — 1956. — V.I 9. —P.163—185.

Ю.А. Орлов  
профессор, доктор мед. наук,  
руководитель клиники детской нейрохирургии  
Института нейрохирургии им.акад.А.П.Ромоданова АМН Украины