

ДИФЕРЕНЦІАЦІЯ СТУПЕНЯ ІШЕМІЧНОГО УШКОДЖЕННЯ ПАРЕНХІМИ НИРКИ У ХВОРИХ НА НЕФРОЛІТІАЗ ІЗ ОБСТРУКЦІЄЮ СЕЧОВОДУ

*С.О. Возіанов, В.В. Черненко, Л.Я. Мигаль, Г.Г. Нікуліна, Р.Є. Ладнюк,
Н.І. Желтовська, А.Л. Ключ, І.Є. Сербіна, В.Й. Савчук*

ДУ «Інститут урології НАМН України», м. Київ, Україна

Обструктивне ураження конкрементом сечоводу у хворих на нефролітаз (НЛ), поширеність якого в Україні складає майже 40%, призводить до розладу уродинаміки, гемодинаміки і мікроциркуляції з боку обструкції та як наслідок – до розвитку гіпоксично-ішемічних ушкоджень паренхіми нирки. Ступінь цього ушкодження суттєво коливається, що й обумовлює актуальність своєчасної його діагностики та відповідно своєчасного лікування. Визначення активності ензимів сечі – це найбільш інформативний та неінвазивний метод, що об'єктивно відбиває стан гіпоксично-ішемічних порушень у паренхімі нирки.

Обстежено 53 хворих віком від 17 до 65 років з верифікованим діагнозом – НЛ, перебіг якого було ускладнено обструкцією сечоводу конкрементом, та 30 практично здорових осіб того ж віку. Ступінь порушення ішемічних ушкоджень паренхіми нирки оцінювали за

рівнем активності лізосомних канальцевих ферментів Н-ацетил- β -D-глюкозамінідази (НАГ) та β -галактозидази (β -Гал) у сечі з ниркової миски, яку отримували під час катетеризації або під час операції. Встановлено, що у разі збільшення рівнів НАГ вище за контрольні значення у середньому у 2,5, а β -Гал у 1,5 рази діагностують перший або початковий, у 3,5 та відповідно у 2,0 рази – другий або помірний та у 4,5 та відповідно у 2,5 рази – третій або виражений ступінь ішемічного ушкодження паренхіми нирки.

Отже, отримані дані свідчать про можливість використання рівнів активності НАГ та β -Гал у хворих на НЛ щодо диференціації ступеня порушення ішемічного ушкодження паренхіми нирки та визначення на цій підставі обсягу та тривалості необхідних лікувальних заходів для оптимізації безпосередніх та віддалених результатів оперативного втручання.

РОЗРОБКА СПОСОБУ МЕДИКАМЕНТОЗНОЇ КОРЕКЦІЇ СТРУКТУРНО-ФУНКЦІОНАЛЬНОГО СТАНУ ІШЕМІЧНОЇ НИРКИ ЗА ДОПОМОГОЮ ФАКТОРА РОСТУ ФІБРОБЛАСТІВ ТА ІНТЕРЛЕЙКІНУ-10 В ЕКСПЕРИМЕНТІ

*В.О. Пирогов, О.Ф. Возіанов, Г.Г. Нікуліна, В.А. Кордюм, А.М. Романенко,
Л.Я. Мигаль, І.Є. Сербіна, С.В. Нікітаєв, Я.О. Похолоenko*

*ДУ «Інститут урології НАМН України», м. Київ, Україна
Інститут молекулярної біології та генетики НАН України, м. Київ, Україна*

При ішемії нирки ключовими медіаторами ушкодження її паренхіми є порушення ниркових судин та активація клітин імунної системи і запальної реакції. З метою медикаментозної корекції цих патологічних процесів нами досліджена можливість застосування препаратів фактора росту фібробластів (ФРФ) та протизапального цитокіну інтерлейкіну-10 (ІЛ-10) в умовах хронічного експерименту на кро-

лях. Усім тваринам, включеним в експеримент, проведено дослідження паренхіми нирки до та після створення сегментарної хронічної ішемії шляхом перетину лігатурою верхнього полюсу органа впродовж 3–8 місяців, а також після ін'єкції в зону ішемії ФРФ та ІЛ-10 в розроблених нами дозах. Було виконано комплекс досліджень: морфологічні, біохімічні, ензимологічні, ангіографія, УЗД, доплерографія, електроміогра-

фія та ін. Результати проведеної роботи показали, що після введення ФРФ в ішемізовану нирку збільшуються такі показники, як товщина паренхіми нирки, кількість мікросудин, об'єм систолічного кровотоку, індекс резистентності та зменшуються склеротичні явища в ниркових судинах, що в цілому характеризує поліпшення гемодинаміки органа в порівнянні з «чистою» ішемією. Встановлено поліпшення тканинного метаболізму та функціональних показників ка-

нальців нефрону в захищеній нирці: ФРФ викликав поліпшення активності низки реноспецифічних ферментів (лужної фосфатази, гамма-глутамілтрансферази, β -галактозидази), а ІЛ-10 більш ефективно нормалізував процеси ліпопероксидації. Отже, експериментальні дані свідчать, що препарати ФРФ та ІЛ-10 знижують ризик ішемічного ушкодження паренхіми нирки, а їх застосування може бути одним із способів фармакологічного відновлення функції нирки при патології.

НОВІ КРИТЕРІЇ ДІАГНОСТИКИ ГОСТРОГО ГЕСТАЦІЙНОГО ПІЄЛОНЕФРИТУ

Р.Я. Пивоварчук, А.С. Митникова

Одеський національний медичний університет, м. Одеса, Україна

Вступ. Інфекційно-запальні захворювання нирок та сечовивідних шляхів у вагітних є грізним ускладненням, які вимагають ретельного обстеження і комплексного лікування.

Мета дослідження. Підвищити ефективність діагностики та лікування інфекційно-запальних ускладнень нирок та сечових шляхів на госпітальному етапі у вагітних на основі обґрунтування ролі етіологічних чинників та патогенезу їх розвитку і показань до раціональної лікувальної тактики.

Матеріали та методи дослідження. Вагітні жінки були рандомізовані на групи наступним чином: 1-ша група – порівняння: вагітні жінки без ускладнень інфекційно-запального характеру нирок та сечових шляхів (n=30); 2-га група – основна клінічна, представлена n=90 вагітними, що отримували лікування на госпітальному етапі з приводу інфекційно-запальних ускладнень з боку нирок та сечових шляхів; 3-тя група – контрольна, яку складають n=20 невагітних жінок без наявності інфекційно-запальних захворювань нирок та сечових шляхів.

Результати та їх обговорення. У 92% вагітних II групи визначено значне підвищення рівня С-реактивного білка в крові та у 86% вагітних поява його в сечі. Підвищення рівня С-реактивного білка в крові в 15 разів від норми спостерігалось у 64% вагітних, у 23% вагітних підвищення рівня в 21 раз, у 3% підвищення в 9 разів та у 2% підвищення в 5 разів. У 74% вагітних поява С-реактивного білка в сечі більш ніж 100 мг/л, у 8% – більш 60 мг/л, у 2% – більш 30 мг/л та у 2% – більш 6–29 мг/л. У всіх пацієнток II групи, у яких рівень С-реактивного білка перевищував 60 мг/л, при ретельному дообстеженні було діагностовано гострий пієлонефрит. У вагітних цієї ж групи, у яких рівень С-реактивного білка становив менш ніж 60 мг/л, була діагностована інфекція нижніх сечових шляхів.

Висновки. Констатація рівня С-реактивного білка в крові та сечі дає можливість використовувати цей тест для диференціації діагнозу ураження інфекційно-запальним процесом нирок та сечових шляхів.

ВЫБОР МЕТОДА ОПЕРАТИВНОЙ КОРРЕКЦИИ НАРУШЕНИЙ УРОДИНАМИКИ ПРИ НЕФРОПТОЗЕ, ОСЛОЖНЕННОМ ВТОРИЧНЫМ ГИДРОНЕФРОЗОМ

И.М. Русинко, А.В. Приходько, К.А. Троян, А.В. Дулепин

КУ «Д 12 ТМО» ДООС, г. Днепрпетровск, Украина

Эффективность хирургического лечения пациентов с нефроптозом находится не на должном уровне. Без своевременного оперативного лечения прогноз при нефроптозе весьма неблагоприятный и часто заканчивается осложнениями, среди которых по тяжести одно из первых мест занимает приобретенный (вторичный) гидро- и уретерогидронефроз.

Бывает подвижный и фиксированный (посттравматический) нефроптоз. Мочеточник при опущении почки искривляется, образуя перегибы, что приводит к развитию уретерогидронефроза. А если перегиб возникает в области лоханочно-мочеточникового сегмента (ЛМС), то возникают явления гидронефроза.

Под нашим наблюдением находились 24 женщины и 4 мужчины нефроптозом, осложненным гидро- и уретерогидронефрозом. В 64,3% случаев – сочетание нефроптоза с гидронефрозом, в 35,7% – нефроптоз с уретерогидронефрозом.

Нами разработан оригинальный метод фиксации почки за верхний полюс при помощи проленовой сетки к сухожильным ножкам диафрагмы.

Межреберным доступом в 11-м межреберье послойно вскрываем забрюшинное пространство,

капсулу Герота. Мобилизуем ножки диафрагмы и верхний полюс патологически подвижной почки. К фиброзной капсуле верхнего полюса почки подшиваем лоскут проленовой сетки 8 капроновыми швами. Через латеральную и среднюю ножки диафрагмы прошиваем 2 лавсановые лигатуры. Визуальная ревизия мочеточника, ЛМС и лоханки. По показаниям выполняем уретеролиз и устранение педункулита, иссечение варикозно расширенных вен по ходу мочеточника, устранение углообразования мочеточника, пластика ЛМС по Кучера и Андерсену–Хайнсу, уретерокаликаноанастомоз с нефростомией и дренированием мочеточника. Проксимальные концы лигатур прошиваем верхний полюс почки с задней поверхности на переднюю через проленовую сетку. Ассистент, надавливая за нижний полюс почки, подает ее к диафрагме, оператор завязывает лигатуры. Почка занимает физиологическое положение в своем ложе. Послойное ушивание раны.

Нами выполнено: 5 (17,8%) уретерокаликаноанастомозов; 7 (25%) – пластик ЛМС по Кучера; 6 (21,5%) – пластик ЛМС по Андерсену–Хайнсу; 10 (35,7%) – уретеролиз и устранение педункулита и углообразования мочеточника, иссечение варикозно расширенных вен по ходу мочеточника.

ІМУНО-ЕНЗИМУРИЧНІ ПОКАЗНИКИ РИЗИКУ РОЗВИТКУ НЕФРОСКЛЕРОЗУ У ДІТЕЙ НЕКОМПЕНСОВАНИХ ФОРМ ОБСТРУКТИВНОГО МЕГАУРЕТЕРА (ОМУ) У ДІТЕЙ

*Г.М. Драннік, Г.Г. Нікуліна, В.Ф. Петербургський, Н.А. Калініна,
Л.Я. Мигаль, В.С. Савченко, В.В. Головкевич*

ДУ «Інститут урології НАМН України», м. Київ, Україна

Відомо, що ОМУ відносять до найбільш тяжких форм обструктивних уропатій у дітей.

Метою роботи є оцінка функціонального стану нирки після відновлення уродинаміки верхніх сечових шляхів за рівнем протизапаль-

ного цитокіну – трансформуючого фактора росту-β1 (ТФР-β1), прозапального цитокіну – фактора некрозу пухлин-α (ФНП-α), просклеротичного моноцитарного хемоатрактантного протеїну-1 (MCP-1) та рівнів активності N-ацетил-

β -D-глюкозамінідази (НАГ) та β -галактозидази (β -ГАЛ) – умовно реноспецифічних ензимів. Обстежено 55 хворих дітей з некомпенсованою формою ОМУ до та 36 пацієнтів після реконструктивних операцій (через 1 рік); контрольна група – 25 здорових дітей.

Аналіз результатів визначення рівнів ТФР- β 1, ФНП- α , МСР-1 та активності НАГ та β -ГАЛ у сечі хворих з ОМУ вірогідно більше показників контрольної групи ($P < 0,01$). Етапна корекція некомпенсованих форм ОМУ сприяє покращенню уродинаміки, тоді як у частини пацієнтів функціональна здатність нирок не

відновлювалась (за даними наведених імунологічних показників – у 62,5–75–18% та ензимологічних – у 28,2–43,8%). Встановлено, що підвищення імунологічних та ензимологічних показників у сечі після відновлення уродинаміки можуть бути критеріями для формування груп ризику розвитку нефросклерозу.

Таким чином, визначення імунологічних та ензимологічних показників у сечі хворих дітей є інформативними методами для оцінки функціонального стану нирок та ефективності етапного лікування хворих дітей некомпенсованих форм ОМУ.

АНТЕГРАДНАЯ И РЕТРОГРАДНАЯ УРЕТЕРОЛИТОТРИПСИЯ, ЭКСТРАКОРПОРАЛЬНАЯ УДАРНОВОЛНОВАЯ ЛИТОТРИПСИЯ, ЛАПАРОСКОПИЧЕСКАЯ УРЕТЕРОЛИТОТОМИЯ В ЛЕЧЕНИИ КАМНЕЙ ПРОКСИМАЛЬНОГО ОТДЕЛА МОЧЕТОЧНИКА

Ю.П. Серняк, Ю.В. Роцин, А.С. Фуксзон, М.В. Криштопа, Е.Н. Слободянюк

Донецкий национальный медицинский университет, г. Донецк, Украина

Введение. Современное развитие технологии дало возможность выбора метода лечения: антеградная (АУРС) и ретроградная (РУРС) уретеролитотрипсия, экстракорпоральная ударноволновая литотрипсия (ЭУВЛ), лапароскопическая уретеролитотомия (ЛУ) – в зависимости от клинической ситуации индивидуально для каждого больного.

Материал и методы исследования. С 2005 по 2012 г. в клинике урологии ФИПО ДНМУ, на базе ДЦГКБ№1 изучено 653 пациента в возрасте 18–72 лет с камнями проксимального отдела мочеточника размером более 1 см. ЭУВЛ выполнено 289, РУРС – 32, АУРС – 16, ЛУ – 312 больным.

Результаты и их обсуждение. Эффективность ЭУВЛ со стентированием составила 89,8%.

Однако многосеансность терапии пролонгировало время лечения – в среднем 17 (5–32) дней. Эффективность РУРС составила 59 %. Продолжительность госпитализации – 6 (4–9) дней. Эффективность АУРС – 88%. Длительность стационарного лечения – 6 (4–9) дней. Эффективность лапароскопической уретеролитотомии – 98,4%. Длительность госпитализации – 7 (5–11) дней.

Выводы. ЛУ метод лечения проксимального уретеролитиаза имеет наибольшую эффективность (98,4%), но и выраженный болевой фактор, и продолжительные сроки госпитализации. ЭУВЛ при высокой эффективности 89,8% более социально адаптивный метод лечения, так как менее выражен болевой фактор и терапия может проводиться в амбулаторном режиме.

ЕКСПЕРИМЕНТАЛЬНЕ ДОСЛІДЖЕННЯ ПАРЕНХІМИ НИРОК У КРОЛЯ ПРИ МОДЕЛЮВАННІ ОДНОБІЧНОГО ІШЕМІЧНОГО УШКОДЖЕННЯ

І.Є. Сербіна, Г.Г. Нікуліна, Л.Я. Мигаль, В.О. Пирогов, С.В. Нікітаєв

ДУ «Інститут урології НАМН України», м. Київ, Україна

В гомогенаті нирок кролів, у яких шляхом накладання лігатури на верхній полюс однієї нирки на 3–8 місяців викликали розвиток хронічної ішемії цього органа, з метою дослідження впливу порушення ниркової гемодинаміки на ішемізовану та інтактну контралатеральну нирку вивчали активність ферментів лужної фосфатази (ЛФ), γ -глутамілтранспептидази (ГГТ), нейтральної та кислоти α -глюкозидаз (НГ та КГ) – ензимів епітелію проксимальних канальців нефрону, що беруть участь в метаболізмі фосфору (ЛФ), білків (ГГТ) та вуглеводів (НГ та КГ). Було досліджено 3 здорових кролі (6 нирок) і у 10 кролів було відтворено хронічну ішемію. У здорових кролів активність ЛФ, ГГТ, НГ та КГ в паренхімі нирки була відповідно $442,9 \pm 24,3$, $750,7 \pm 47,6$, $266,3 \pm 16,9$ та $148,0 \pm 10,7$ нМоль/секЧг тканини. При хронічній

ішемії активність вищезазначених ферментів становила в ураженій нирці $259,2 \pm 47,7^*$, $533,1 \pm 104,2$, $101,1 \pm 21,6^*$ та $52,6 \pm 10,5^*$, в інтактній нирці – відповідно $326,6 \pm 59,8$, $667,5 \pm 111,2$, $142,6 \pm 22,5^*$ та $83,6 \pm 15,9^*$ (* – $p < 0,01-0,001$ в порівнянні з нормою). Як видно з представлених результатів, при хронічній ішемії спостерігаються значні зміни активності досліджуваних ферментів в ураженій нирці та зміни активності НГ та КГ в контралатеральній. Найбільших змін зазнає метаболізм вуглеводів, а саме ланка розщеплення мальтози з утворенням глюкози, яка каталізується ферментами НГ та КГ.

Таким чином, встановлено, що хронічна ішемія однієї нирки призводить до зміни метаболізму не лише в ураженому органі, але й впливає на функціонування контралатеральної нирки.

ІНДЕКС ОКСИДАТИВНОГО СТРЕСУ (ІОС) ЯК ПРОГНОСТИЧНИЙ МАРКЕР РЕЦИДИВУЮЧОГО ПІЕЛОНЕФРИТУ (ПН) У ЖІНОК

М.О. Колесник, Н.М. Степанова, Л.В. Король, Л.Я. Мигаль, О.А. Романенко

ДУ «Інститут нефрології НАМН України», м. Київ, Україна

ПН є одним з найпоширеніших інфекційних захворювань та становить серйозну економіко-соціальну проблему як в Україні, так і у всьому світі. Більш ніж у 30% хворих, які перенесли гострий ПН, розвивається рецидивуючий перебіг захворювання (більше 3 епізодів за рік), що з часом може призвести до стійкої втрати функції нирок. Необхідність визначення предикторів хронізації запального процесу в нирках, тобто предикторів рецидивування, є надзвичайно актуальною. Як предиктор хронізації піелонефротичного процесу ще до початку лікування пропонується визначення ІОС – інтегрального показника, що об'єктивно відбиває взаємозв'язок між процесами пероксидації та антиоксидантною відповіддю у сироватці крові індивідуально у кожного пацієнта.

Обстежено 56 жінок, хворих на ПН, віком від 18 до 63 років (у середньому $36 \pm 7,7$ року) та 30 практично здорових осіб того ж віку (контроль). Рецидивуючий перебіг хвороби констатовано у 41 жінки (група 1), 15 жінок мали загострення ПН до 2 разів на рік (група 2).

Встановлено, що величини ІОС у хворих з групи 1 вірогідно перевищують аналогічний показник як у осіб з групи контролю, так і у хворих з групи 2 ($p < 0,001$). Крім того, середні значення величин ІОС з групи 2 також вірогідно перевищують середні значення величин ІОС з групи контролю ($p < 0,001$). Індивідуальний аналіз визначення величин ІОС у хворих на ПН засвідчив, що при реєстрації величини цього показника більше ніж 2,5 од., прогнозують ймовірність розвитку рецидивуючого перебігу ПН у 93% випадків.

Отже, отримані дані свідчать про доцільність визначення ІОС у хворих на ПН

для завчасного попередження несприятливого перебігу хвороби.

АКТИВНІСТЬ ЗАПАЛЬНОГО ПРОЦЕСУ В НИРКАХ, ВІК ТА ЕНЗИМИ СЕЧІ У ДІТЕЙ, ХВОРИХ НА ПІЄЛОНЕФРИТ (ПН)

Л.Я. Мигаль, Л.В. Король, І.В. Багдасарова, О.В. Лавренчук, С.П. Фоміна

ДУ «Інститут нефрології НАМН України», м. Київ, Україна

На сьогодні ПН у дітей характеризується збільшенням відсотка хворих молодшого віку з більш раннім зниженням функції нирок. Одним із шляхів діагностики функції нирок є ферментативні дослідження сечі, особливо дослідження ферментів лізосом – N-ацетил- β -D-глюкозамінідази (НАГ), її термостабільного ізоферменту НАГ В та β -галактозидази (β -Гал).

До початку лікування обстежено 250 хворих із активною стадією запального процесу в нирках. До 6 років (0–5) – 107, після 6 років (6–12) – 143 пацієнти. З активною стадією запального процесу I ступеня (ст.) було 70 пацієнтів, II ст. – 91, III ст. – 89 пацієнтів. На гострий первинний ПН (ГППН) хворіло 80 пацієнтів, на хронічний первинний ПН (ХППН) – 79, на хронічний вторинний (ХВПН) – 91 хворий (переважно хворі з міхурово-сечовідним рефлюксом). Контрольна група – 25 практично здорових дітей аналогічного віку та статі.

Встановлено, що активність НАГ майже у всіх хворих на ПН із I ст. активності ПН та активність НАГ В у всіх перелічених хворих вірогідно перевищували аналогічні показники у групі контролю ($p < 0,05$ – $0,001$). У дітей із II та III ст. активності ПН, хворих на ГППН, ХППН та ХВПН, рівні активності НАГ, НАГ В та β -Гал у групах хворих віком 0–5 років вірогідно перевищували аналогічні показники у групах хворих віком 6–12 років ($p < 0,001$ – $0,05$). У хворих на ХВПН із II та III ступенями активності ПН у віковій групі дітей 0–5 років були зареєстровані найвищі показники активності всіх ферментів, що досліджувалися, порівняно з аналогічними групами хворих як на ГППН, так і на ХППН ($p < 0,05$ – $0,001$).

Встановлену залежність змін активності НАГ, НАГ В та β -Гал від ст. активності ПН, віку та варіанта ПН доцільно враховувати для оптимізації лікування у кожної дитини з ПН.

ЕНЗИМУРИЧНІ КРИТЕРІЇ ДІАГНОСТИКИ ПРИХОВАНОЇ ДИСФУНКЦІЇ КАНАЛЬЦЕВОГО АПАРАТА ПАРЕНХІМИ НИРОК У ДІТЕЙ З ВРОДЖЕНИМ МІХУРОВО-СЕЧОВІДНИМ РЕФЛЮКСОМ (МСР)

Л.Я. Мигаль, Г.Г. Нікуліна, В.Ф. Петербургський, О.А. Каліщук, І.Є. Сербіна

ДУ «Інститут нефрології НАМН України», м. Київ, Україна

Недосконалість своєчасної діагностики у дітей з МСР прихованих порушень функціонального стану нирок, зокрема каналцевого відділу нефрону, веде до прогресування патологічного процесу як у сечових шляхах, так і у нирках та розвитку рефлюкс-нефропатії. З огляду на те, що реакція каналцевого відділу нефрону на розвиток гіпоксії є найбільш ранньою, каналцеві дисфункції в нирці, що спровоко-

вані гіпоксією, можна виявити при визначенні в сечі активності лізосомних ензимів – загальної N-ацетил- β -D-глюкозамінідази (НАГ) та її ізоензиму НАГ В. З метою діагностики прихованої дисфункції каналцевого апарата паренхіми нирки активність НАГ та НАГ В сечі було визначено у 103 хворих на МСР (87 дівчат та 16 хлопчиків) віком від 1 до 15 років та у 25 практично здорових дітей (контроль). Вста-

новлено, що загальна активність НАГ у 57 із 103 хворих ($\approx 55\%$) визначалась у межах нормальних (з урахуванням $M \pm 1,5\sigma$) величин (у 33 пацієнтів з однією та у 24 – з двома нирками МСР). Індивідуальний аналіз, проведений у дітей з однією ниркою МСР (виключення впливу протилежної нирки), у яких загальна активність НАГ реєструвалася у межах показників контролю, показав, що у 23 із 33 пацієнтів ($\sim 70\%$) мало місце значуще підвищення активності НАГ В у порівнянні як з контролем, так і з групою дітей,

у яких ($n=10$) активність цього ізоензиму реєструвалася у діапазоні нормальних величин ($p < 0,001$).

Отже, якщо загальна активність НАГ до рівню показникам контролю, але має місце статистично значуще підвищення активності її ізоензиму НАГ В, то це свідчить про приховану дисфункцію канальцевого апарату нирки та про необхідність призначення цим хворим корекційної терапії для попередження розвитку та прогресування у них рефлюкс-нефропатії.

ЕНЗИМОІНДИКАТОРИ ОЦІНКИ ЕФЕКТИВНОСТІ КОРЕКЦІЇ ПОРУШЕНЬ КРОВООБІГУ В НИРКАХ ІЗ ЕКСПЕРИМЕНТАЛЬНОЮ ІШЕМІЄЮ

Г.Г. Нікуліна, В.О. Пирогов, Л.Я. Мигаль, С.В. Нікітаєв, І.Є. Сербіна

ДУ «Інститут нефрології НАМН України», м. Київ, Україна

Проблема ішемії паренхіми нирки та відповідно її корекції на сьогодні займає важливе місце при вирішенні питань щодо подальшої тактики лікування хворих з патологією нирок. Нирки є найбільшим джерелом ферментів, тому реакція нирок на гіпоксію є найбільш ранньою, особливо це стосується ферментів лізосом, зокрема β -галактозидази (β -Гал).

Дослідження проведено на 22 (44 нирки) статевозрілих кроляч-самцях вагою $3,2 \pm 0,05$ кг. Контрольна (група 1) – 10 кролів з експериментально змодельованою ішемією лівої нирки, що розвинулася через 3,5–6,0 місяців після накладання лігатури на її верхній полюс, права нирка – інтактна. Дослідна (група 2) – 9 кролів, яким на тлі експериментально змодельованої ішемії лівої нирки, що розвинулася через 3,5–6,0 місяців після накладання лігатури на її верхній полюс, з метою здійснення корекції порушень кровообігу, в ішемізовану зону

лівої нирки введено розчин основного фактора росту фібробластів (bFGF), права нирка – інтактна. Група 3 – 3 здорових кролі (6 нирок).

Встановлено, що активність β -Гал в корковому шарі паренхіми нирок з групи 1 вірогідно знижена у порівнянні з аналогічним показником нирок групи 3 та інтактних нирок ($p < 0,01-0,02$). Для дослідної групи 2 характерним є вірогідне підвищення активності β -Гал порівняно з аналогічним показником із групи 1 ($p < 0,001$) та відсутність суттєвої різниці активності β -Гал між лівою та правою нирками із цієї групи та нирками здорових кролів.

Отже, отримані результати свідчать про позитивний вплив препарату bFGF на функціональний стан паренхіми нирки та про доцільність визначення активності β -Гал для оцінки корекції порушень кровообігу в нирках з експериментальною ішемією.

ТРУДНОСТІ И ОСОБЕННОСТИ ОСЛОЖНЕНИЙ УРЕТЕРОСКОПИИ

С.П. Степушкин, Р.В. Соколенко, И.Д. Алифанов, В.О. Новиков

КУ «Днепропетровская ГМКБ №4» ДООС, г. Днепропетровск, Украина

Введение. При выполнении уретероскопии отмечается развитие интраоперационных (отрыв, перфорация, травма слизистой мочеточника, кровотечение) и послеоперационных (инфекцион-

но-воспалительные осложнения, стриктура мочеточника, инкрустация стента) осложнений.

Цель исследования. Профилактика развития осложнений уретероскопии.

Матеріал і методи дослідження. Проаналізовано опыт проведення 1100 уретероскопий у пацієнтів в візмі від 18 до 75 лет (середній візмі больних 51,5±12,6 лет) за 15 лет. 80,6% операцій проведено по поводу конкрементів мочеточника, 19,4% – по другим показанням.

Результати і їх обговорення. Развитие ускладнень уретероскопий было отмечено у 211 (19,2%) больних. В 125 случаях (11,4%) отмечались інтраопераційні, в 86 (7,8%) – післяопераційні ускладнення.

Невозможность или трудности при выполнении уретероскопии отмечены нами в 2% случаев. У 3 больних отрыв мочеточника (0,3% уре-

тероскопий), кровотечення у 14 (1,3% уретероскопий), перфорация мочеточника у 4 пацієнтів (0,4% случаев уретероскопий). Данні ускладнення встречались на этапе освоения метода.

Инфекционно-воспалительные осложнения отмечены в 4,5% уретероскопий.

Выводы. Для профилактики інтраопераційних ускладнень показано использование струн-проводников, обеспечение адекватного візуального контролю, маніпулірование інструментом в зоне выраженных воспалительных изменений стенки мочеточника с максимальной осторожностью. Для лечения ускладнень уретероскопии операция на мочеточнике должна заканчиваться дренированием верхних мочевых путей.

PADUA SCORE У ХІРУРГІЧНОМУ ЛІКУВАННІ SRM

О.О. Строй¹, О.М. Лесняк⁴, В.А. Івашко⁴, М.Є. Сабадаш⁴,
О.Б. Банира³, С.А. Собчинський², О.В. Шуляк¹

Львівський національний медичний університет імені Д. Галицького, м. Львів, Україна¹
Хмельницька обласна клінічна лікарня, урологічне відділення, м. Хмельницький, Україна²
2-га Комунальна міська поліклініка, м. Львів, Україна³

Комунальна міська клінічна лікарня швидкої медичної допомоги, м. Львів, Україна⁴

Вступ. Методом вибору у лікуванні пацієнтів з малими нирковими новоутвореннями (small renal masses, SRM) та раком нирки T1aN0M0 на теперішній час вважаються органозберігаючі втручання. У 2009 році V. Ficarra та співавт. для визначення імовірності розвитку ускладнень внаслідок органозберігаючих втручань на нирках запропоновано застосовувати PADUA score.

Мета дослідження. Визначити цінність обчислення PADUA score для прогнозування імовірності розвитку ускладнень внаслідок резекцій нирки з приводу SRM.

Матеріали та методи дослідження. Із застосуванням PADUA score ретроспективно було проаналізовано частоту виникнення інтраопераційних та післяопераційних ускладнень у 65 пацієнтів з SRM з-поміж 99 досліджуваних із групи резекції нирки, прооперованих протягом 2007–2009 років.

Результати та їх обговорення. Загалом, ускладнення відзначались у 18 з-поміж 65 пац. (27,7%), а саме: ушкодження ниркової миски та/або сечоводу у 6 пац. (33,3%), інтраопераційні кровотечі, що вимагали інтраопераційних трансфузій у 5 пац. (27,8%), необхідність у проведенні післяопераційних трансфузій у 3 пац.

(16,7%), лихоманка у 2 пац. (11,1%), ушкодження селезінки у 1 пац. (5,6%), ушкодження плеври у 1 пац. (5,6%), (рис. 1).

Розподіл ускладнень у залежності від PADUA score представлено у табл. 1.

Таким чином, загалом у 72,3% випадків проведення органозберігаючих операцій на нирках з приводу SRM виявилось безпечним та не супроводжувалось розвитком інтра- та післяопераційних ускладнень. У 27,7% випадків різноманітні ускладнення спостерігались, причому із зростанням PADUA score зростає імовірність розвитку ускладнень: у групі пацієнтів із PADUA score 6–7 частота розвитку ускладнень становила 7,4%, при PADUA score 8–9 цей показник становив вже 31,8%, тоді як при PADUA score > 10 частота розвитку ускладнень дорівнює 60,0%.

Для з'ясування залежності частоти розвитку ускладнень від PADUA score визначалась бісеріальна кореляція. Бісеріальна кореляція застосовується, коли одна змінна представлена інтервальною шкалою (в нашому випадку це PADUA score), а інша змінна представлена дихотомічною або категоріальною шкалою (за даних умов це відсутність або присутність ускладнень). Отримані дані представлено в таблиці 2.

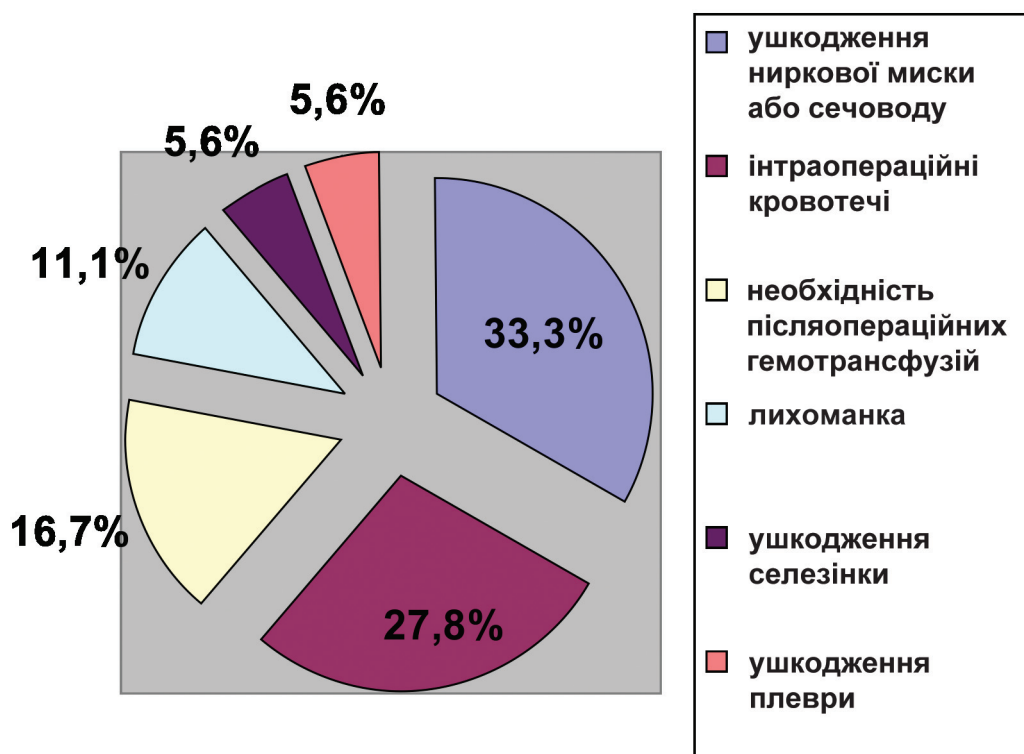


Рис. 1. Структура ускладнень, що виникли внаслідок органозберігаючих втручань на нирках

Таблиця 1

Частота виникнення ускладнень у пацієнтів з SRM із групи резекції нирки в залежності від PADUA score

PADUA score	n, пац.	Ускладнення відсутні n (%)	Ускладнення присутні	p
6–7	27	25 (92,6%)	2 (7,4%)	< 0,001
8–9	26	17 (68,2%)	9 (31,8%)	< 0,001
> 10	12	5 (40,0%)	7 (60,0%)	< 0,001
Разом	65	47 (72,3%)	18 (27,7%)	< 0,001

Таблиця 2

Лінійна кореляція PADUA score та розвитку ускладнень внаслідок органозберігаючих втручань на нирках

Параметр	Показник	PADUA score	Ускладнення
PADUA score	Точкова-бісеріальна	1	0,506**
	Статистична значимість	–	0,001
	N	65	65
Ускладнення	Точкова-бісеріальна	0,506**	1
	Статистична значимість	0,001	–
	N	65	65

Як видно з таблиці 2, коефіцієнт бісеріальної кореляції склав 0,5, що свідчить про пряму позитивну кореляцію середньої сили (0,3–0,6 – середня сила, більше 0,6 – сильна) при рівні статистичної значимості $p < 0,05$.

Отже, чим більше значення PADUA score, тим більше ризик виникнення ускладнень.

Графік цієї залежності наведений нижче (рис. 2.). Подібним чином був обрахований коефіцієнт детермінації R-квадрат, що становив 0,256,

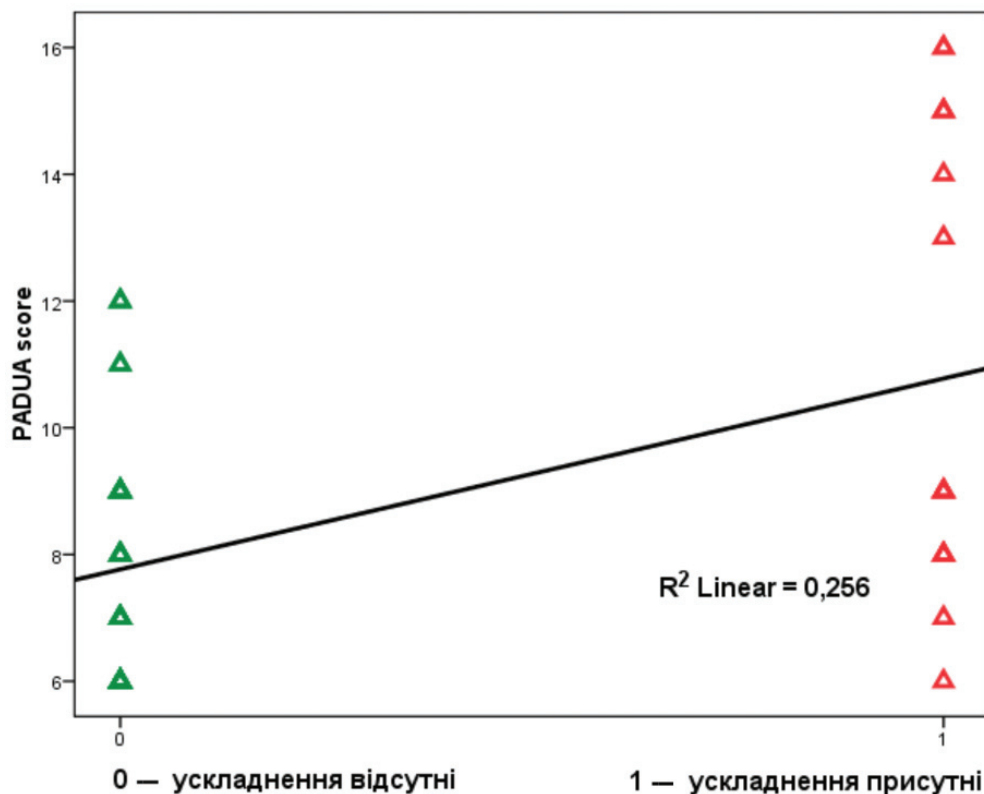


Рис. 2. Взаємозв'язок між PADUA score та виникненням ускладнень внаслідок органозберігаючих операцій на нирках

або 25%. Це означає, що змінність (мінливість) частоти ускладнень може бути пояснена на 25% за рахунок змінності PADUA score.

Висновки. Представлені результати наглядно демонструють цінність визначення PADUA score як з метою прогнозування імовірності розвитку різноманітних ускладнень органозберіга-

ючих втручань, так і під час вибору методу лікування між органозберігаючою операцією та нефректомією. Сумарний бал за системою PADUA, властивий пухлині, корелює з імовірністю виникнення ускладнень під час органозберігаючих операцій на нирках (коефіцієнт бісеріальної кореляції – 0,5; $R^2 = 0,256$).

МОЖЛИВОСТІ МАЛОІНВАЗИВНОГО ЛІКУВАННЯ ПАПІЛЯРНИХ ПУХЛИН ВЕРХНІХ СЕЧОВИВІДНИХ ШЛЯХІВ ПРИ ПРОВЕДЕННІ ЛАЗЕРНОЇ ЛІТОТРИПСІЇ

М.М. Олехнік, С.В. Герасімов, А.О. Куценко

КЗ КОР «Київська обласна клінічна лікарня», м. Київ, Україна

Вступ. Одним з альтернативних методів хірургічного лікування папілярних поверхневих пухлин сечовивідних шляхів є лазерна абляція, яка дією точно направленою променя руйнує ракові клітини, що забезпечує збереження органа. Перевагою методу є можливість одномоментного видалення папілярної пухлини після її виявлення.

Матеріали та методи дослідження. З січня 2008 р. по грудень 2012 р. в урологічному

відділенні КЗ КОР «Київської обласної клінічної лікарні» лазерна контактна літоотрипсія була проведена 2159 пацієнтам (1079 чоловіків та 1083 жінки) віком від 17 до 86 років.

За даними обстежень правобічна патологія була в 1049 випадках, лівобічна – в 1082, двобічна – 28 випадках.

З приводу конкрементів верхніх сечовивідних шляхів проліковано 2159 хворих, з них: з конкрементами при стриктурах сечоводів –

47 (2,19%) (операція з лазерним розсіченням стриктури в комбінації з літотрипсією), з конкрементами в уретероцеле – 32 (1,48%), вагітні (24–36 тижнів) – 10 (0,45%), з обструктивними ануріями при єдиній нирці – 26 (1,22%) (ургентно). У всіх випадках операція закінчена дренажуванням нирки стентом.

У 26 випадках була виконана двобічна уретеролітотрипсія, та 8 – двобічна пієлолітотрипсія з дренажуванням нирок стентами (ургентно).

У 450 випадках виконувалась пієлокаліколітотрипсія, при цьому нирка дренажувалась стентом в 306 випадках.

У 1709 випадках виконувалась уретеролітотрипсія (в в/3 – 612 (35,81%), с/3 – 350 (20,49%), н/3 – 747 (43,7%) з них у 824 (48,2%) випадках нирка дренажувалась стентом.

Проліковано хворих з уратакам'яною хворобою – 184.

Дренажування нирки стентом проводилось у термін від 3 днів до 12 тижнів у залежності від показань.

Як правило, після операції пацієнти були виписані на амбулаторне лікування через 2–3 дні, за поодинокими виключеннями.

Результати та їх обговорення. З проведених 2159 операцій, під час літотрипсії, у 2 пацієнтів виявлено пухлини верхніх сечовивідних шляхів, що не було зафіксовано метода-

ми променевої діагностики під час обстеження цих хворих.

У першому випадку при проведенні операції контактної-лазерної уретеролітотрипсії в с/3 зліва виявлена пухлина миски папілярного характеру 1х1см. Проведена її лазерна абляція і аспірація пухлини. ПГЗ: папілярний перехідноклітинний Сг з ділянками плоско-клітинної метаплазії. При контрольній уретеропієлоскопії через 5 місяців рецидиву пухлини не виявлено.

У другому випадку у хворого з конкрементом в нирці при уретероскопії виявлено пухлину в с/3 сечоводу на ніжці. Проведена лазерна резекція пухлини на ніжці і її аспірація, після чого виконана пієлолітотрипсія. ПГЗ: папілярний перехідноклітинний Сг. При контрольній уретеропієлоскопії через 6 місяців рецидиву пухлини не виявлено.

Після консультації в онкоцентрі онкологом і хіміотерапевтом пацієнтів взято на диспансерний облік.

Висновки. Подібний метод лазерної терапії пухлин верхніх сечовивідних шляхів у даних випадках стає альтернативою більш травматичному скальпельному втручання, оскільки не тільки дозволяє зберегти парні органи, але й подовжує якість життя для тих, у кого лише одна функціонуюча нирка або ж присутні різні хронічні чи гострі захворювання нирок і сечовивідних шляхів.

НАШ ДОСВІД ЗАСТОСУВАННЯ ГОЛЬМІЄВОЇ КОНТАКТНОЇ ЛІТОТРИПСІЇ В ЛІКУВАННІ УРОЛІТІАЗУ

М.М. Олехнік, С.В. Герасімов, А.О. Куценко

КЗ КОР «Київська обласна клінічна лікарня», м. Київ, Україна

Вступ. На сьогодні сечокам'яна хвороба (СКХ) є однією з найбільш поширених патологій сечовивідної системи. Серед усіх хірургічних захворювань нирок на СКХ припадає 40%.

При сечокам'яній хворобі для видалення конкрементів з сечових шляхів крім традиційного оперативного лікування застосовується дистанційна, ендоскопічна – ультразвукова, пневматична і найсучасніша – контактна лазерна літотрипсія, яка дозволяє фрагментувати конкременти різного хімічного складу, розміру, на всіх рівнях сечовидільного тракту з найменшою ймовірністю ушкодження навколишніх тканин.

Матеріали та методи дослідження. З січня 2008 р. по грудень 2012 р. в урологічному відділенні КЗ КОР «Київської обласної

клінічної лікарні» лазерна контактна літотрипсія була проведена 2159 пацієнтам (1079 чоловіків та 1083 жінки) віком від 17 до 86 років.

За даними обстежень правобічна патологія була в 1049 випадках, лівобічна – в 1082, двобічна – 28 випадках.

З приводу конкрементів верхніх сечовивідних шляхів проліковано 2159 хворих, з них: з конкрементами при стриктурах сечоводів – 47 (2,19%) (операція з лазерним розсіченням стриктури в комбінації з літотрипсією), з конкрементами в уретероцеле – 32 (1,48%), вагітні (24–36 тижнів) – 10 (0,45%), з обструктивними ануріями при єдиній нирці – 26 (1,22%) (ургентно). У всіх випадках операція закінчена дренажуванням нирки стентом.

У 26 випадках була виконана двобічна уретеролітотрипсія, та 8 – двобічна пієлолітотрипсія з дренаванням нирок стентами (ургентно).

У 450 випадках виконувалась пієлокаліколітотрипсія, при цьому нирка дренавана стентом в 306 випадках.

У 1709 випадках виконувалась уретеролітотрипсія (в в/з – 612 (35,81%), с/з – 350 (20,49%), н/з – 747 (43,7%) з них у 824 (48,2%) випадках нирка дренавана стентом.

Дренавання нирки стентом проводилось у термін від 3 днів до 12 тижнів у залежності від показань.

Як правило, після операції, пацієнти були виписані на амбулаторне лікування через 2–3 дні, за поодинокими виключеннями.

Проліковано хворих з уратакам'яною хворобою – 184, з використанням контактної лазерної літотрипсії та подальшим проведенням цитратотерапії.

Відмічені наступні технічні особливості та ускладнення операцій: 2 (0,13%) випадки нефростомії при неможливості дренавання нирки стентом у зв'язку з девіацією сечоводу. 34 (2,19%) випадки – помірні гематурії, які були куповані консервативно. 28 (1,8%) ви-

падків загострення пієлонефриту, які були куповані консервативно.

Результати та їх обговорення. Лазерна контактна ендоскопічна літотрипсія була проведена 2159 пацієнтам в не залежності від складу конкременту та його локалізації.

При розсіченні вроджених та набутих стриктур сечоводів проводилась корекція режиму роботи лазера.

Дренавання нирки стентом 5–6 Fr виконувалось при: розсіченні стриктур, пролежнях сечоводів, великих конкрементах 2–3 см, в порожнинній системі нирки, двобічній патології нирок, ануриях, єдиній нирці, на час цитратотерапії при уратакам'яній хворобі.

Всі хворі виписані зі стаціонару на амбулаторне лікування, як правило, через 2–3 дні після проведеної операції.

Висновки. Використання гольмієвої контактної лазерної літотрипсії дозволяє значно покращити ефективність ендouroлогічних втручань на всіх рівнях сечовивідної системи, шляхом значного зменшення кількості інтраопераційних травм та післяопераційних ускладнень, скорочення терміну лікування, що дає можливість значно підвищити якість наданої спеціалізованої урологічної допомоги.

ОБСТРУКТИВНА УРОПАТІЯ ТА ЇЇ ЛІКУВАННЯ У ТРУСКАВЦІ

О.Б. Прийма, Я.В. Фецяк, М.В. Босак, О.Я. Петришин, Я.Л. Грицак, О.С. Лисик

КП «Трускавецька міська лікарня», Приватний центр літотрипсії, м. Трускавець, Україна

Вступ. Обструктивна уропатія – поширене ускладнення, котре спостерігається при самостійному відходженні конкремента чи після дистанційної літотрипсії конкременту нирки у хворих на сечокам'яну хворобу. Обструкція сечових шляхів є небезпечна тим, що призводить до спалаху пієлонефриту та розвитку уретерогідронефрозу. Тому обструктивна уропатія у хворих на уролітіаз вимагає вироблення чіткої лікувальної тактики. Деякі клініки дотримуються очікувальної тактики, виконують дренавання сечових шляхів лише в разі вираженої гарячки, болювого синдрому та пропасниці понад 2–3 рази. Проте, вивчення патофізіологічних змін у сечових шляхах при обструкції їх конкрементами чи їх фрагментами після дистанційної літотрипсії змушує дотримуватися активної тактики у таких хворих. До останнього схильна більшість практикуючих урологів.

Мета дослідження. Вивчення впливу ліквідації обструкції сечовидільних шляхів у хворих на сечокам'яну хворобу з раннім застосуванням природної лікувальної води «Нафтуся» в Трускавецькій лікарні зразу ж після відновлення повноцінного пасажу сечі по сечових шляхах.

Матеріали та методи дослідження. Щорічно в урологічному відділенні Трускавецької міської лікарні на лікуванні перебуває понад 500 хворих з обструктивною уропатією, спричиненою сечокам'яною хворобою, що складає близько 40% хворих, лікованих в урологічному відділенні Трускавецької міської лікарні. Причому серед цього контингенту близько 1% – хворі з каменями висячої частини уретри, 3% – з каменями сечового міхура, 25% – каменями ниркової миски, решта – камені сечоводів.

Результати та їх обговорення. Хворі з обструктивною уропатією за останні 5 років в урологічному відділенні Трускавецької міської лікарні перебували понад 2,5 тисячі осіб. Всі вони були розділені на групи. Зокрема, за локалізацією рівня обструкції – на патологію у верхніх сечовидільних шляхах – ниркових мисках та сечоводах та – у нижніх сечових шляхах – сечовий міхур та уретра.

У хворих з каменями висячої частини уретри обструкція найчастіше спостерігалася на рівні човноподібної ямки висячої частини уретри. За останніх п'ять років, 2007–2012 рр., ми спостерігали 27 таких хворих. У 25 з них видалено конкремент з уретри під довенним дипривановим знечуленням. У 2 застосовано меатотомію під ідентичним знеболенням. Період після втручання супроводжувався короткотривалою поліурією та хворі отримували уроантисептики і протизапальну терапію.

Хворі з каменями сечового міхура за період 2007–2012 рр. склали 78 осіб. У них ургентного відновлення пасажу сечі на 1–2 дні добивались постановкою постійного уретрального катетера. Вони розділилися на дві групи. У першій – у 27 хворих виконано відкриту операцію – цистолітотомію. Остання у половини хворих була зумовлена наявною доброякісною гіперплазією передміхурової залози і вимагала одномоментного виконання і аденомектомії. У решти 13 осіб були супутня патологія – стриктура задньої уретри, що вимагала оперативної корекції. У другій групі – у 61 хворого виконано дроблення конкременту сечового міхура. З них, у 25 випадках – дистанційного з самостійним відходженням фрагментів, у 36 – контактного дроблення конкременту сечового міхура електрогідралічним способом із застосуванням апарату Урат-2. Розмір конкременту був варіабельний – від 8 мм до 6 см. Було виконано спробу контактної цистолітотрипсії з застосуванням пневматичного дроблячого механізму. У 3 хворих спроби були невдалі через щільність конкременту і у них успішно застосовано апарат Урат-2.

Хворі з конкрементами сечоводу склали 1750 осіб. У 2/3 з них обструкція ліквідувалася під впливом консервативної терапії – знеболення, спазмолітики, гаряча ванна, фізіотерапія і дистанційної літотрипсії (ЕУХЛ). У решти 590 хворих з конкрементами сечоводів виконували дренажування нирки із застосуванням рентгеноконтрастних сечовідних катетериків, а останнім часом сечовідних стентів із подальшим дистантним дробленням конкременту та застосуванням уроантисептиків, антибіотиків та протизапальної терапії.

Останнім часом у 7 хворих виконано контактну літотрипсію каменя нижньої третини сечоводу в плановому порядку. Попередньо через обструкцію сечоводу виконували його стентування терміном на 2–3 тижні.

За останні 5 років у 630 хворих виявили обструкцію сечовидільних шляхів на рівні мисково-сечовідного сегмента. Цим хворим виконали ургентно стентування нирки на стороні ураження з подальшою інтенсивною інфузійною детоксикаційною терапією, антибактеріальною і уроантисептичною терапією, антиазотемічною терапією. Після 3–5 днів інтенсивної терапії виконували сеанси дистанційної літотрипсії.

При застосуванні дистанційної літотрипсії у 80% випадків лікувальний ефект досягався після 1–3 сеансів літотрипсії, у решти – доводилось застосовувати більшу кількість сеансів.

У всіх хворих, що лікувалися з приводу обструктивної уропатії, застосовували лікувальну воду «Нафтуса» питним способом, курсовим прийомом протягом 2 тижнів. Це зумовлено наявністю у воді «Нафтуса» протизапальної, діуретичної, амбівалентно-еквілібричної щодо електrolітів крові дії та імуномодуючого впливу.

Черезшкірну нефростому застосовано у 10 хворих та проведено в умовах обласної клінічної лікарні при наявній обструкції на рівні ниркової миски і сечоводу.

З двобічними обструктивними процесами в сечоводах через наявність каменя ми зіткнулися у спорадичних трьох випадках. Через важкий стан – анурія, азотемія – хворі були госпіталізовані ургентно в обласну лікарню.

Висновки.

1. Обструктивна уропатія – поширена патологія серед осіб на курорті Трускавець, котрі хворіють на сечокам'яну хворобу.

2. Обструктивна уропатія верхніх сечових шляхів вимагає ургентного дренажування нирки на стороні ураження з метою запобігання прогресивного розвитку деструктивного пієло-нефриту.

3. Обструкція конкрементом на рівні сечового міхура вимагає контактного дроблення з застосуванням електрогідралічної цистолітотрипсії, за відсутності аденоми передміхурової залози чи стриктури задньої уретри. Останні – вимагають відкритого оперативного втручання.

4. Обструкція на рівні висячої частини уретри через гостру затримку сечі вимагає невідкладного інструментального видалення каменя з подальшою метафілактикою каменеутворення.

5. Дистанційна літотрипсія – дієвий метод ліквідації обструкції сечовидільних шляхів.

6. «Нафтуся» сприяє м'якому перебігу пієлонефриту після ліквідації обструктивної уропатії і слугує засобом метафілактики.

УДК 616.617-089.844

ЛАПАРОСКОПИЧЕСКАЯ ПИЕЛОПЛАСТИКА ПРИ ПЕРВИЧНЫХ СТРИКТУРАХ ПИЕЛОУРЕТЕРАЛЬНОГО СЕГМЕНТА

Б.Г. Гулиев, Р.В. Алиев

Северо-Западный государственный медицинский университет им. И.И. Мечникова, г. Санкт-Петербург, Россия

Введение. В настоящее время широко внедряется лапароскопическая пиелопластика (ЛП) при обструкции пиелоуретерального сегмента (ПУС). Мы приводим результаты ЛП у 72 больных.

Материал и методы исследования. С 2010 по 2013 годы ЛП выполнена 72 больным. Мужчин было 34, женщин – 38, возраст их колебался от 20 до 58 лет. ЛП справа произведена у 32 больных, слева – у 40. Операцию выполняли на боку с использованием 3 или 4 троакаров. У 58 (80,5%) больных выполняли инцизию брюшины по линии Тольда, выделяли, отводили толстую кишку медиально, выделяли верхнюю треть мочеочника, ПУС и лоханку. У 14 (19,5%) больных с гидронефрозом слева ЛП выполнялась через брыжейку нисходящей толстой кишки. Во всех случаях проводилась полная резекция ПУС со спатуляцией мочеочника. У 8 (11,1%) пациентов также удалены камни из полостной системы почки. Антевазальная пластика ПУС произведена 28 (38,9%) больным. Пиелоуретероанастомоз формировали узловыми интракорпо-

ральными швами. ВМП дренировали стентом, который удалялся через 3–4 недели.

Результаты и их обсуждение. Конверсий не было. Подтекание мочи по дренажу отмечалось у 4 (5,5%) больных, прекратившееся самостоятельно в 3 случаях. Одному пациенту выполнена повторная лапароскопия и ушивание дефекта анастомоза. Обострение хронического пиелонефрита, связанное с пузырно-лоханочным рефлюксом на фоне стента, наблюдалось в 5 случаях. Длительность операций колебалась от 90–180 минут (среднее 150 мин). У 68 (94,4%) больных по данным послеоперационного обследования ПУС свободно проходимо, уродинамика ВМП нормализовалась или сравнительно улучшилась. В 3 (4,2%) случаях в связи с рецидивом стриктуры ПУС выполнена ретроградная эндопиелотомия, в 1 (1,4%) – открытая пиелопластика.

Выводы. В настоящее время методом выбора при первичных сужениях ПУС является ЛП, не уступающей по эффективности открытой пиелопластике. Сроки госпитализации и реабилитации больного после ЛП были достоверно ниже.

УДК 616.617-089

ЭНДОПРОТЕЗИРОВАНИЕ МОЧЕТОЧНИКА МЕТАЛЛИЧЕСКИМИ НИТИНОЛОВЫМИ СТЕНТАМИ

Б.Г. Гулиев, А.М. Загазежев

Северо-Западный государственный медицинский университет им. И.И. Мечникова, г. Санкт-Петербург, Россия

Введение. Перспективным способом лечения больных с рецидивными и опухолевидными стриктурами мочеочника является

эндопротезирование верхних мочевых путей (ВМП) металлическими нитиноловыми стентами.

Материал и методы исследования. С 2003 по 2013 год эндопротезирование мочеточника выполнено 36 больным. У 24 из них показаниями операции были рецидивные, а у 12 — опухолевые сужения мочеточников. Мужчин было 17, женщин — 19, возраст колебался от 28 до 72 лет. У 13 пациентов диагностированы протяженные стриктуры верхней трети мочеточника, у 6 — пиелоуретерального сегмента, у 4 — мочеточника пересаженной почки, у 1 — сужение уретерокаликаноанастомоза. Причиной стеноза мочеточника у 4 больных была опухоль прямой кишки, у 7 — рак шейки матки, у 1 — болезнь Бурневилля—Прингла. Во всех случаях использовали стенты из никелида титана. У 35 больных проводилось одностороннее эндопротезирование мочеточника, а больному с болезнью Ормонда произведено эндопротезирование обоих мочеточников.

Результаты и их обсуждение. Серьезных послеоперационных осложнений не было. За время наблюдения (от 8 до 65 мес.) результаты эндопротезирования у 23 (63,9%) больных были

хорошими, у 10 (27,8%) — удовлетворительными. Неудовлетворительные результаты (8,3%) были связаны с обструкцией эндопротеза пролиферативной тканью. Выполнена уретероскопия с реканализацией стента. За период наблюдения 6 онкологических пациентов умерли от прогрессии опухоли. Двум больным была выполнена нефрэктомия: в одном случае по поводу гнойного пиелонефрита, а в другом — из-за отсутствия функции трансплантированной почки. Но проходимость нитинолового эндопротеза у этих 8 пациентов до конца была адекватной. В отдаленные сроки больной с болезнью Бурневилля—Прингла ретроградно был установлен второй нитиноловый стент в верхнюю треть правого мочеточника.

Выводы. При рецидивных и опухолевых стриктурах мочеточника при невозможности проведения реконструктивной операции методом выбора является эндопротезирование, позволившее восстановить уродинамику ВМП и улучшить качество жизни больных.

УДК 616.617-089

ЛАПАРОСКОПИЧЕСКАЯ АППЕНДИКОУРЕТЕРОПЛАСТИКА

Б.К. Комяков, Б.Г. Гулиев, В.А. Очеленко

*Северо-Западный государственный медицинский университет им. И.И. Мечникова,
г. Санкт-Петербург, Россия*

Введение. Пластика мочеточника червеобразным отростком до сих пор не получила широкого распространения в клинике. В настоящее время перспективным является выполнение данной операции лапароскопическим доступом, однако в мировой литературе имеются единичные наблюдения подобных вмешательств.

Материал и методы исследования. С 1998 по 2013 год в нашей клинике заместительная пластика мочеточника червеобразным отростком произведена 19 пациентам. Мужчин было 3 (15,8%), а женщин — 16 (84,2%), средний возраст составил $44,2 \pm 7,5$ года. Период послеоперационного наблюдения длился от 3 месяцев до 14 лет, в среднем $7,1 \pm 3,7$ года. Двум больным была выполнена правосторонняя лапароскопическая аппендикоуретеропластика. Операция производилась с использованием 4 портов. Мочеточник идентифицирован в зоне пересечения с подвздошными сосудами. После его резекции образовавшийся дефект составил около 6 см. Аппендикс мобилизован на брыжейке,

отсечен от слепой кишки и расположен изоперистальтически. На стенке выполнены уретеро-аппендикско и аппендикско-цистанастомозы, брюшная полость дренирована.

Результаты и их обсуждение. Средняя продолжительность лапароскопической аппендикоуретеропластики составила $225,3 \pm 19,8$ мин, а открытой операции — $174,7 \pm 7,5$ мин. Осложнений после лапароскопической аппендикоуретеропластики не было. После открытых операций они возникли у 3 (15,8%) больных. В одном случае произведена резекция стриктуры уретероаппендикскоанастомоза, а в двух — эндоуретеротомия и стентирование мочеточника. После удаления стента проходимость верхних мочевых путей была восстановлена.

Выводы. Полученные результаты указывают на возможность эффективного замещения дефектов мочеточника червеобразным отростком, в том числе и с помощью эндовидеохирургической техники. Достаточная длина и диаметр,

мобильность за счет длинной брыжейки с питающими сосудами позволяет широко использо-

вать аппендикс в реконструктивной хирургии верхних мочевых путей.

ОПЫТ ЛАПАРОСКОПИЧЕСКОЙ КОРРЕКЦИИ ТРАВМ МОЧЕТОЧНИКА ПРИ ГИНЕКОЛОГИЧЕСКИХ ОПЕРАЦИЯХ

Ю.П. Серняк, Ю.В. Рошин, А.С. Фуксзон, Е.Н. Слободянюк

Донецкий национальный медицинский университет, г. Донецк, Украина

Введение. Травма мочеточника является частым осложнением тазовой хирургии и встречается в 0,5–30%. Развитие лапароскопической хирургии открыло новые возможности, в том числе, в коррекции травм мочеточника.

Цель исследования. Оценка эффективности лапароскопической коррекции травм мочеточника с применением электроуретерографии (ЭУГ) для определения функциональной активности мочеточника.

Материал и методы исследования. С 2002 по 2012 г., в клинике урологии ФИПО ДНМУ, на базе ДЦГКБ№1 прооперирована 61 больная в возрасте 21–72 лет с травмой мочеточника. Лапароскопический уретероцистонеоанастомоз (УЦА) выполнен у 36 (59%) больных. Из них прямой УЦА у 26 (72%), УЦА и Psoas-hitch у 7 (20%), операция Боари у 3 (8%). У 21 (58,3%) больной при выполнении лапароскопического

УЦА, для определения биоэлектрической активности мочеточника и границ его резекции выполнялась ЭУГ.

Результаты и их обсуждение. Длительность операций – 180 (78–312) мин. Кровопотеря – 80 (45–150) мл. Осложнения наблюдались у 8 больных (22,2%), которым не выполнялась ЭУГ. Выделение мочи по дренажу в течение 5–8 суток у 4 больных (11,1%). У 2 (5,5%) несостоятельность анастомоза, что потребовало «открытой» операции и формирования нового УЦА. У 2 больных (5,5%), в связи с развитием гнойного пиелонефрита выполнена нефрэктомия.

Выводы. Лапароскопический УЦА является эффективным методом лечения травм н/3 мочеточника. ЭУГ позволяет объективно определить степень функциональной активности мочеточника и уровень его резекции.