

А.І. Панькевич, І.А. Колісник, А.М. Гоголь, Н.І. Панькевич

ВИКОРИСТАННЯ КОМП'ЮТЕРНОЇ ТОМОГРАФІЇ В ПЛАНУВАННІ ОПЕРАЦІЇ АТИПОВОГО ВИДАЛЕННЯ РЕТЕНОВАНИХ ЗУБІВ ЗА ОРТОДОНТИЧНИМИ ПОКАЗАННЯМИ

ВДНЗУ "Українська медична стоматологічна академія",

Полтавська обласна стоматологічна поліклініка

Останніми роками проблема ретенції зубів привертає до себе все більше уваги, що можна пояснити не лише тенденцією до збільшення її частоти, а і можливими ускладненнями, які потребують хірургічного втручання та тривалого ортодонтичного лікування. Крім того, сучасні досягнення ортодонції значно розширюють показання до консервативно-хірургічного лікування вказаної патології [1].

За літературними даними, ретенція окремих зубів спостерігається в 4-18 % пацієнтів, які звертаються по допомогу [1]. Найчастіше ретенкованими бувають верхні ікла, центральні різці, нижні другі премоляри та нижні зуби "мудрості" [2,3]. Основними етіологічними факторами ретенції постійних зубів є дефіцит місця в зубному ряді, аномалія розташування ретенкованого зуба або його форми, наявність надкомплектних зубів, уроджена патологія щелепно-лицевої ділянки [4].

Ретенковані зуби тривалий час можуть знаходитись у щелепі і не викликати ніяких скарг пацієнтів або виявляються випадково на профілактичних оглядах чи з інших причин. Однак нерідко вони можуть бути причиною виникнення одонтогенних кіст, одонтогенних пухлин, невралгії трійчастого нерва та викликати резорбцію коренів сусідніх зубів чи їх зміщення [5,6].

Серед одонтогенних кіст, пов'язаних із ретенцією зубів, найчастіше зустрічаються кісти прорізування і фолікулярні. Слід зазначити, що завжди є ймовірність їх інфікування. Поєднання інфекційного запального процесу з кістоутворенням у щелепних кістках досить часто стає причиною діагностичних помилок. У таких випадках на місцеві клінічні прояви кіст накладаються ознаки підокісних або підслизових абсцесів. Вирішальне значення для диференційованої діагностики і визначення тактики лікування за цих обставин має традиційне рентгенологічне обстеження пацієнта [7].

Серед рентгенологічних методів обстеження на етапі встановлення діагнозу в переважній більшості клінічних випадків ретенції зубів достатньо інформативною є внутрішньоротова контактна рентгенографія зубоальвеолярних сегментів та ортопантомографія [8, 9]. Водночас необхідно зауважити, що для планування оперативного доступу до внутрішньокісткових утворів двомірного зображення зазвичай недостатньо. У таких клінічних ситуаціях виникає об'єктивна необхідність застосування сучасної томографії з можливістю побудови 3D- зображення [10].

У разі необхідності ортодонтичного лікування виникає потреба оголення частини коронки або видалення ретенкованого чи надкомплектного зуба [11]. Од-

нак нерідко у виборі лікувальної тактики виникають труднощі з вибором доступу до зубів у товщі щелеп. Найчастіше така ситуація зустрічається тоді, коли ретенція різців чи іклів верхньої щелепи спричинена наявністю надкомплектних зубів чи одонтом, що зміщують комплектні зуби і перешкоджають їх прорізуванню. Відображення конгломерату структур на панорамних і контактних рентгенограмах не дає можливості чітко визначити їх взаємне розташування. Як наслідок – нашарування тіней ретенкованих або надкомплектних зубів лише в одній площині не дозволяють ортодонту прийняти остаточне рішення щодо тактики, а хірургу – щодо вибору оперативного доступу та мінімізації операційної травми.

Мета дослідження – визначення показань до застосування комп'ютерної томографії верхньої щелепи в разі ретенції постійних різців у плануванні консервативно-хірургічного лікування.

Матеріал і методи дослідження. Проведено клініко-рентгенологічне обстеження 11 дітей (дівчат – 7, хлопчиків – 4) віком від 9 до 16 років із ретенцією постійних різців верхньої щелепи, яких направляв лікар-ортодонт із метою планування консервативно-хірургічного лікування.

Клінічне обстеження хворих проводили за традиційною методикою. Панорамну рентгено-

графію призначав лікар-ортодонт. У випадках недостатньої інформативності ортопанорамного зображення лікар-хірург призначав внутрішньоротову контактну рентгенографію або комп'ютерно-томографічне дослідження.

Результати та їх обговорення

У 7 хворих на основі даних об'єктивного обстеження, внутрішньоротової контактної або панорамної рентгенографії було чітко встановлено вестибулярне (5 дітей) і піднебінне (2 дитини) розташування зубів. Результати клініко-рентгенологічного обстеження дозволили запропонувати пацієнтам методом вибору консервативно-хірургічний. У всіх

пацієнтів оперативне втручання полягало у видаленні фрагмента слизової оболонки, інколи зі стоншеною кортикальною пластинкою, та оголенні частини коронки, достатньої для фіксації незнімних елементів ортодонтичних конструкцій.

У чотирьох випадках об'єктивне обстеження і рентгенографічна картина не дозволили впевнено визначити положення ретенowanego та прилеглих зубів і зубоподібних елементів (рис. 1). З метою чіткої візуалізації ми провели комп'ютерно-томографічне дослідження, яке допомогло остаточно встановити наявність надкомплектних зубів. Аналіз результатів дозволив у 2 випадках ортодонту

На об'єктивному обстеженні з вестибулярного боку альвеолярного відростка на рівні перехідної складки пальпувався утвір щільної консистенції. Було прийнято рішення про оголення утвору з метою його ідентифікації. Під час оперативного втручання з вестибулярного боку було виявлено коронку ретенowanego 21, яку було оголено для фіксації брекета. Наступним етапом було оперативне втручання з видалення надкомплектного 21 оперативним доступом із боку піднебіння. Така ситуація нашою вухнула нас на думку про необхідність проведення додаткового обстеження.

З метою оптимізації планування оперативного втручання в таких випадках ми застосовували комп'ютерну томографію для побудови тривимірного зображення щелеп, що дало можливість оцінити взаєморозташування зубів у щелепі та обрати оптимальний оперативний доступ у 4 пацієнтів, а також прийняти остаточно рішення щодо вибору комплексного методу лікування.

Клінічний випадок 2.

Батьки пацієнтки Л., 10 р., звернулися зі скаргами на косметичний дефект. Об'єктивно відсутній 21, у зубному ряді розташований 61. Пальпаторно визначається незначне потовщення альвеолярного відростка лівої верхньої щелепи в ділянці 21. На панорамній рентгенограмі виявлено накладення тіней 21, 51 і надкомплектного зубів у другому сегменті (рис. 2). Батькам запропонували комп'ютерно-томографічне дослідження дитини.

Цифрова обробка результатів комп'ютерної томографії дозволила чітко встановити піднебінне розташування надкомплектного зуба, а також зняти сумніви щодо його зрощення з 21 (рис. 3). На підставі отриманих досліджень було прийнято план лікування, що полягав

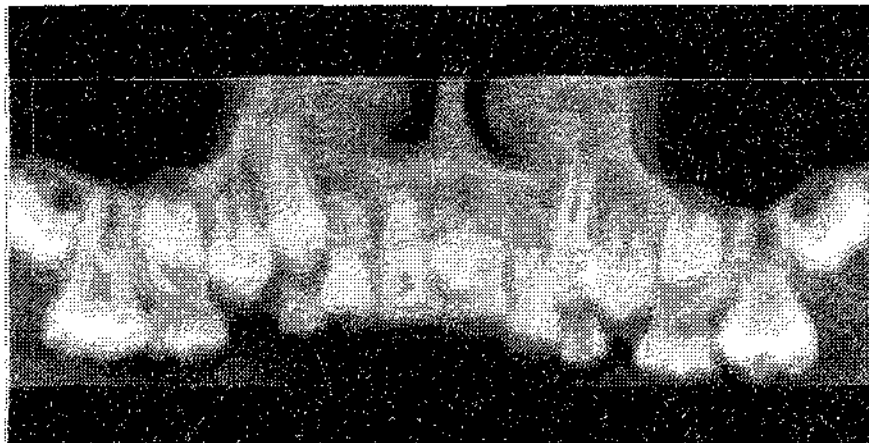


Рис. 1. Ортопантомограма пацієнтки М. (помітне накладення тіней 21 і надкомплектного зуба)

спланувати лікування із залученням консервативно-хірургічної методики, у двох інших переміщення ретенowanych зубів було неможливим. У цих пацієнтів була застосована хірургічна методика щодо зубів у стані інклюзії.

За необхідності збереження зуба обирали оптимальний доступ (із вестибулярного або орального боку альвеолярного відростка) для створення кісткового вікна і прикріплення брекета. За поверхневого розташування зуба обмежувалися видаленням слизово-окісного клаптя над ко-

ронкою зуба і коагуляцією країв рани. Глибоке розташування зуба потребувало створення кісткового тунелю, що виконували за допомогою бормащини. Однак таке втручання також потребувало чіткого визначення взаєморозташування зубів та їхніх коренів.

Наводимо клінічний випадок 1. Пацієнтка М., 10 років, була направлена лікарем-ортодонтом на видалення надкомплектного 21 та оголення коронки ретенowanego 21. На ортопантомограмі виявлялася тінь як ретенowanego зуба, так і надкомплектного (рис. 1).

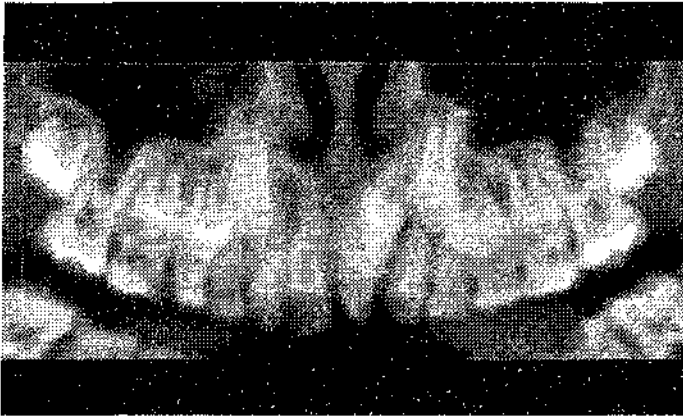


Рис. 2. Ортопантомограма пацієнтки Л. (помітне накладення тіней 21, 51 і надкомплектного зубів)

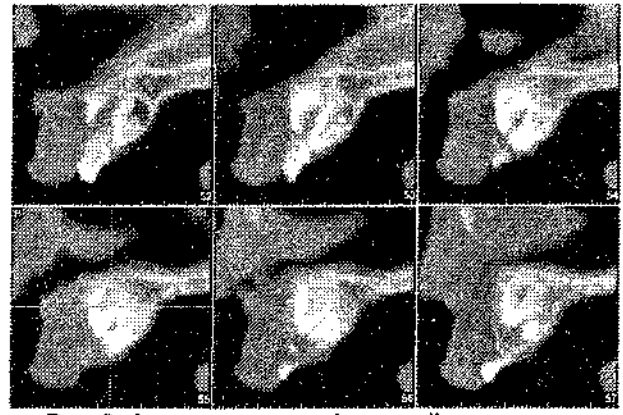


Рис. 3. Фрагменти комп'ютерної томограми пацієнтки Л. (сагітальні зрізи). Візуалізуються 21, 51 і надкомплектний зуби, розташовані окремо один від одного

у видаленні 51, надкомплектного зуба та в подальшій ортодонтичній реабілітації пацієнта.

Висновки

1. Установлено, що одним із показань до застосування методу

комп'ютерної томографії верхньої щелеп є ретенція постійних різців, зумовлена наявністю надкомплектних зубів.

2. Результати комп'ютерної томографії верхньої щелепи в па-

цієнтів із ретенцією постійних різців дають можливість вибору оптимального оперативного доступу як у разі збереження зуба, так і при операції його атипового видалення.

Література

1. Гасимова З. В. Частота ретенції зубів по даним ортопантомограмм / З. В. Гасимова // Російський стоматологічний журнал. – 2003. – № 2 – С.35-37.
2. Frans P. G. M. van der Linden. Orthodontics Concepts and Strategies/ Frans P. G. M. van der Linden. – Quintessence Publishing Co. Ltd., 2004. – 309 p.
3. Адентія, ретенція і дистонія зубів в практиці хірургічної стоматології та ортодонції / Ткаченко П.І., Білоконь С.О., Гуржій О.В. [та ін.] // Стоматолог. – 2003. - №12(68) – С.29-31.
4. Вакушина Е.А. Эффективность современных методов диагностики и лечения в комплексной реабилитации пациентов с аномалиями положения и сроков прорезывания постоянных зубов - автореф. дис. на соискание науч. степени доктора мед. наук: спец. 14.00.21 «Стоматология» / Е.А. Вакушина. – М., 2007. – 213 с.
5. Тимофеев А.А. Руководство по челюстно-лицевой хирургии и хирургической стоматологии / А.А. Тимофеев. – К.: ООО «Червона-Рута-Турс», 2005. – 1062 с.
6. Бернадский Ю.И. Основы челюстно-лицевой хирургии и хирургической стоматологии. – М.: Медицинская литература, 2000. – 416 с.
7. Хронічний гранульоматозний періодонтит та кісти щелеп [Ткаченко П.І., Білоконь С.О., Гуржій О.В., Білоконь Н.П.] – Полтава: «АСМІ», 2006. – 54 с.
8. Волчек Д. А. Современные методы обследования пациентов с ретенцией клыков верхней челюсти / Д. А. Волчек, Н. А. Рабухина, Г. Б. Оспанова // Ортодонтия. – 2006. – № 1. – С. 24-26.
9. Алгоритм рентгенологического исследования пациентов с диагнозом «ретенция клыков на верхней челюсти» / [Рабухина Н.А., Оспанова Г.Б., Волчек Д.А., Голубева Г.И.] // Клиническая стоматология. – 2007. – № 2. – С.40-43.
10. Фадеев Р.А. Методика оценки положения ретенированных зубов по данным дентальной компьютерной томографии (часть II) / Фадеев Р.А., Чибисова М.А., Шевелёва Ю.П. // Институт стоматологии. – 2010. – № 2. – С.16-18.
11. Губанова О. И. Аппаратурно-хирургическое лечение сложных случаев ретенции постоянных зубов / О. И. Губанова // Матеріали Всеукр. наук.-практ. конф. «Актуальні проблеми ортопедичної стоматології та ортодонції». – Полтава, 2000. – С. 32-33.

Стаття надійшла
17.01.2012 р.

Резюме

Обосновано применение компьютерной томографии в планировании комплексного лечения ортодонтической патологии. Приведены примеры, иллюстрирующие возможности трехмерной визуализации ретенированных зубов. Указанное исследование позволяет выбрать оптимальный оперативный доступ и минимизировать операционную травму.

Ключевые слова: ретенция, ортопантограмма, компьютерная томограмма.

Резюме

Обґрунтовано застосування комп'ютерної томографії в плануванні комплексного лікування ортодонтичної патології. Наведені приклади, що ілюструють можливості тривимірної візуалізації ретенуваних зубів. Дослідження дозволяє вибрати оптимальний оперативний доступ і мінімізувати операційну травму.

Ключові слова: ретенція, ортопантограма, комп'ютерна томограма.

Summary

The article substantiates the usage of computer tomography in the planning of the complex treatment of orthodontic diseases. The examples to illustrate the possibilities of three-dimensional visualization of the impacted teeth are given. This study allows avoiding additional manipulation and minimizing surgical trauma.

Key words: retention, orthopantomogram, computer tomography.