

*В.І. Струк, *О.В. Митченко, **Р.В. Козак

АНАЛІЗ РЕОДОНТОПАРОГРАФІЇ АЛЬВЕОЛЯРНОГО ВІДРОСТКА ДО ВЖИВЛЕННЯ ЕНДОДОНТО-ЕНДОСАЛЬНОГО ІМПЛАНТАТА ПРИ КОНСЕРВАТИВНО-ХІРУРГІЧНОМУ ЛІКУВАННІ ХРОНІЧНОГО ВЕРХІВКОВОГО ПЕРІОДОНТИТУ

*Буковинський державний медичний університет, м. Чернівці

**ВДНЗУ «Українська медична стоматологічна академія», м. Полтава

Збереження зубів у хворих із деструктивними змінами в періодонтальних тканинах залишається актуальною проблемою стоматології. Це підтверджено дослідженнями, які вказують, що хронічні періодонтити складають 15 - 30 % усіх захворювань щелепно-лицевої ділянки та на незадовільні результати лікування цього контингенту населення [1, 2, 3]. Аналіз численних клінічних і статистичних досліджень дав нам можливість поставити періодонтит на третє місце за частотою звернень після карієсу і пульпіту. Серед пацієнтів, які звертаються по кваліфіковану стоматологічну допомогу, діагноз періодонтиту встановлюється в 15-30% [4].

Деякі автори [5, 6], проаналізувавши причини невдалого лікування хворих на хронічний періодонтит, дійшли висновків, що прогресу в цьому питанні можна досягти шляхом удосконалення технології лікування хворих цієї групи та створення оптимальних умов для регенерації кісткової тканини з подальшим функціональним відновленням.

Актуальність проблеми зумовлена також значною поширеністю ускладненого карієсу, несвоєчасним зверненням пацієнтів по стоматологічну допомогу, відсутністю єдиної систематизації лікувальних заходів. Недосконале лікування хворих із великими осередками деструкції кісткової тканини, особливо у фронтальній ділянці, призводить до значних

функціональних і косметичних дефектів. На наш погляд, поєднання класичних і новітніх методик, зокрема застосування ендодонто-ендоосальних імплантатів, дозволяє зберегти в таких пацієнтів зуби і підвищити комфорт їхнього життя. Значна поширеність захворювань тканин періодонта не викликає сумнівів щодо доцільності наукових досліджень, спрямованих на підвищення ефективності комплексного лікування хворих на хронічний періодонтит і зменшення кількості можливих ускладнень у найближчі та віддалені строки після лікування.

Мета дослідження. Вивчення регіонарного кровообігу альвеолярного відростка пацієнтів до вживлення ендодонто-ендоосального імплантата при консервативно-хірургічному лікуванні хронічного верхівкового періодонтиту.

Матеріал і методи дослідження. Стан регіонарного кровообігу альвеолярного відростка до вживлення ендодонто-ендоосального імплантата перевіряли за допомогою реопародонтографії. У всіх пацієнтів контрольної групи спостереження (25 осіб), які звернулися по стоматологічну допомогу з приводу лікування ускладненого карієсу або протезування і мали інтактний періодонт фронтальної групи зубів, були проведені реографічні дослідження до лікування. Вік пацієнтів складав 25 – 40 років. Реографічні дослідження були проведені з метою отримання контрольних

даних для порівняння з результатами в дослідних групах.

Результати дослідження. Розшифровуючи й аналізуючи реограми, основні елементи і параметри реографічної кривої умовно оцінювали якісно і кількісно. Для якісної оцінки описували характеристику кривих, для кількісної – цифрові дані амплітудних показників РГ. Кількісна оцінка запису РГ у осіб з інтактним жувальним апаратом показала, що РІ на обох щелепах становить 1,0 Ом ; ПТС – 14,5 %; ІПО слизової оболонки переддвер'я порожнини рота - 74 %; ІЕ - 82 %. Усі ці дані збігаються з показниками норми в осіб з інтактними зубними рядами і здоровим пародонтом [7, 8, 9].

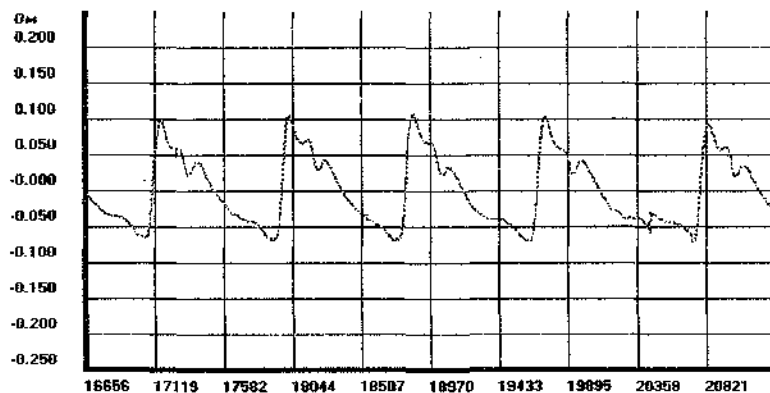
Конфігурації отриманих даних у групі контролю характерні для типових реограм: крута висхідна частина, гостра вершина, плавна низхідна частина з дикротичною хвилею посередині та чітко вираженою інцизурою.

Показник реографічного індексу до лікування на верхній щелепі становив $1,08 \pm 0,04$, а на нижній щелепі - $1,03 \pm 0,03$ Ом;

Важливий показник реографічного дослідження - це тону судин. На верхній щелепі до лікування ПТС становив $13,73 \pm 0,17\%$. На нижній щелепі показник тону судин був $13,8 \pm 0,17\%$. Усі ці показники знаходяться в межах норми, яка представлена в науковій літературі [7, 8, 9].

Індекс периферичного опору судин - один із кількісної харак-

Фрагмент реограми пацієнта П., 30 років
(карта обстеження № 1/23), контрольна група



теристика реограм пацієнтів. У пацієнтів контрольної групи на верхній щелепі цей показник відповідно становив $77,38 \pm 0,92\%$.

Показники еластичності судин відіграють важливу роль у кількісній характеристиці отриманих реограм. Отримані дані на верхній

щелепі в контрольній групі показали, що ІЕ складає $82,43 \pm 0,83\%$.

На нижній щелепі показник ІЕ в контрольній групі був дещо нижчий, ніж на верхній, і становив $81,94 \pm 0,88\%$.

Висновки. Отримані результати показали, що характер кровонаповнення судин у ділянках альвеолярних відростків щелеп осіб з інтактними зубними рядами не відрізняється від показників, які наводяться в літературних джерелах.

Отже, виконані дослідження свідчать про те, що використана методика й електроди дозволили отримати якісні й кількісні показники РГ, які збігаються з наведеними в спеціальній літературі [7, 8, 9].

Література

1. Артюшкевич А.С. Клиническая периодонтология / А.С. Артюшкевич, А.К. Трофимова. – Минск: Интерпрессервис, 2002. – С. 121-122.
2. Тимофеев А.А. Руководство по челюстно-лицевой хирургии и хирургической стоматологии / А.А. Тимофеев. – К.: ООО «Червона Рута-Турс», 2002. – С. 184-185.
3. Myers T.D. Lasers in dentistry. Their application in clinical practice / T.D. Myers // J.Amer. Dent. Ass. – 1991. – N. 1. – P. 47-50.
4. Боровский Е.В. Лечение осложненных кариеса зубов: проблемы и их решение / Е.В. Боровский // Стоматология. – 1999. – Т.78, № 1. – С.21-24.
5. Боровский Е.В. Распространенность осложненного кариеса и эффективность эндодонтического лечения / Е.В. Боровский, М.Ю. Протасов // Клиническая стоматология. – 1998. – №3. – С. 4-7.
6. Боровский Е.В. Состояние эндодонтии в цифрах и фактах / Е.В. Боровский // Клиническая стоматология. – 2003. – № 1. – С. 38-40.
7. Зубченко С.Г. Реографічні дослідження пародонта при виготовленні часткових знімних протезів із різними фіксуючими елементами на верхню щелепу / С.Г. Зубченко // Матеріали XI конгресу Світової федерації українських товариств (Полтава, 28-30 серп. 2006 р.). – Полтава, 2006 – С. 178-179.
8. Логинова Н.К. Функциональная диагностика в стоматологии / Н.К. Логинова. – М.: Партнер, 1994. – 80 с.
9. Прохончуков А.А. Функциональная диагностика в стоматологической практике / А.А. Прохончуков, Н.К. Логинова, Н.А. Жижина. – М.: Медицина, 1980. – 272 с.

Стаття надійшла
28.02.2012 р.

Резюме

Наведені дослідження з приводу вивчення регіонарного кровообігу альвеолярного відростка в пацієнтів контрольної групи до проведення зубозберігальної операції з використанням ендодонто-ендосального імплантата при консервативно-хірургічному лікуванні хронічного верхівкового періодонтиту.

Ключові слова: хронічний періодонтит, кровообіг, альвеолярний відросток, лікування.

Резюме

Представлены исследования по определению регионарного кровенаполнения альвеолярного отростка в пациентов контрольной группы до проведения зубосохраняющей операции с применением эндодонто-эндосального имплантата при консервативно-хирургическом лечении хронического верхушечного периодонтита.

Ключевые слова: хронический периодонтит, кровенаполнение, альвеолярный отросток, лечение.

Summary

The research on the determination of the blood filling of alveolar appendix before tooth maintenance operation with the use of endodontic implants at conservatively-surgical treatment of chronic apex periodontitis in patients of a control group is presented in the article.

Key words: chronic periodontitis, blood filling, alveolar appendix, treatment.