

## Особливості передопераційного планування тотального ендопротезування кульшового суглоба у хворих із кульшово-поперековим синдромом

Сулима О.М.<sup>1</sup>✉, Калашніков О.В.<sup>1</sup>, Галузинський О.А.<sup>1</sup>, Підгаєцький В.М.<sup>1</sup>,  
Осадчук Т.І.<sup>1</sup>, Заєць В.Б.<sup>1</sup>, Мороз М.Д.<sup>1</sup>

**Резюме.** На сьогодні не розроблена схема підходу до оперативного лікування хворих на кульшово-поперековий синдром (КПС) залежно від типу вертикальної постави, типу кісткоутворення і прогресування коксартрозу. Розв'язання цих цікавих із наукової та практичної точки зору питань є актуальним завданням сучасної ортопедії та визначає особливості передопераційного планування тотального ендопротезування кульшового суглоба (ТЕП КС) у хворих на КПС. **Мета дослідження.** Визначити особливості передопераційного планування ТЕП КС у хворих на КПС. **Матеріали і методи.** Основою розробки рекомендацій щодо передопераційного планування ТЕП КС у хворих на КПС стали дані ретроспективного аналізу історій хвороб 138 хворих, яким було виконано ендопротезування кульшового суглоба в клініці ортопедії та травматології дорослих ДУ "ІТО НАМН України". Враховувалися також дані проведеного раніше в клініці клінічного дослідження 506 хворих з ідіопатичним, диспластичним та післятравматичним коксартрозом та розроблена тактика лікування при безцементному ендопротезуванні кульшового суглоба. **Результати.** Визначено, що вертикальна постава впливає на прогресування коксартрозу та характер ураження поперекового відділу хребта у хворих із КПС. Хворим із визначеною гіполордотичною поставою та швидким перебігом коксартрозу рекомендовано виконання першочергової декомпресії спинномозкових корінців та ТЕП КС на другому етапі. В інших випадках рекомендовано первинне виконання ТЕП КС. Розроблені рекомендації щодо використання типу і методу фіксації та покриття ніжки ендопротеза залежно від типу кісткоутворення при КПС обстежених хворих. **Висновки.** Врахування особливостей передопераційного планування ТЕП КС у хворих на КПС дозволить зменшити кількість негативних результатів та ускладнень цієї категорії ортопедичних хворих

**Ключові слова:** кульшово-поперековий синдром; ендопротезування кульшового суглоба; особливості передопераційного планування.

### Вступ

Тотальне ендопротезування кульшового суглоба (ТЕП КС) слід вважати найбільш ефективним оперативним втручанням при тяжких ураженнях кульшового суглоба [1, 2, 3]. Зменшення больового синдрому, відновлення об'єму рухів та функції нижньої кінцівки загалом робить цю операцію лідером у сучасній хірургії кульшового суглоба [4]. Через це кількість ендопротезувань,

що виконуються як в Україні, так і в світі, збільшилась і становить понад 100 млн на рік. Водночас, незважаючи на постійне удосконалення конструкцій ендопротезів та техніки їх імплантації, частота розвитку ускладнень залишається високою [5]. Серед ускладнень, що значно знижують якість життя пацієнтів після перенесеної операції, виділяють нестабільність компонентів ендопротеза, інфекції, вивихи, неврологічні захворювання та больовий синдром [6, 7].

За даними Шведського реєстру ендопротезування та інших закордонних джерел, віддалені позитивні результати після ендопротезування спостерігаються лише у 76-89% оперованих хворих, у 17-20% пацієнтів, що перенесли операцію тотального заміщення кульшового суглоба, зберігається больовий синдром, а у 32-35% – в терміни спостережень від 1 до 10 років за відсутності нестабіль-

✉ Сулима О.М., [sulymaoleksii@gmail.com](mailto:sulymaoleksii@gmail.com)

Калашніков О.В., [kalasbnikov26@ukr.net](mailto:kalasbnikov26@ukr.net)

Галузинський О.А., [dr\\_alef@ukr.net](mailto:dr_alef@ukr.net)

Заєць В.Б., [alberta334617@gmail.com](mailto:alberta334617@gmail.com)

Підгаєцький В.М.

Осадчук Т.І.

Мороз М.Д.

<sup>1</sup>ДУ "Інститут травматології та ортопедії НАМН України", м. Київ

ності та інфекційного процесу відмічаються нові відчуття у вигляді слабко вираженого больового синдрому або дискомфорту в ділянці кульшового суглоба [8, 9, 10]. За даними І.В. Кірпичева (2016), позасуглобовий больовий синдром спостерігається більш ніж у третини пацієнтів (42,7%) після перенесеного ТЕП КС [11]. У його структурі переважає вертеброгенний біль (29,2%) та больові прояви, що виникли при формуванні нового динамічного стереотипу (адаптивний біль) внаслідок перенавантаження компонентів, які стабілізують кульшовий суглоб (міозит сідничних м'язів – 5,1%, трохантерит – 4,6%).

Причиною залишкового больового синдрому після виконання ТЕП КС може бути наявність у цих хворих супутніх захворювань поперекового відділу хребта. Відомо, що дистрофічні процеси у кульшових суглобах та вертеброгенна патологія є взаємобтяжливими, складними для своєчасної діагностики та лікування. Такий симптомокомплекс відомий як **кульшово-поперековий синдром** (hip-spine syndrome в англомовній літературі) (КПС) і характеризується больовим синдромом, анатомо-біомеханічними змінами взаємовідносин між стегном, тазом і поперековим відділом хребта. З точки зору біомеханіки організм людини належить до самоорганізованих систем, тобто таких, що здатні координувати зв'язки між великою кількістю структурних елементів. Клінічні прояви кульшово-поперекового синдрому – це наслідки компенсаторних змін, що виникли у біомеханічній системі через порушення функції однієї чи декількох складових (хребет, таз або кульшовий суглоб) [12].

На теперішній час не розроблена схема підходу до оперативного лікування хворих із КПС. Зарубіжні автори пропонують одночасне проведення операцій як на кульшовому суглобі, так і на хребті або їх послідовне застосування. Результати деяких робіт іноземних авторів свідчать про значний позитивний вплив ендпротезування кульшового суглоба на больові відчуття в попереково-крижовому відділі хребта. Зокрема, відомий ортопед Р. Ben Galim вивчав наслідки ендпротезування щодо hip-spine синдрому у 25 пацієнтів. Досліджували пацієнтів із больовим синдромом у ділянці спини і кульшовому суглобі через 3 місяці і через 2 роки після операції. Майже у всіх прооперованих пацієнтів спостерігалось зменшення болю як у суглобі, так і у спині [13, 14]. На думку R. Fogel, у пацієнтів із больовим синдромом із боку нижніх кінцівок, зокрема в кульшових суглобах, яким виконано ендпротезування, виникає функціональне пошкодження спінальних нервів. При ендпротезуванні кульшових суглобів у пацієнтів з асимптоматичними люмбарними стенозами ризик подібних ускладнень значно зростає. Виходячи з

цього, пацієнтам із захворюваннями попереково-крижового відділу хребта та кульшового суглоба автор виконує обидві операції для усунення патологічного стану [15]. В.М. Вакуленко (2008) вважає, що у випадку, коли в клінічній картині КПС превалюють симптоми ураження кульшового суглоба, усунення коксалгії, хибної установки нижньої кінцівки та її укорочення знімає дисбаланс паравертебральних м'язів, ліквідує поперековий біль. У разі превалювання патологічного процесу в області хребта, зокрема залежно від його стадії і клінічних проявів, вказані вище дії можуть не тільки не привести до позитивного ефекту в лікуванні, але й погіршити стан пацієнта. У такій ситуації нерідко потрібне оперативне втручання на хребті з наступним ендпротезуванням кульшового суглоба. Найбільші труднощі виникають при однаковій вираженості патологічного процесу у кульшових суглобах і хребті. Такі пацієнти вимагають індивідуального підходу і тісної кооперації між ортопедом і вертебрологом [16].

На теперішній час не розроблений підхід до оперативного втручання хворих з КПС залежно від типу вертикальної постави та типу кісткоутворення і прогресування коксартрозу.

Розв'язання цих цікавих із наукової та практичної точки зору питань є актуальним завданням сучасної ортопедії та визначає особливості передопераційного планування виконання ТЕП КС у хворих на КПС.

**Мета роботи** – визначити особливості передопераційного планування тотального ендпротезування кульшового суглоба у хворих на кульшово-поперековий синдром.

## Матеріали і методи

Основою розробки рекомендацій щодо передопераційного планування ТЕП КС у хворих із КПС стали дані ретроспективного аналізу проведених комплексних досліджень 138 таких пацієнтів, яким було виконано ендпротезування кульшового суглоба в клініці ортопедії та травматології дорослих ДУ "ІТО НАМН України". Були використані та проаналізовані результати наступних методів дослідження:

- клінічне обстеження (хребта та кульшових суглобів);
- променеві методи дослідження (рентгенографія кульшових суглобів у передньо-задній проекції, магнітно-резонансна томографія поперекового відділу хребта);
- методи дослідження хребетно-тазового балансу;
- статистична обробка.

### **Клінічне обстеження поперекового відділу хребта**

При огляді оцінювали осьові деформації хребта, вимірювали об'єм рухів у поперековому відділі. За допомогою пальпації визначали міофасціальні тригерні точки та болючість остистих відростків при перкусії. Визначали неврологічний статус, фіксували рухові порушення та порушення чутливості. При виявленні неврологічного дефіциту хворий оглядався неврологом для уточнення рівня ураження нервової системи та створення подальшого алгоритму обстеження та лікування. Больовий синдром і функціональні порушення у поперековому відділі хребта оцінювали за шкалою Освестрі (Oswestry) перед ендпротезуванням кульшового суглоба та через 3 місяці після оперативного втручання.

### **Клінічне обстеження кульшових суглобів**

Усі хворі були обстежені клінічно з визначенням форми прогресування патологічного процесу [17]. При огляді вимірювали об'єм рухів у кульшових суглобах. Оцінку больового синдрому та функціональні порушення у кульшових суглобах проводили за шкалами Харріса та Уомак (Harris, Womac) так само перед ендпротезуванням кульшового суглоба та через 3 місяці після оперативного втручання.

### **Променеві методи дослідження**

Усім хворим було виконано рентгенографію кульшових суглобів у передньо-задній проекції. Визначалася стадія коксартрозу за J.H. Kellgren, J.S. Lawrence [18] та тип кісткоутворення за Bombelli в модифікації Ф.Ф. Мухаметова. На етапі передопераційного планування за допомогою спеціальних шаблонів підбирали оптимальну модель та розмір компонентів ендпротеза кульшового суглоба. Для обстеження поперекового відділу хребта обстеження виконували у стандартних прямих та бокових проекціях. Бокову рентгенографію хребта виконували за методикою Jackson, Hales у положенні стоячи в природній позі на відстані 115 см із захопленням кульшових суглобів. Використовували рентгендіагностичну апаратуру Siemens Polumat 50. У процесі проведення передопераційної підготовки до виконання ендпротезування визначали індекси Споторно – Романьйоли, Barnett – Nordin та Noble [19-21]. Магнітно-резонансна томографія поперекового відділу хребта призначалася неврологом або вертебрологом у хворих зі значним больовим синдромом у нижній частині спини з явищами неврологічної симптоматики. Особливу увагу звертали на наявність протрузій та кил міжхребцевих дисків з ознаками компресії нервових структур. Використовували МР-томограф Phillips Achieva 1,5 Тл.

Статистичну обробку результатів проводили за допомогою загальноприйнятих методів (критерій Крускала – Уолліса, обчислення поліхоричного

та тетрахоричного показника зв'язку, порівняння двох середніх) у програмних середовищах MS Excel 2010 та Statistica 12.6 (StatSoft). Перевірку гіпотези щодо нормального розподілу проводили за допомогою моментів вищого порядку (асиметрії й ексцесу) [22, 23].

Враховувалися також дані проведеного раніше в клініці клінічного дослідження 506 хворих з ідіопатичним, диспластичним та післятравматичним коксартрозом [17] та розроблена тактика лікування при безцементному ендпротезуванні кульшового суглоба [18].

## **Результати та їх обговорення**

За клінічними проявами дегенеративного ураження хребта хворі на коксартроз були розподілені на дві групи: до першої увійшли пацієнти, що скаржились на ізолюваний біль у нижній частині спини (люмбалгія) різної інтенсивності; другу групу склали хворі, які відчували біль у поперековій області, що іррадіював у нижню кінцівку (люмбоішалгія).

Аналізуючи дані проведених досліджень, виявили залежність між типом вертикальної постави та характером ураження поперекового відділу хребта у хворих із кульшово-поперековим синдромом. При гіперлордозі дегенеративного ураження зазнає задня колона поперекового відділу хребта у вигляді спондилоартрозу, що клінічно проявляється люмбалгією, при гіполордозі більше страждає передня колона, що клінічно проявляється наявністю люмбоішалгії. Найчастіше уражуються хребці на рівнях L2-L4 [20].

Тотальне ендпротезування хворих із кульшово-поперековим синдромом сприяє статистично достовірному ( $p \leq 0,05$ ) зниженню больового синдрому та покращенню функції як кульшового суглоба, так й попереку. При гіперлордозі основною скаргою після оперативного втручання був біль у попереку, причиною якого були прояви спондилоартрозу (19,57 бала). Найгірші статистично достовірні результати ( $p \leq 0,05$ ), у порівнянні з результатами хворих із нормолордозом, спостерігалися у хворих із гіполордозом (24,11 бала). Ураження передньої колони поперекового відділу хребта з наявними міжхребцевими грижами призводило до збереження больового синдрому в області попереку та стегна (табл. 1).

Саме ці хворі потребували подальшого проведення оперативного втручання на хребті. Усе це дозволило нам визначити першочерговість оперативного втручання у хворих на коксартроз із супутньою патологією хребта, що враховують тип вертикальної постави (схема) (рис. 2).

За результатами проведеного дослідження доведено, що варіант вертикальної постави, впливаючи

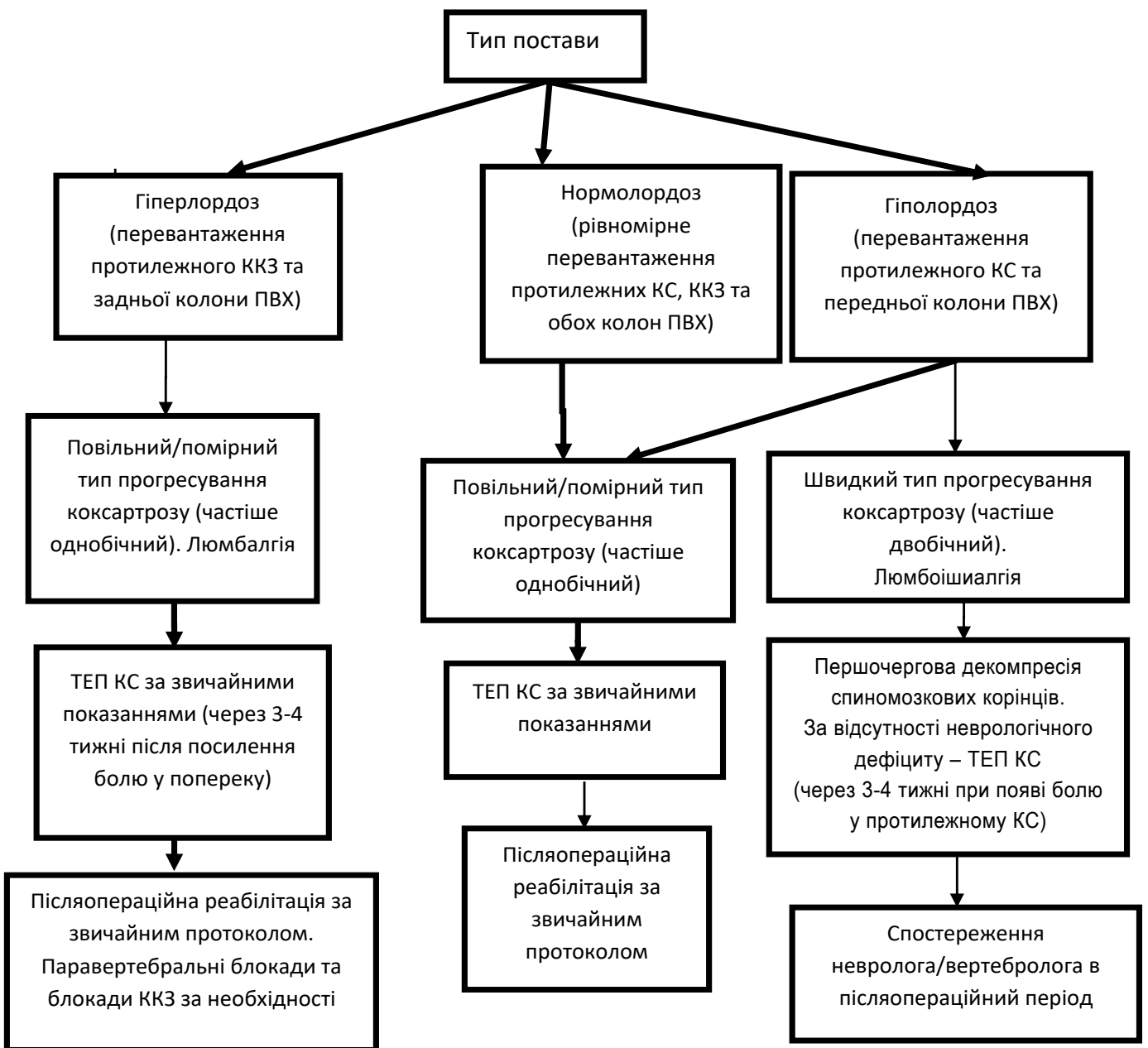
Таблиця 1

**Інтенсивність больового синдрому у хворих із КПС до та після ендопротезування кульшового суглоба**

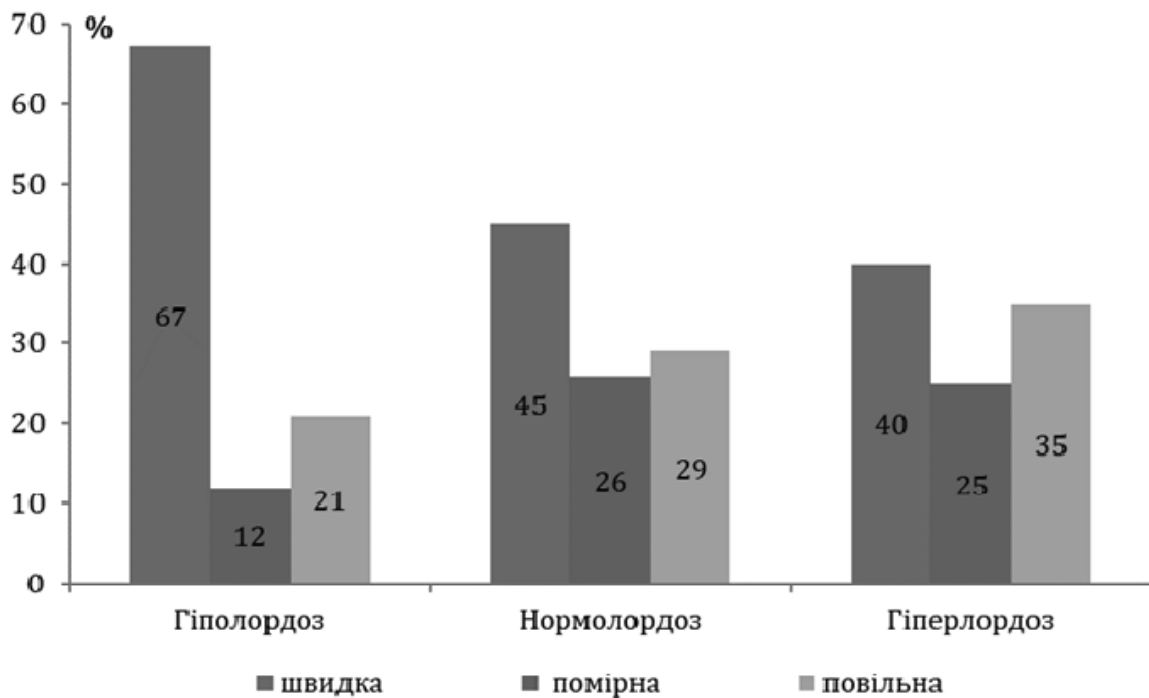
Група хворих	Варіант постави	Середнє значення за шкалою (M±m), бали	
		Харріс	Освестрі
З КПС до ендопротезування (n=138)	Гіперлордоз	40,12±0,89*	47,58±0,78*
	Нормолордоз	48,58±0,96*	45,60±1,68*
	Гіполордоз	40,00±5,77*	48,75±2,39*
З КПС після ендопротезування (n=138)	Гіперлордоз	79,13±1,16	19,57±1,54
	Нормолордоз	80,79±1,39	13,92±1,54
	Гіполордоз	80,26±1,10	24,11±1,42**

Примітка: \* – показники статистично достовірно відмінні (p ≤ 0,01) в порівнянні з показниками груп хворих з КПС після ендопротезування

\*\* – показники статистично достовірно відмінні (p ≤ 0,01) в порівнянні з показниками групи хворих з нормолордозом після ендопротезування



**Рис. 2.** Схема вибору оперативного лікування та реабілітації хворих із КПС



**Рис. 3.** Розподіл хворих за варіантом постави за наявності КПС залежно від форми прогресування КА

на морфогенез коксартрозу, обумовлює швидкість його прогресування. Так гіполордоз статистично достовірно ( $p < 0,05$ ) характеризується більш швидким перебігом патологічного процесу, ніж інші типи лордозу [19]. На рис. 3 представлений розподіл форми прогресування залежно від вираженості поперекового лордозу.

За результатами проведеного раніше комплексного дослідження 506 хворих на КА нами було визначено статистично достовірне переважання атрофічного типу кісткоутворення за Bombelli (в 47% випадків) при швидкій формі прогресування КА [22]. Враховуючи виявлені нами особливості розподілу значень індексів Споторно – Романьйоли, Barnett – Nordin та Noble і особливість ефективності функціонального покриття при різних типах КА, розроблена схема диференційованого підбору ендопротеза КС за типом фіксації, формою та характером покриття його компонентів, залежно від типу кісткоутворення за Bombelli [23] (рис. 4).

Визначено, що для атрофічного типу КА найбільш характерними є показники індексу Споторно – Романьйоли  $\geq 6$  балів, індексу Barnett – Nordin найчастіше  $\leq 49\%$ , та індексу Noble  $< 3$  (циліндричний тип каналу СК), які свідчать про незадовільний структурно-функціональний стан кісткової тканини. Проте трапляються випадки, коли індекс Споторно – Романьйоли становить 5 балів, індекс Barnett – Nordin 50-53% (остеопенія) та індекс Noble в межах 3-4,5 (нормальний канал СК). Слід зазначити, що для такого типу ОА є не характерними: значення індексу

Споторно – Романьйоли  $\leq 4$  балів, індексу Barnett – Nordin  $\geq 54\%$ , та індексу Noble  $> 4,5$  (лійкоподібний канал СК). Тому за наявності атрофічного типу ОА та при першому варіанті комбінації показників ми рекомендуємо застосовувати АК із безцементним типом фіксації, а ФК, стабільність якого більшою мірою страждає за наявності остеопорозу, має бути з цементним типом фіксації. В іншому випадку обидва компоненти ендопротеза мають бути безцементними, їх функціональне покриття не повинно мати поверхневого шару ГА. Причому при А-типі ОА ми рекомендуємо застосовувати ФК винятково конусоподібної форми з дистальним типом фіксації. З метою профілактики ранньої нестабільності застосування ФК клиновидної форми з проксимальним типом фіксації є неприпустимим і може стати причиною ранньої нестабільності.

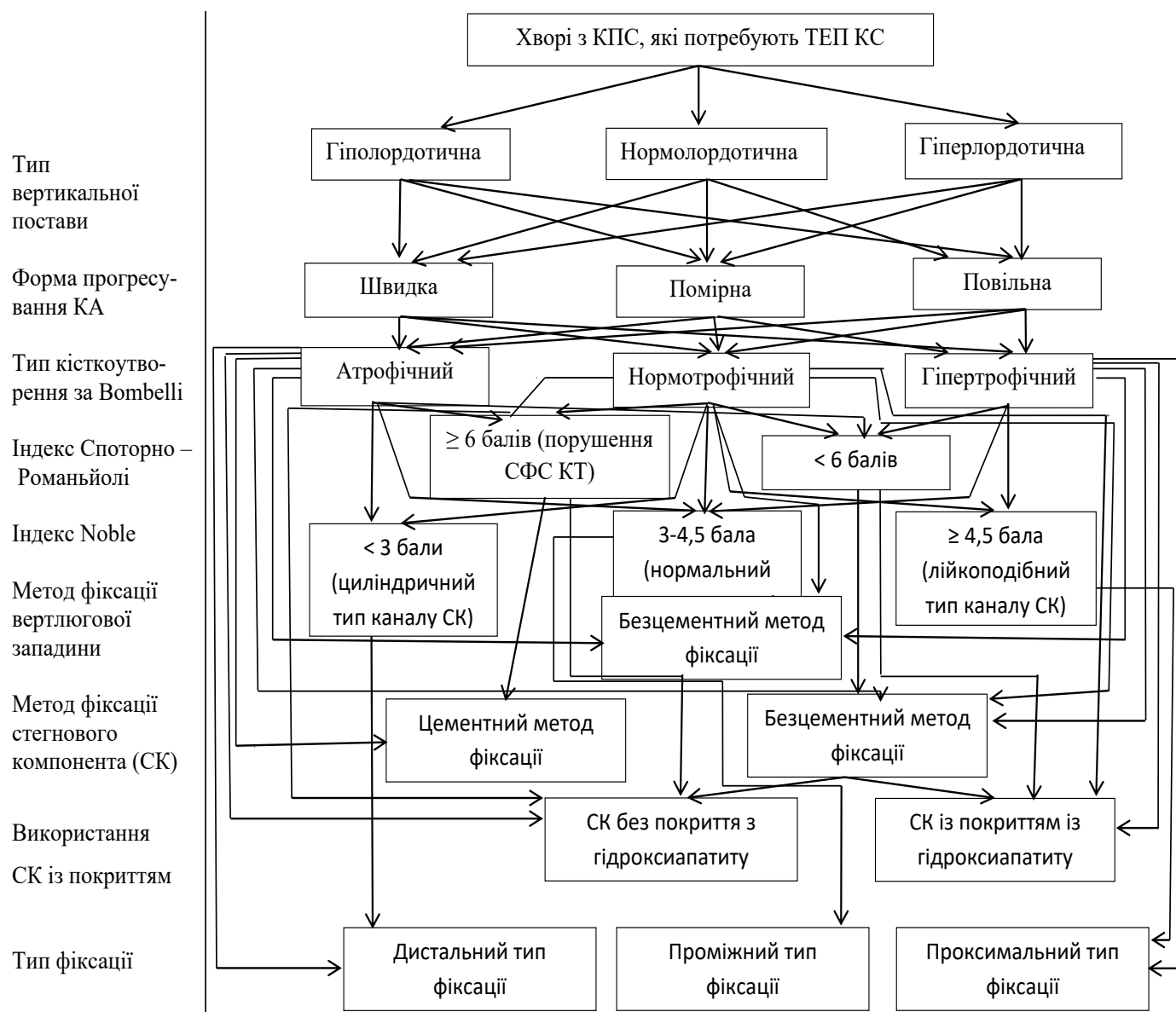
Децо протилежний характер комбінації вищезазначених показників спостерігається при гіпертрофічному типі КА, який характеризується задовільним структурно-функціональним станом кісткової тканини. Найбільш характерним є значення індексу Споторно – Романьйоли  $\leq 4$  балів, індексу Barnett – Nordin найчастіше  $\geq 54\%$ . Кістково-мозковий канал СК за значенням індексу Noble найчастіше “власне нормальної” чи нормальної “близької до лійкоподібної” форми. Для такого типу ОА КС є нехарактерним значення індексу Barnett – Nordin  $\leq 49\%$ , та індексу Споторно – Романьйоли  $> 6$  балів. Тому при гіпертрофічному типі ОА КС ми рекомендуємо застосовувати обидва компоненти ендопротеза винятково з безцементним типом фіксації. Причому найбільш

ефективним функціональним покриттям для хворих із таким типом ОА є Ti-пористе покриття з поверхневим шаром  $\text{Ca}$  гідроксиапатиту. А безцементний ФК повинен мати або проксимальний (клиноподібної форми), або проміжний тип фіксації. З метою запобігання "stress-shilding" синдрому неприпустимим є застосування ФК із винятково дистальним типом фіксації.

Нормотрофічний тип КА є найбільш різноманітним за варіантами комбінації показників. Тому під час передопераційного планування ендпротезування КС хворим із вищевказаним типом КА важливим є дотримання декількох принципів диференційованого підбору компонентів. Перший: при нормотрофічному типі ОА показане застосування компонентів ендпротеза КС із безцементним типом фіксації.

Другий: за наявності ознак остеопорозу за значеннями індексів Споторно – Романьйоли та Barnett – Nordin функціональне покриття компонентів не повинно мати поверхневого шару  $\text{Ca}$ . Третій: при лійкоподібній формі каналу СК за значенням індексу Noble показане застосування ФК із проксимальним типом фіксації; при нормальній формі каналу СК показане застосування ФК із проміжним типом фіксації; при циліндричній формі каналу показане застосування ФК із дистальним типом фіксації.

На нашу думку, врахування особливостей передопераційного планування тотального ендпротезування кульшового суглоба у хворих на кульшово-поперековий синдром дозволить зменшити кількість негативних результатів та ускладнень у цієї категорії ортопедичних хворих.



**Рис. 4.** Схема диференційованого підбору ендпротеза кульшового суглоба хворим із КПС із різним типом кісткоутворення за Vombelli

## Висновки

1. Хворі з клінічними проявами захворювань хребта та кульшових суглобів, які планують виконання тотального ендопротезування кульшового суглоба, потребують ретельної передопераційної підготовки із залученням невропатолога, променевих досліджень (рентгенографія та МРТ із визначенням хребетно-тазового балансу).

2. Вертикальна постава впливає на прогресування коксартрозу та характер ураження поперекового відділу хребта у хворих із кульшово-поперековим синдромом. Так у хворих із гіполордотичною поставою статистично достовірно ( $p < 0,05$ ) спостерігається більш швидке прогресування остеоартрозу кульшового суглоба, ніж при інших типах лордозу. При гіперлордозі дегенеративного ураження зазнає задня колона поперекового відділу хребта у вигляді спондилоартрозу, що клінічно проявляється люмбалгією, при гіполордозі більше страждає передня колона, що клінічно проявляється наявністю люмбоішалгії. Найчастіше уражуються хребці на рівні L2-L4.

3. Хворим із визначеною гіполордотичною поставою та швидким перебігом коксартрозу рекомендовано виконання першочергової декомпресії спинномозкових корінців та тотальне ендопротезування кульшового суглоба на другому етапі. В інших випадках рекомендовано первинне виконання тотального ендопротезування кульшового суглоба.

4. Хворим із визначеним атрофічним типом кісткоутворення та значенням індексу Споторно – Романьйоли  $\geq 6$  рекомендовано виконання ендопротезування із цементною фіксацією стегнового компонента ендопротеза, при значенні індексу  $< 6$  рекомендовано застосування безцементного ФК без гідроксиапатиту, тип фіксації ФК дистальний або проміжний.

5. Хворим із визначеним гіпертрофічним типом кісткоутворення рекомендовано виконання ендопротезування з безцементною фіксацією СК із гідроксиапатитним покриттям, тип фіксації ФК проксимальний або проміжний.

6. Хворим із визначеним нормотрофічним типом кісткоутворення рекомендовано використання безцементної фіксації ФК, при значенні індексу Споторно – Романьйоли  $\geq 6$  без гідроксиапатиту, при ліycopодібній формі каналу СК за значенням індексу Noble показане застосування ФК із проксимальним типом фіксації; при нормальній формі каналу СК показане застосування ФК із проміжним типом фіксації; при циліндричній формі каналу показане застосування ФК із дистальним типом фіксації.

7. Врахування особливостей передопераційного планування тотального ендопротезування кульшового суглоба у хворих із кульшово-поперековим синдромом дозволить зменшити кількість негативних результатів та ускладнень у цієї категорії хворих ортопедичного профілю.

**Конфлікт інтересів.** Автори декларують відсутність конфлікту інтересів. Ця публікація не була, не є і не буде предметом комерційної зацікавленості в будь-якій формі.

## References

1. Загородний НВ, Скипенко ТО. Тотальное эндопротезирование тазобедренного сустава с керамика-керамической парой трения в отдаленном периоде наблюдения до 10 лет. Врач-аспирант. 2013;60(5.3):410-418. Zagorodniy NV, Skipenko TO. Total hip arthroplasty with ceramic-ceramic friction pair in the long-term follow-up period up to 10 years. Vrach-aspirant. 2013;60(5.3):410-418. [in Russian].
2. Шубняков ИИ, Тихилов РМ, Николаев НС, Григоричева ЛГ, Овсянкин АВ, Черный АЖ, и др. Эпидемиология первичного эндопротезирования тазобедренного сустава на основании данных регистра артропластики РНИИТО им. РР. Вредена. Травматология и ортопедия России. 2017;23(2):81-101. DOI: 10.21823/2311-2905-2017-23-2-81-1. Shubnyakov II, Tikhilov RM, Nikolaev NS, Grigoricheva LG, Ovsyankin AV, Chernyy AZh, i dr. Epidemiology of primary hip arthroplasty based on data from the arthroplasty register of the Russian Research Institute of Traumatology and Orthopedics R.R. Vredena. Travmatologiya i ortopediya Rossii. 2017;23(2):81-101. [in Russian]. DOI: 10.21823/2311-2905-2017-23-2-81-1.
3. Герасименко СИ, Пашков ЄП, Мороз МФ. Остеоартроз кульшових та колінних суглобів у людей літнього віку та його лікування. Літопис травматології та ортопедії. 2003;(3-4):66-8. Herasymenko SI, Pashkov YEP, Moroz MF. Osteoartroz kulshovykh ta kolinnyykh suhlobiv u liudei litnoho viku ta yoho likuvannya. Litopys travmatolohii ta ortopedii. 2003;(3-4):66-8. [in Ukrainian].
4. Berry DJ. Options and outcomes in Managing Recurrent Hip Insi Annual Meeting AAOS. Instructional Course Lecture Handout, San Francisci. San Francisco; 2004. 312 p.
5. Ахтямов ИФ, Кузьмин ИИ. Ошибки и осложнения эндопротезирования тазобедренного сустава: рук. для врачей. Казань: Центр оперативной печати; 2006. 328 с. Akhtyamov IF, Kuzmin II. Errors and complications of arthroplasty of the hip joint: hands. for doctors. Kazan: Tsentr operativnoy pechati; 2006. 328 s. [in Russian].
6. Sporer SM, O'Rourke M, Paprosky WG. The treatment of pelvic discontinuity during acetabular revision. J. Arthroplasty. 2005;20(2):79-84. DOI: 10.1016/j.arth.2005.03.006.
7. Kurtz SM, Lau E, Watson H, Schmier JK, Parvizi J. Economic burden of periprosthetic joint infection in the United States. J. Arthroplasty. 2012;27(8):61-65. DOI: 10.1016/j.arth.2012.02.022.
8. Ахтямов ИФ, Гурьлева МЭ, Юсеф АИ, Гарифуллов ГТ, Коваленко АН. Анализ изменений качества жизни пациентов, перенесших эндопротезирование тазобедренного сустава. Травматология и ортопедия России. 2007;(2):89-93. Akhtyamov IF, Guryleva ME, Yuosef AI, Garifullov GG, Kovalenko AN. Analysis of changes in the quality of life of patients undergoing hip arthroplasty. Travmatologiya i ortopediya Rossii. 2007;(2):89-93. [in Russian].
9. Aasvang, E, Brandsborg B, Christensen B, Jensen T, Kehlet H. Neurophysiological characterization of postherniotomy pain. Pain. 2008;137(1):73-81. DOI: 10.1016/j.pain.2007.09.026.
10. Денисов А.О. Болевой синдром после эндопротезирования тазобедренного сустава: [автореферат дис. на соискание науч. степ. канд. мед. наук]. Санкт-Петербург: ФГУ "РНИИТО им. РР. Вредена Росмедтехнологий"; 2010. 26 с.

Denisov A.O. Pain syndrome after hip arthroplasty: [avtoreferat dis. na soiskanie nauch. step. kand. med. nauk]. Sankt-Peterburg: FGU "RNIITO im. P.P. Vredena Rosmedtehnologiy"; 2010. 26 s. [in Russian].

11. Кирпичев ИВ, Кирпикова МН. Внесуставной болевой синдром после первичного протезирования тазобедренного сустава. Клинист. 2016;10(1):17-21. DOI: 10.17650/1818-8338-2016-10-1-17-21.

Kirpichev IV, Kirpikova MN. Extra-articular pain after primary hip replacement. Klinitsist. 2016;10(1):17-21. [in Russian]. DOI: 10.17650/1818-8338-2016-10-1-17-21.

12. Хвисьюк АН. Тазобедренно-поясничный синдром (патогенез, диагностика, принципы лечения): [автореферат дис. на соискание науч. степ. д-ра мед. наук]. Харьков: ГУ ИППС им. проф. М.И. Ситенка НАМНУ; 2002. 28 с.

Khvisyuk AN. Hip-lumbar syndrome (pathogenesis, diagnosis, treatment principles): [abstract of dis. for scientific research. step. Dr. med. sciences]. Kharkov: GU IPPS im. prof. M.I. Sitenka NAMNU; 2002. 28 s. [in Russian].

13. Ben-Galim P. Hip-spine syndrome: the effect of total hip replacement surgery on low back pain in severe osteoarthritis of the hip. Spine. 2007;32(19):2099-2102. DOI: 10.1097/BRS.0b013e318145a3c5.

14. Денисов АО, Шильников ВА, Барнс СА. Коксо-вертебральный синдром и его значение при эндопротезировании тазобедренного сустава (обзор литературы). Травматология и ортопедия России. 2012;63(1):121-127. DOI: 10.21823/2311-2905-2012-0-1-144-149.

Denisov AO, Shilnikov VA, Barns SA. Coxo-vertebral syndrome and its significance in hip arthroplasty (literature review). Travmatologiya i ortopediya Rossii. 2012;63(1):121-127. [in Russian]. DOI: 10.21823/2311-2905-2012-0-1-144-149.

15. Fogel GR, Esses SI. Hip spine syndrome: management of coexisting radiculopathy and arthritis of the lower extremity. Spine. 2003;3(3):238-241. DOI: 10.1016/s1529-9430(02)00453-9.

16. Вакуленко ВМ. Дифференцированный подход к коксалгии на фоне дистрофических изменений в пояснично-крестцовом отделе позвоночника. Международный неврологический журнал. 2008;(2):102-105.

Vakulenko VM. Differentiated approach to coxalgia against the background of degenerative changes in the lumbosacral spine. Mezhdunarodnyy neurologicheskyy zhurnal. 2008;(2):102-105. [in Russian].

17. Гайко ГВ, Калашников ОВ. Формы прогрессування остеоартрозу кульшового суглоба. Вісник ортопедії, травматології та протезування. 2012;(4):10-14.

Haiko HV, Kalashnikov OV. Form progression to osteoarthritis of the stump. Visnyk ortopedii, travmatolohii ta protezuvannia. 2012;(4):10-14. [in Ukrainian].

18. Kellgren JH, Lawrence JS. Radiologic assessment of osteoarthritis. Ann. Rheum. Dis. 1957;(16):494-501. DOI: 10.1136/ard.16.4.494.

19. Barnett E, Nordin BE. Radiological assessment of bone density. Br. J. Radiol. 1961;34:683-92.

20. Тихилов РМ, Шубняков ИИ. Руководство по хирургии тазобедренного сустава. Том II. СПб.: РНИИТО им. Р. Р. Вредена; 2015. 356 с.

Tikhilov RM, Shubnyakov II. Hip Surgery Guide. Tom II. SPb.: RNIITO im. R. R. Vredena; 2015. 356 s. [in Russian].

21. Лоскутов АЕ. Эндопротезирование тазобедренного сустава. Днепропетровск: ЛИРА; 2010. 344 с.

Loskutov AYe. Hip arthroplasty. Dnepropetrovsk: LIRA; 2010. 344 s. [in Russian].

22. Мінцер ОП, Вороненко ЮВ, Власов ВВ. Інформаційні технології в охороні здоров'я і практичній медицині: Оброблення клінічних і експериментальних даних у медицині: навч. посіб. Київ: Вища школа; 2003. 350 с.

Mintser OP, Voronenko YuV, Vlasov VV. Information technologies in health protection and practical medicine: Development of clinical and experimental data in medicine: Navch. posib. Kyiv: Vyshcha shkola; 2003. 350 s. [in Ukrainian].

23. Гланц С. Медико-биологическая статистика. Москва: Практика; 1998. 459 с.

Glants S. Biomedical statistics. Moskva: Praktika; 1998. 459 s. [in Russian].

24. Науменко НО, Калашников ОВ, Шараевська ЮД, Боер ВА. Рентгендіагностика прогрессування ідіопатичного та диспластичного коксартрозу. Лучевая диагностика. Лучевая терапия. 2011;(4):39-43.

Naumenko NO, Kalashnikov OV, Sharaievska YuD, Boier VA. X-ray diagnosis of progression of idiopathic and dysplastic coxarthrosis. Luchevaia dyahnostyka. Luchevaia terapiia. 2011;(4):39-43. [in Ukrainian].

25. Підгаєцький ВМ. Тотальне безцементне ендопротезування у хворих на остеоартроз кульшового суглоба: [автореф. дис. на здобуття наук. ступеня канд. мед. наук]. Київ: ДУ Інститут травматології та ортопедії НАМН України; 2011. 25с.

Pidhaietskyi VM. Total cementless arthroplasty in patients with osteoarthritis of the hip: [avtoref. dys. na zdobuttia nauk. stupenia kand med. nauk]. Kyiv: DU Instytut travmatolohii ta ortopedii NAMN Ukrainy; 2011. 25s. [in Ukrainian].

26. Гайко ГВ, Галузинський ОА, Нізалов ТВ, Козак РА, Заєць ВБ, Черняк ПС. Визначення залежності форми прогрессування коксартрозу від варіанту вертикальної постави хворих на кульшово-поперековий синдром. Вісник ортопедії, травматології та протезування. 2020;(1):4-9. DOI: 10.37647/0132-2486-2020-104-1-48-54.

Haiko HV, Haluzynskiy OA, Nizalov TV, Kozak RA, Zaiets VB, Cherniak PS. Determination of the dependence of the form of coxarthrosis progression on the variant of vertical posture of patients with hip-lumbar syndrome. Visnyk ortopedii, travmatolohii ta protezuvannia. 2020;(1):4-9. [in Ukrainian]. DOI: 10.37647/0132-2486-2020-104-1-48-54.

## Peculiarities of Preoperative Planning of Total Hip Arthroplasty in Patients with Hip-Lumbar Syndrome

Sulyma O.M.<sup>1</sup>, Kalashnikov O.V.<sup>1</sup>, Galuzynskiy O.A.<sup>1</sup>, Pidgaietskyi V.M.<sup>1</sup>, Osadchuk T.I.<sup>1</sup>, Zaiets V.B.<sup>1</sup>, Moroz M.D.<sup>1</sup>

<sup>1</sup>SI "Institute of Traumatology and Orthopedics of NAMS of Ukraine", Kyiv

**Summary.** At present, no scheme of approach to surgical treatment of patients with hip-lumbar syndrome (HLS) depending on the type of vertical posture and the type of bone formation and progression of coxarthrosis is developed. The decision of these questions, interesting from the scientific and practical point of view, is an actual task of modern orthopedics and



defines features of preoperative planning of total hip arthroplasty (THA) in patients with HLS. **Objective:** to determine the features of preoperative planning of total hip arthroplasty in patients with hip-lumbar syndrome. **Materials and Methods.** The basis for the development of recommendations for preoperative planning of THA in patients with HLS was the data of retrospective analysis of medical histories of 138 patients who underwent hip arthroplasty in the Department of Orthopedics and Traumatology of Adults of SI "Institute of Traumatology and Orthopedics of NAMS of Ukraine". The data of the clinical study of 506 patients with idiopathic, dysplastic and post-traumatic coxarthrosis conducted earlier were also taken into account, and the tactics of treatment in cementless hip arthroplasty was developed. **Results.** It was determined that the vertical posture affects the progression of coxarthrosis and the nature of the lesion of the lumbar spine in patients with HLS. Patients with a certain hypolordotic posture and a rapid course of coxarthrosis are recommended to undergo primary decompression of the spinal roots and THA at the second stage. In other cases, the initial implementation of THA is recommended. Recommendations for the use of the type and method of fixation and coverage of the leg of the endoprosthesis depending on the type of bone formation in the HLS of the examined patients are developed. **Conclusions.** Taking into account the features of preoperative planning of THA in patients with HLS will reduce the number of negative results and complications of this category of orthopedic patients.

**Key words:** hip-lumbar syndrome; hip arthroplasty; features of preoperative planning.

### Особенности предоперационного планирования тотального эндопротезирования тазобедренного сустава у больных с тазобедренно-поясничным синдромом

Сулима А.Н.<sup>1</sup>, Калашиников А.В.<sup>1</sup>, Галузинский А.А.<sup>1</sup>, Подгаецкий В.М.<sup>1</sup>, Осадчук Т.И.<sup>1</sup>, Заец В.Б.<sup>1</sup>, Мороз Н.Д.<sup>1</sup>

<sup>1</sup>ГУ "Институт травматологии и ортопедии НАМН Украины", г. Киев

**Резюме.** На сегодняшний день не разработана схема подхода к оперативному лечению больных с тазобедренно-поясничным синдромом (ТПС) в зависимости от типа вертикальной осанки, типа костеобразования и прогрессирования коксартроза. Решение этих интересных с научной и практической точки зрения вопросов является актуальной задачей современной ортопедии и определяет особенности предоперационного планирования тотального эндопротезирования тазобедренного сустава (ТЭП ТС) у больных с ТПС. **Цель исследования.** Определить особенности предоперационного планирования ТЭП ТС у больных с ТПС. **Материалы и методы.** Основой разработки рекомендаций относительно предоперационного планирования ТЭП ТС у больных с ТПС стали данные ретроспективного анализа историй болезней 138 больных, которым было выполнено эндопротезирование тазобедренного сустава в клинике ортопедии и травматологии взрослых ГУ "ИТО НАМН Украины". Учитывались также данные ранее проведенного в клинике клинического исследования 506 больных с идиопатическим, диспластическим и посттравматическим коксартрозом и разработанная тактика лечения при бесцементном эндопротезировании тазобедренного сустава. **Результаты.** Определено, что вертикальная осанка влияет на прогрессирование коксартроза и характер поражения поясничного отдела позвоночника у больных с ТПС. Больным с определенной гиполордотической осанкой и быстрым течением коксартроза рекомендуется выполнение первоочередной декомпрессии спинномозговых корешков и ТЭП ТС на втором этапе. В остальных случаях рекомендуется первичное выполнение ТЭП ТС. Разработаны рекомендации относительно использования типа и метода фиксации и покрытия ножки эндопротеза в зависимости от типа костеобразования при ТПС обследованных больных. **Выводы.** Учет особенностей предоперационного планирования ТЭП ТС у больных с ТПС позволит уменьшить количество негативных результатов и осложнений у данной категории ортопедических больных.

**Ключевые слова:** тазобедренно-поясничный синдром; эндопротезирование тазобедренного сустава; особенности предоперационного планирования.