

УДК: 616.718.56/66-001.513-089.844(048.8)  
 HTTPS://DOI.ORG/10.37647/0132-2486-2021-111-4-42-52

## Сучасний стан концепції остеосинтезу заднього краю великогомілкової кістки у пацієнтів із переломами кісточок гомілки (Огляд літератури)

Кучер І.В.<sup>1</sup>, Лябах А.П.<sup>2</sup> ✉

**Резюме.** Проблема остеосинтезу переломів заднього краю дистального відділу великогомілкової кістки (ЗКВГК) залишається предметом наукових дискусій, незважаючи на значний досвід хірургічного лікування та велику кількість біомеханічних та клінічних досліджень. **Мета.** Провести аналіз літературних джерел, присвячених сучасним концепціям хірургічного лікування переломів ЗКВГК у пацієнтів із переломами кісточок гомілки. **Результати та висновки.** Наявні літературні дані не створюють цілісного розуміння проблеми хірургічного лікування переломів ЗКВГК. Поточний консенсус припускає, що відновлення анатомії суглобової поверхні плато великогомілкової кістки та супутніх ушкоджень медіальних та латеральних структур гомілковостопного суглоба, поряд із забезпеченням його стабільності, є запорукою успішного лікування ушкоджень ЗКВГК. Відсутність повноцінних рекомендацій, уніфікованого протоколу щодо вибору тактики лікування та достатньо високий відсоток незадовільних результатів визначають необхідність удосконалення наявних принципів хірургічного лікування.

**Ключові слова:** задній край великогомілкової кістки; гомілковостопний суглоб; остеосинтез; трикісточковий перелом; огляд.

### Вступ

Травми гомілковостопного суглоба (ГС) залишаються одними з найпоширеніших уражень опорно-рухового апарату, на які припадає близько 20% випадків щороку. Частота переломів кісточок гомілки у розвинених країнах коливається від 20-40 випадків у Данії та Швеції до 184 випадків на 100 000 осіб на рік у Сполучених Штатах і становить близько 9% усіх переломів у дорослих [1, 2]. Зростання цих ушкоджень упродовж останніх десятиліть пов'язують зі збільшенням кількості фізично активних людей, які займаються спортом, а також зрушенням демографії в бік осіб похилого віку [3]. За останніми літературними даними, майже 50% переломів кісточок поєднуються з переломом заднього краю дистального відділу великогомілкової кістки (ЗКВГК) [4], що визначає необхідність коректної діагностики та диференційованого підходу до хірургічного лікування цих ушкоджень. Посттравматичний остеоартроз ГС залишається одним із найголовніших чинників, що погіршує віддалені результати лікування переломів кісточок із залученням ЗКВГК, ризик якого

збільшується від 4% при бімалеолярних до 34% при трималеолярних переломах кісточок гомілки [5]. Відсутність повноцінних рекомендацій щодо вибору загальної тактики лікування у цієї категорії хворих та достатньо високий відсоток незадовільних результатів лікування вказує на необхідність подальшого вивчення проблеми лікування переломів ЗКВГК та створення додаткових досліджень у цьому напрямку.

**Мета дослідження** – провести аналіз літературних джерел, присвячених сучасним концепціям хірургічного лікування переломів ЗКВГК у пацієнтів із переломом кісточок гомілки.

### Матеріали і методи

Стратегія системного пошуку літератури була застосована до бібліографічних баз даних: PubMed, Web of Science та Scopus за ключовими словами: “posterior malleolus fracture”, “trimalleolar fracture”, “Maisonneuve fracture”, “Volkman’s fracture”, “osteosynthes”, “fixation method”, “management”, “treatment” із використанням відповідних MeSH terms та логічних (Boolean) операторів. Критеріями включення були публікації, присвячені питанням діагностики та хірургічного лікування переломів ЗКВГК

✉ Лябах А.П., anliabakh@gmail.com

<sup>1</sup>КНП “Ірпінська центральна міська лікарня”, м. Ірпінь

<sup>2</sup>ДУ “Інститут травматології та ортопедії НАМН України”, м. Київ

серед дорослого населення ( $\geq 18$  років). Дослідження, в яких аналізувалися переломи ЗКВГК, пов'язані з іпсилатеральними переломами діафіза великогомілкової кістки, переломами дистального епіметафіза великогомілкової кістки (переломи "пілона"), відкритими та патологічними переломами, при цьому технічні примітки та поради були виключені. Відповідні тези після визначення необхідних параметрів були включені в аналіз, повнотекстові статті були отримані та ретельно оцінені. Крім того, списки літератури вибраних досліджень були перевірені щодо додаткових статей. У цьому контексті було виявлено ще 4 систематичні огляди літератури за тематикою пошуку.

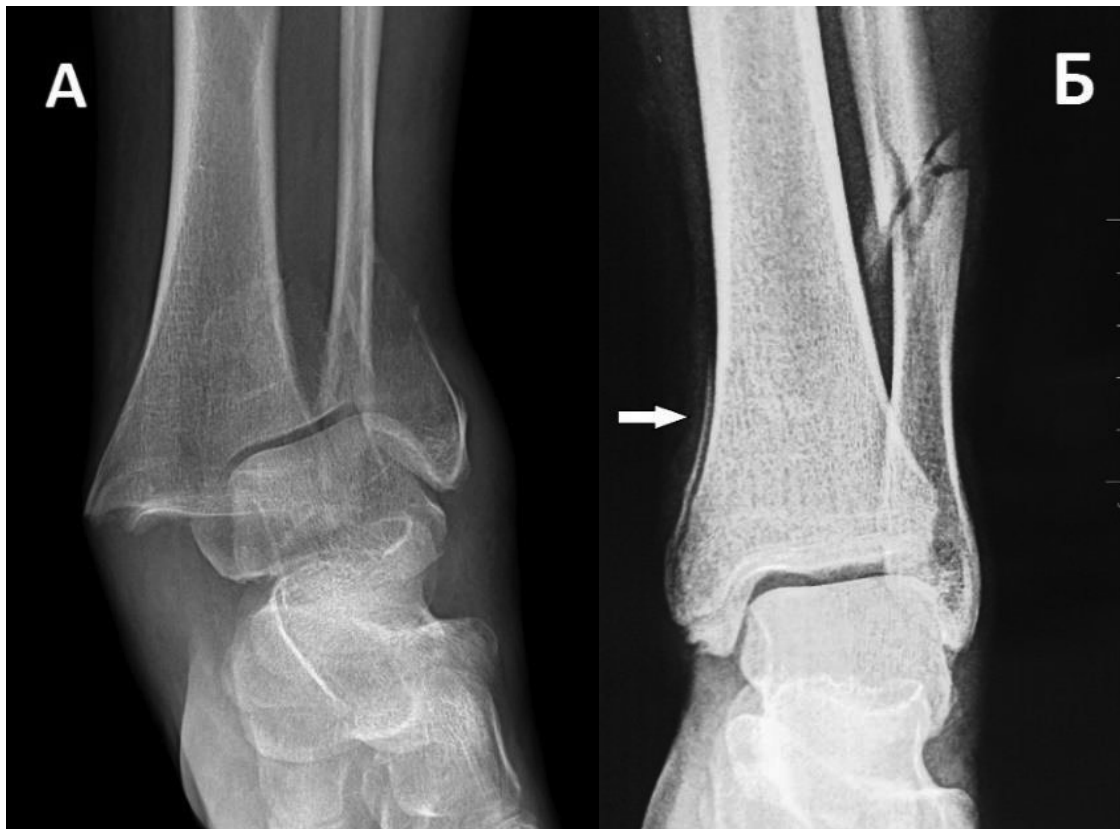## Результати та їх обговорення

Лікування переломів ЗКВГК є предметом постійного інтересу понад 200 років та залишається найбільш суперечливою темою у лікуванні травм ГС [6]. Починаючи з 20-х років минулого сторіччя, коли вперше були виконані спроби хірургічного лікування переломів ЗКВГК [7], упродовж тривалого часу вирішальними показаннями до оперативного лікування були розмір заднього краю  $>25\%$  суглобової поверхні плато великогомілкової кістки (ВГК) та зміщення фрагмента понад 2 мм, визначених на боковій рентгенограмі ГС. Ці рекомендації були засновані на дослідженні Nelson та Jensen, які у 1940 році поділили переломи ЗКВГК на "класичні" та "малі" і запропонували правило "однієї третини" для хірургічного лікування переломів ЗКВГК, що включають понад  $1/3$  суглобової поверхні плато ВГК, яке, на жаль, використовується деякими хірургами і до сьогодні [6]. Поглиблення знань про біомеханіку та морфологію ушкоджень ЗКВГК, збільшення уваги до важливості ушкодження дистального міжгомілкового синдесмозу (ДМГС) та широке використання на практиці комп'ютерної томографії (КТ) дозволило деяким авторам висловити сумнів щодо ефективності чинних принципів хірургічного лікування і сформулювати сучасні стандарти хірургічної стабілізації ЗКВГК, які знайшли відбиток у "концепції відновлення структурної цілісності ГС" [8]: реконструкція початкового розміру та конгруентності суглобової поверхні плато ВГК; відновлення натягу задньої міжгомілкової зв'язки (ЗМГЗ) від "кістки до кістки" та відновлення анатомії малоомілкової вирізки (*incisura fibularis*) ВГК. Дотримання цих умов не лише сприяє відновленню стабільності ДМГС, а й полегшує репозицію дистального відділу малоомілкової кістки, особливо при високих переломах цієї кістки типу Weber C та переломах Maisonneuve [4, 7, 9]. Вибір методу лікування зна-

чною мірою також залежить і від загальної моделі перелому кісточок, що обумовлено типом ушкодження малоомілкової кістки та медіальних структур ГС (перелом медіальної кісточочки, розрив дельтоподібної зв'язки або комбіноване їх ураження) [6]. Відновлення стабільності ГС, яке досягається за допомогою фіксації медіальної та латеральної кісточок, за відсутності проміжних уламків та значного ушкодження плато ВГК, може не мати переваг від остеосинтезу ЗКВГК, враховуючи наявність додаткових ризиків [10, 11]. Останнім часом дедалі більше авторів схиляються до думки, що оптимальна хірургічна тактика та використання імплантатів мають враховувати ступінь пошкодження м'яких тканин, мінеральну щільність кістки (наявність остеопорозу) та функціональні потреби пацієнтів, зважаючи на високу частоту цих ушкоджень серед пацієнтів літнього віку [2]. Складний механізм травми, надмірна вага та наявність супутніх захворювань залишаються важливими незалежними факторами поганого функціонального результату, що необхідно обов'язково брати до уваги при прогнозуванні віддалених наслідків лікування пацієнтів із трикісточковими переломами гомілки [12-14].

**Інструментальна діагностика.** Безумовно, тактика і спосіб хірургічного втручання перш за все мають базуватись на основі клінічного обстеження та результатах інструментальної діагностики. Рентгенографія ГС у латеральній проекції є найбільш інформативною, оскільки не лише дає певне уявлення про розмір фрагменту ЗКВГК, а й дозволяє візуалізувати зміщення таранної кістки назад, що являє собою важливий прогностичний фактор очікуваних результатів лікування. S.J. Warner та ін. показали, що травматична дислокація таранної кістки у пацієнтів із трикісточковими переломами гомілки асоційована з гіршими віддаленими результатами лікування та більшою частотою неправильного відновлення конгруентності ГС [15]. Наявність патогномічних рентгенологічних симптомів "flake fragment sign", "double dome sign", "double fibula sign" чи "spur sign" (рис. 1) дозволяють запідозрити наявність задньомедіального фрагмента ЗКВГК, що характеризується складнішим патерном ушкодження заднього відділу плато ВГК [1, 16]. Застосування додаткової косої латеральної проекції під кутом  $50^\circ$ , запропоноване N. Ebraheim та ін. [17], є корисним для візуалізації перелому ЗКВГК, проте не дозволяє повністю верифікувати його морфологію [18].

Незважаючи на наявні упродовж багатьох років переконання про достатність рентгенографічного аналізу для діагностики та планування тактики лікування у пацієнтів із трикісточковими переломами гомілки, даними останніх досліджень доведено



**Рис. 1.** Рентгенограми пацієнта з переломом ЗКВГК. А – “double dome” симптом; Б – “flake fragment sign”, “spur sign” симптом

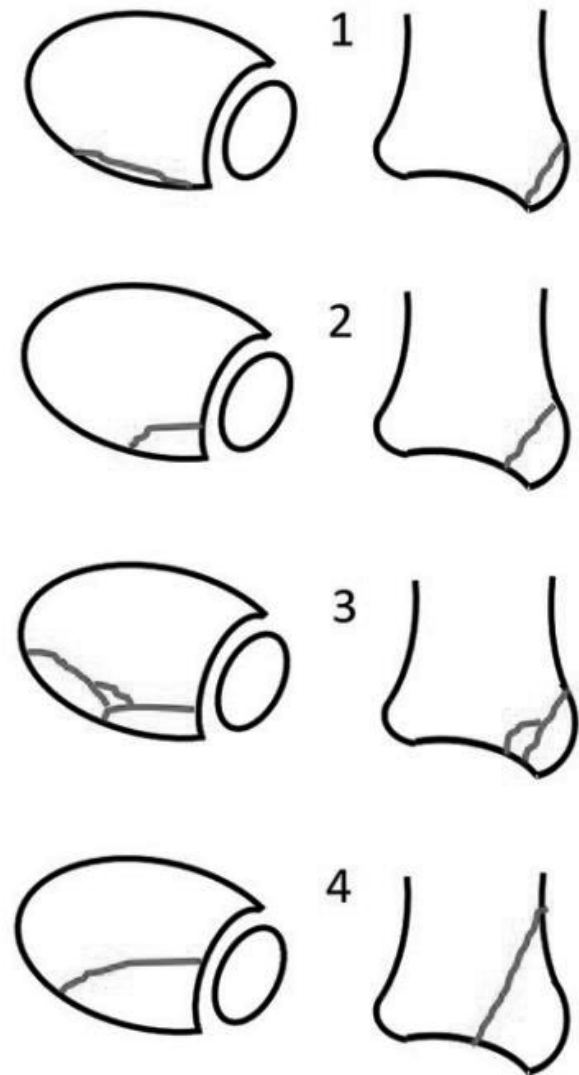
низьку інформативність та надійність традиційної рентгенографії у пацієнтів із переломом ЗКВГК [19, 20]. На сьогодні комп'ютерна томографія (КТ) залишається “золотим стандартом” діагностики переломів ЗКВГК та має ряд переваг у порівнянні з рентгенографічним методом, який часто призводить не лише до недооцінки, а іноді й перебільшення тяжкості травми ГС [21]. S. Donohoe та ін. показали, що результати КТ є причиною зміни хірургічної тактики щодо стабілізації переломів ЗКВГК майже у 44% випадків у порівнянні з традиційними рентгенограмами [22]. Згідно з класифікацією Arbeitsgemeinschaft für Osteosynthesefragen / Orthopaedic Trauma Association (AO / OTA), комп'ютерна томографія рекомендована за наявності вертикального перелому медіальної кісточки, переломах типу 44B з ушкодженням ЗКВГК та всіх переломах типу 44C [23]. КТ, особливо у поєднанні з 3D-реконструкцією, допомагає визначити не лише морфологію та просторове розміщення перелому ЗКВГК, а й ступінь ушкодження суглобового плато ВГК та ушкодження ДМГС, що є надзвичайно важливими умовами при плануванні хірургічного лікування [24]. Незважаючи на те, що переважна більшість авторів вважає, що застосування рентгенографії втратило значущість через широке застосування комп'ютерної томографії, важко не

погодитись із думкою T.O. White [10], який вважає, що КТ необхідно використовувати лише у тих випадках, коли цей метод справді буде забезпечувати клінічно корисну інформацію для планування хірургічного втручання та прогнозування результатів лікування, враховуючи додаткове іонізувальне випромінювання та вартість дослідження. Рутинне застосування КТ для кожного пацієнта з переломом ЗКВГК слід розглядати з обережністю. Магнітно-резонансна томографія (МРТ) може надавати додаткову інформацію про ушкодження ДМГС, зв'язкового комплексу ГС та наявність остеохондральних фрагментів, хоча використання цього методу показане лише у виняткових випадках [9].

**Класифікація.** Важливим інструментом, що впливає на вибір хірургічної тактики при лікуванні переломів кісточки гомілки, залишаються наявні класифікації цих ушкоджень. Традиційні класифікації за N. Lauge-Hansen, B.G. Weber та AO / OTA упродовж багатьох років здобули широке розповсюдження серед ортопедів-травматологів та дозволяють не лише отримати значну кількість інформації про механізм виникнення і тяжкість перелому кісточки, а й дають можливість прогнозувати супутне ушкодження зв'язкового комплексу ГС. Проте названі класифікаційні системи залишаються неспецифічними та мають ряд недоліків, які

обмежують їх застосування у пацієнтів із трикістчковими переломами гомілки. Так, незважаючи на те, що класифікація за B.G. Weber достатньо проста у використанні, вона не є коректною для мультималеоларних переломів. Класифікація за N. Lauge-Hansen має високу інформативність, проте характеризується поганою відтворюваністю та має низьку між- та внутрішньоекспертну погодженість. Найсучасніша класифікація за АО / OTA не враховує конфігурації перелому ЗКВГК, яка є надзвичайно важливим фактором для вибору стратегії хірургічного лікування [2]. Зважаючи на наявні недоліки, окремими дослідниками було створено концептуально нові класифікації переломів ЗКВГК, які дозволяють диференціювати останні на основі морфологічних характеристик ушкоджень плато ВГК відповідно до результатів комп'ютерної томографії.

Перша така класифікація була розроблена у 2006 р. N. Haraguchi та спів. [25], які виділили 3 найбільш розповсюджені типи переломів ЗКВГК: I тип (67%) – задньолатеральний косий перелом ЗКВГК, що включає великий трикутної форми, відокремлений від задньобоккової частини дистального відділу великогомілкової кістки; II тип (19%) – задньомедіальний фрагмент ЗКВГК, що утворюється одним або двома уламками; III тип (14%) – відривні “shell-shaped” переломи ЗКВГК, що включають невеликі фрагменти кортикального шару ВГК. Пацієнти з двокомпонентним задньомедіальним фрагментом ЗКВГК (Haraguchi II) мають набагато гірші результати лікування у порівнянні з Haraguchi I та III [1]. L.W. Mason та ін. вдосконалили класифікацію N. Haraguchi, більш детально дослідивши патомеханізм виникнення та важкість переломів ЗКВГК [26]. На сьогодні широке використання в клінічній практиці отримала класифікація J. Bartoníček та S. Rammelt (рис. 2) [27], яка розподіляє переломи ЗКВГК на 5 типів залежно від залучення вирізки малоомілкової кістки (*incisura fibularis tibiae*): I тип (8%) – фрагмент ЗКВГК з інтактною *incisura fibularis tibiae*; II тип (52%) – задньолатеральний фрагмент, що включає 1/4-1/3 *incisura fibularis tibiae*; III тип (28%) – задньомедіальний двокомпонентний фрагмент ЗКВГК, що охоплює задню частину *incisura fibularis tibiae* латерально та *colliculus posterior* медіальної кісточки медіально; IV тип (9%) – великий задньолатеральний трикутний фрагмент, що включає 50% задньої частини *incisura fibularis tibiae*; V тип – атипові переломи ЗКВГК, не класифіковані в інших рубриках. Автори наголошують на важливості анатомічного відновлення *incisura fibularis tibiae*, оскільки цілісність цієї структури сприяє покращенню стабільності ДМГС. Цікавим є і той факт, що, на відміну від інших дослідників,



**Рис 2.** Морфотипи переломів заднього краю великогомілкової кістки за J. Bartoníček та S. Rammelt, 2015

Bartoníček та Rammelt не спостерігали жодних позасуглобових фрагментів ЗКВГК.

**Лікування.** Консервативне лікування переломів ЗКВГК слід розглядати у випадках ізольованих переломів дистального відділу ВГК та як компонент стабільних ушкоджень кісточок гомілки без зміщення [18]. Лікування передбачає іммобілізацію гіпсовою пов'язкою упродовж 6 тижнів з обов'язковим рентгенологічним контролем та початком фізичного навантаження з 6-8 тижня. Проте цей метод не отримав широкого розповсюдження, враховуючи невелику частоту ізольованих переломів ЗКВГК та високий ризик ускладнень у цій групі пацієнтів. Так, втрата репозиції, яка потребує переходу до внутрішньої фіксації, спостерігається у 19% випадків, а ризик неправильного зрощення у порівнянні з пацієнтами, яким виконується остеосинтез ЗКВГК, збільшується у понад 6 разів [2].

Хірургічне лікування рекомендоване для більшості випадків переломів кісточок із залученням ЗКВГК. Оперативне втручання спрямоване на відновлення площі та конгруентності суглобової поверхні плато великогомілкової кістки; забезпечення стабільності ГС та анатомічного положення ДМГС. Запропоновані класифікації за J. Bartoníček – S. Rammelt та L.W. Mason є корисними інструментами для ухвалення тактичних рішень. Традиційні методики хірургічного лікування переломів ЗКВГК включають непряму репозицію та металоостеосинтез (МОС) за допомогою гвинтів, введених у “anterior-to-posterior” чи “posterior-to-anterior” напрямках або відкриту репозицію та МОС пластиною та гвинтами. Використання дистальної тибіофібулярної стабілізації (ДФС) в окремих випадках може розглядатися як аналог хірургічної фіксації для певного типу переломів ЗКВГК [26].

Непряма репозиція та остеосинтез гвинтами рекомендовані для великих фрагментів ЗКВГК без наявності проміжних фрагментів [7]. Методики імплантації металофіксаторів із передньої чи задньої поверхні дистального епіметафіза ВГК мають схожі функціональні та рентгенологічні результати, тому застосування конкретного варіанту має базуватися переважно на досвіді хірурга [28]. Техніка остеосинтезу передбачає репозицію ЗКВГК за рахунок лігаментотаксису та фіксацію фрагмента одним або двома канюльованими чи кортикальними гвинтами. Використання гвинтів із повною та частковою різьбою має однакові функціональні результати, проте застосування кортикальних гвинтів характеризується меншим ризиком подразнення м'яких тканин та меншою кількістю скарг у післяопераційний період [29]. Незважаючи на широку популярність, відносну простоту виконання, скорочення часу оперативного втручання та низьку частоту місцевих ускладнень, хірурги мають враховувати той факт, що цей метод синтезу має ряд значних недоліків, серед яких збільшення частоти використання ДТФС, відсутність можливості здійснювати прецизійну репозицію та фіксацію фрагментів ЗКВГК, підвищений ризик позиціонування гвинтів у ділянці ДМГС та ушкодження сухожилків розгиначів і судинно-нервових структур [30, 31]. Фіксація гвинтами має нижчу біомеханічну стабільність у порівнянні з використанням опорних пластин (buttress plating) [32]. Крім цього, для забезпечення максимальної компресії перелому при використанні канюльованих гвинтів важливо переконатися, що вся різьба гвинтів перетинає лінію перелому, а це часто буває складно візуалізувати на операційних знімках, враховуючи наявність додаткових металоконструкцій на латеральній та медіальній кісточках. Використання правильних анатомічних та рентге-

нологічних орієнтирів, коректне позиціонування гвинтів може максимально мінімізувати ризики виникнення ускладнень та забезпечує найбільшу ефективність і безпечність цього методу лікування [33-36]. Трансфібулярний доступ за V.G. Weber дає можливість виконувати остеосинтез ЗКВГК гвинтами під частковим візуальним контролем за рахунок інтраопераційної зовнішньої ротації та зміщення дистального фрагмента латеральної кісточочки у випадках довгого косоного перелому типу Weber B [37]. Проте цей метод отримав обмежене використання на практиці через значні труднощі у техніці виконання та недостатню візуалізацію плато ВГК [6].

Перевагами відкритої репозиції та остеосинтезу ЗКВГК за допомогою пластини та гвинтів є забезпечення стабільної фіксації переломів ЗКВГК, можливість видаляти чи репонувати проміжні фрагменти та виявляти остеохондральні ушкодження ГС [38]. Ряд досліджень продемонстрував більшу біомеханічну стабільність та менший ступінь осьового зміщення під дією сил навантаження при фіксації перелому ЗКВГК за допомогою пластини та гвинтів; краще відновлення анатомічного положення латеральної кісточочки у вирізці малогомілкової кістки за рахунок більшого натягу ЗМГЗ, а також кращі клінічні результати у порівнянні з пацієнтами, у яких застосовувалась методика непрямої репозиції та МОС гвинтами [39, 40].

Вибір оптимального доступу для виконання прямої репозиції та остеосинтезу ЗКВГК за допомогою пластини та гвинтів має базуватися на морфології перелому та досвіді хірурга [19, 41]. Задньолатеральний доступ рекомендований для переломів ЗКВГК 2-4-го типу за класифікацією J. Bartoníček – S. Rammelt, а також за наявності проміжних уламків, які не можуть бути репоновані та фіксовані шляхом непрямої репозиції [42]. За літературними даними, наявність додаткових фрагментів спостерігається в 43% випадків переломів кісточок із наявністю ЗКВГК та у 29% нестабільних ушкоджень ГС [43]. Задньомедіальний доступ має перевагу при переломах ЗКВГК із медіальним розширенням лінії перелому та залученням медіальної кісточочки (Bartoníček – Rammelt тип 3) [44, 45]. Комбінація обох доступів дає гарну візуалізацію у випадках переломів ЗКВГК зі значним ушкодженням заднього відділу плато ВГК [46]. Окрім традиційних доступів, на практиці використовують також ряд їх модифікацій, які сприяють не лише візуалізації значної частини заднього відділу ГС, а й дозволяють виконувати одночасний остеосинтез супутніх ушкоджень латеральної та медіальної кісточок з одного доступу [47]. Особливу зацікавленість викликають доступи з дислокацією стопи, що дозволяє оглянути значну частину суглобової

поверхні ВГК, проте такий підхід здається надмірно агресивним і може додатково збільшувати ушкодження ГС [48, 49]. Незважаючи на наявні переваги, недоліками відкритої репозиції та остеосинтезу пластиною та гвинтами є утруднення синтезу медіальної кісточки за рахунок положення пацієнта на животі під час операції; підвищений ризик ушкодження медіального судинно-нервового пучка та подразнення сухожилка заднього великогомілкового м'яза при занадто медіальному розміщенні металофіксаторів; деваскуляризація фрагментів ЗКВГК та можливість внутрішньосуглобового проведення гвинтів [50]. Використання опорної пластини іноді неоптимально протистоїть латеральному зміщенню фрагмента ЗКВГК під час рухів, що може потребувати використання додаткових металофіксаторів. М. Mertens та ін. показали, що майже 30% пацієнтів повідомляють про тимчасовий дефіцит згинання великого пальця та 38% – про оніміння на бічній стороні стопи після остеосинтезу ЗКВГК пластиною та гвинтами [51]. L. Jeysaelan та ін. продемонстрували, що фіксація перелому ЗКВГК майже вдвічі підвищує ризик ускладнень, пов'язаних із наявністю металокопчиків та частотою повторних операцій [52].

Останнім часом дедалі більше дослідників схиляються до думки, що фіксація ЗКВГК забезпечує відновлення задньої частини синдесмозу і тим самим знижує потребу у ДТФС або є її еквівалентом [53-55]. Багатоцентрове когортне дослідження, проведене T.D. Stringfellow та спів., засвідчило, що необхідність у ДТФС виникає лише у 9,6% випадків за умови хірургічної стабілізації перелому ЗКВГК [56]. Н. Marques Ribeiro та ін. показали, що у пацієнтів із трикісточковими переломами гомілки остеосинтез ЗКВГК значно знижує частоту використання ДТФС (0%) у порівнянні з групою без остеосинтезу (15,9%), а також значно підвищує показники якості життя за шкалами AAOS, AOFAS та VAS [57]. J. Evers та спів. продемонстрували, що остеосинтез навіть мінімальних переломів ЗКВГК більш ефективно нейтралізує ротаційні сили в ГС у порівнянні з ДТФС, що має актуальне клінічне значення, враховуючи рухомість ДМГС в окремі фази ходи [58]. S.F. Vaumbach та ін. рекомендують незалежно від розміру фіксувати усі переломи ЗКВГК за допомогою відкритої репозиції та внутрішньої фіксації, оскільки це приводить до кращого відновлення анатомії ДМГС у порівнянні з консервативним лікуванням та непрямими методами остеосинтезу [59].

На сьогодні більшість авторів дотримується думки, що наявність позитивних інтраопераційних тестів нестабільності ДМГС (тест Cotton, Ноок-тест) після фіксації перелому ЗКВГК і надалі залишається необхідним показанням до

використання додаткової ДТФС. А. Neumann та S. Rammelt зазначають, що найбільша частота використання ДТФС виникає в 15% випадків ушкоджень типу Weber C та Bartoníček – Rammelt 2 [4]. Залишкова нестабільність ДМГС при трикісточкових переломах пояснюється супутнім ушкодженням передньої порції ДМГС та зв'язок латеральної групи ГС, оскільки фіксація ЗКВГК відновлює лише ту частину синдесмотичної стабільності, яку забезпечує ЗМГЗ. S. Odak та ін. [60] показали, що стабільність гомілковостопного суглоба забезпечується переважно передньою (ПМГЗ) і задньою міжгомілковими зв'язками, а також медіальною та латеральною колоною ГС, в той час, як участь ЗКВГК у цьому мінімальна. Дослідження, проведене S.J. Warner та ін., свідчить, що порушення стабільності ГС може виникати навіть при неушкодженому ЗКВГК, що обумовлено травматичним відшаруванням ЗМГЗ від задньої поверхні дистального епіметафіза ВГК у 97% випадків при ротаційно нестабільних переломах кісточок гомілки [61]. А.Е. Levack та спів. продемонстрували, що відновлення перелому ЗКВГК не має переваг у порівнянні з відновленням задньої порції ДМГС при ротаційних ушкодженнях кісточок [62]. Анатомічне дослідження D.J. Ogilvie-Harris та ін. виявило, що ПМГЗ та ЗМГЗ є однаково важливими структурами ГС, які забезпечують 35% і 33% стабільності ДМГС, відповідно [63]. W.G. Raasch та ін. зазначають, що основним стримувальним фактором задньої нестабільності таранної кістки переважно мірою є не ЗКВГК, а комплекс латеральних зв'язок ГС (таранно-малогомілкова та п'ятково-малогомілкова зв'язки, латеральна кісточка), таким чином, відновлення анатомії латеральних структур ГС (зокрема латеральної кісточки) має значний вплив на стабільність ГС [64]. Y. Zhan та спів. виявили, що при переломах ЗКВГК аугментація ПМГЗ за допомогою якірної фіксації має кращі функціональні результати та менше ускладнень у порівнянні з транссиндесмозною фіксацією за допомогою гвинта [65]. Цікавим є дослідження D.M. Myers та ін., яке свідчить, що додаткова ДТФС після остеосинтезу ЗКВГК пришвидшує терміни консолідації кісточок у 2,5 раза та дозволяє розпочинати ранне навантаження кінцівки з 3-го тижня із задовільним ефектом [66]. Результати нещодавніх досліджень показали, що відновлення авульсивних ушкоджень передньої порції синдесмозу та переломів типу Le Fort-Wagstaffe та Chaput ("передня" або "четверта" кісточка) є важливим компонентом лікування трикісточкових переломів гомілки [67]. Консервативне лікування цих ушкоджень значно підвищує ризик виконання ревізійних хірургічних втручань та погіршує віддалені наслідки лікування [68].

На сьогодні також відсутній консенсус із приводу етапності синтезу між латеральною кісточкою та ЗКВГК. Деякі дослідження рекомендують фіксувати насамперед латеральну кісточку, переконуючи, що відновлення довжини малоомілкової кістки полегшує репозицію ЗКВГК завдяки приєднанню до ЗМГЗ, хоча у багатьох випадках це не можливо за рахунок інтерпозиції проміжних фрагментів та наявності гематоми (рубців) у місці перелому [50]. Інші дослідження, навпаки, стверджують, що це може утруднювати інтраопераційну візуалізацію репозиції перелому ЗКВГК через наявність додаткових конструкцій у ділянці латеральної чи медіальної кісточок [69]. L.W. Mason та ін. наголошують, що при двокомпонентних переломах ЗКВГК типу 2В першочерговий остеосинтез латерального фрагмента ЗКВГК може утруднювати анатомічну репозицію задньомедіального фрагмента [26]. Через ці обставини переважна більшість дослідників пропонує виконувати анатомічну репозицію цих ушкоджень одночасно, а вибір послідовності фіксації ЗКВГК та латеральної кісточки здійснювати в кожному випадку окремо [70]. Відсутня також згода щодо оптимальних термінів хірургічного лікування закритих трикісточкових переломів гомілки. Найважливішими факторами, які впливають на час проведення оперативного втручання, залишаються оцінка стану м'яких тканин та можливості персоналу й операційного блоку [50, 2].

**Реабілітація.** Післяопераційний протокол лікування передбачає гіпсову іммобілізацію в короткій гіпсовій лонгеті упродовж 2 тижнів із початком ранніх функціональних вправ, спрямованих на тренування м'яза довгого згинача великого пальця упродовж 2-6 тижнів. Повне навантаження після клінічного та рентгенологічного підтвердження консолідації рекомендовано через 6 тижнів [71]. R. Firoozabadi та ін. для певної групи пацієнтів рекомендували розпочинати навантаження відразу після остеосинтезу переломів кісточок гомілки відповідно до індивідуальної стерпності, що дозволяє пацієнтам швидше повернутися до повсякденної діяльності та полегшує реабілітацію [72]. G. Parachristou та ін. запропонували початок дозованого навантаження у функціональних ортезах починаючи з 1 тижня після оперативного лікування переломів ЗКВГК [73]. Всупереч гарним функціональним результатам, отриманим цими дослідниками, жодні інші дослідження не показали переваг раннього навантаження для цих ушкоджень. Вибір конкретного методу реабілітації в кожному окремому випадку має залежати від характеру травми, наявності супутніх захворювань та комплаєнсу пацієнта [74].

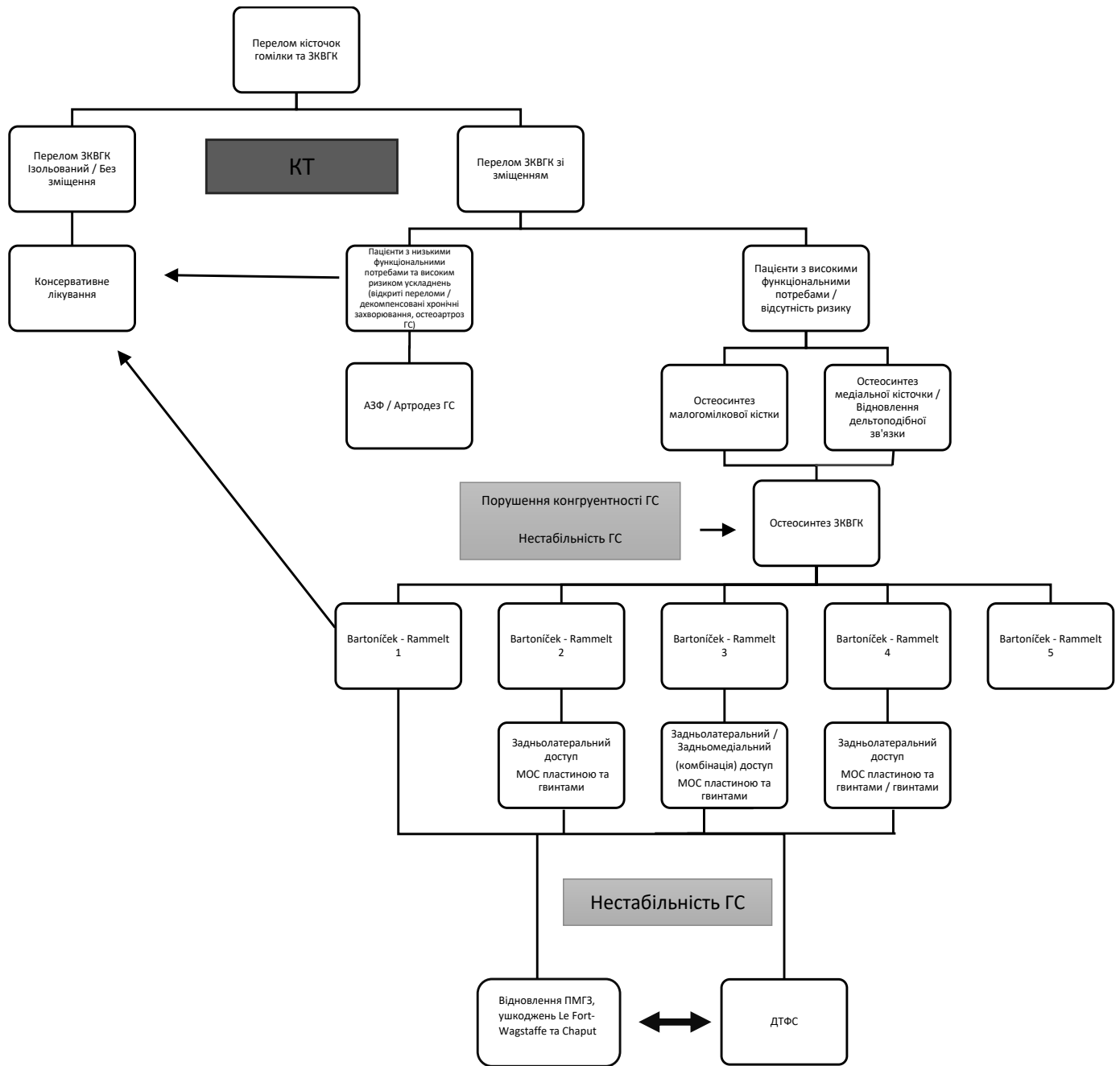
Незважаючи на велику кількість наукових даних і до сьогодні не сформовано чітких рекомен-

дацій щодо оптимального лікування ушкоджень ЗКВГК при переломах кісточок гомілки. Це обумовлено відсутністю високоякісних рандомізованих контрольованих досліджень, переважно ретроспективним дизайном більшості досліджень, значною кількістю гетерогенних хірургічних методів лікування та наявністю контроверсійних результатів ряду біомеханічних та анатомічних досліджень [56]. Систематичний огляд, проведений E.S. Veltman та ін., не виявив жодного дослідження 1-го рівня "evidence-based medicine", присвяченого лікуванню переломів ЗКВГК [75]. Схожі дані отримали S.M. Verhage та спів., які повідомляють про відсутність рандомізованих і наявність лише 2 проспективних клінічних когортних досліджень, що стосуються лікування переломів ЗКВГК. Автори наголошують на неможливості виконання метааналізу, оскільки наведені дослідження використовують різні методи фіксації ЗКВГК та критерії оцінки функціональних результатів лікування [76]. Підсумовуючи, слід зазначити, що на сьогодні відсутній обґрунтований діагностично-лікувальний алгоритм та чіткий уніфікований протокол лікування переломів ЗКВГК. Усе це в свою чергу призводить у ряді випадків до надмірного або ж недостатнього лікування певних ушкоджень ЗКВГК серед пацієнтів із переломами кісточок гомілки. Висока кількість незадовільних результатів лікування та різноманітність наявних методів оперативних втручань вимагають додаткової систематизації, удосконалення показів та пошуків оптимального диференційованого підходу до лікування цих ушкоджень. Ми представляємо систематизований алгоритм лікування ушкоджень ЗКВГК при переломах кісточок гомілки відповідно до даних сучасних літературних джерел (схема 1).

## Висновки

Аналіз літературних джерел свідчить про відсутність консенсусу щодо лікування переломів ЗКВГК у пацієнтів із переломами кісточок гомілки. Тактика лікування цих ушкоджень потребує диференційованого підходу, що має обов'язково базуватись на морфологічних характеристиках переломів ЗКВГК та супутніх ушкодженнях медіальних та латеральних структур ГС. Основними прогностичними факторами, що впливають на задовільні результати лікування, є відновлення площі та конгруентності суглобової поверхні плато ВГК, забезпечення стабільності ГС та анатомії ДТФС.

**Конфлікт інтересів.** Автори заявляють про відсутність конфлікту інтересів під час підготовки статті.



**Схема 1.** Алгоритм лікування переломів кісточок із залученням ЗКВГК

## References

- Herring M, Yoon P. Surgical treatment of posterior malleolus fractures and posterior fixation. *Tech Foot Ankle Surg.* 2018 Sep;17(3):141-50. DOI: 10.1097/BTE.0000000000000207.
- Pflüger P, Braun K-F, Mair O, Kirchhoff C, Biberthaler P, Crölein M. Current management of trimalleolar ankle fractures. *EFORT Open Rev.* 2021 Aug;6(8):692-703. DOI: 10.1302/2058-5241.6.200138.
- Larsen P, Rathleff MS, Elsoe R. Surgical versus conservative treatment for ankle fractures in adults – a systematic review and meta-analysis of the benefits and harms. *Foot Ankle Surg.* 2019 Aug;25(4):409-17. DOI: 10.1016/j.fas.2018.02.009.
- Neumann AP, Rammelt S. Ankle fractures involving the posterior malleolus: patient characteristics and 7-year results in 100 cases.

- Arch Orthop Trauma Surg. 2021 Apr 9. DOI: 10.1007/s00402-021-03875-3.
- Evers J, Barz L, Wähnert D, Grünweller N, Raschke MJ, Ochman S. Size matters: the influence of the posterior fragment on patient outcomes in trimalleolar ankle fractures. *Injury.* 2015 Oct;46:S109-13. DOI: 10.1016/S0020-1383(15)30028-0.
- Bartoniček J, Rammelt S, Tuček M. Posterior malleolar fractures. *Foot Ankle Clin.* 2017 Mar;22(1):125-45. DOI: 10.1016/j.fcl.2016.09.009.
- Rammelt S, Bartoniček J. Posterior malleolar fractures. *JBJS Rev.* 2020 Aug;8(8):e19.00207-e19.00207. DOI: 10.2106/JBJS.RVW.19.00207.
- Tenenbaum S, Shazar N, Bruck N, Bariteau J. Posterior malleolus fractures. *Orthop Clin North Am.* 2017 Jan;48(1):81-9. DOI: 10.1016/j.ocl.2016.08.004.



9. Bartončiček J, Rammelt S, Tuček M, Naňka O. Posterior malleolar fractures of the ankle. *Eur J Trauma Emerg Surg.* 2015 Dec 8;41(6):587-600. DOI: 10.1007/s00068-015-0560-6.
10. White TO. In defence of the posterior malleolus. *Bone Joint J.* 2018 May;100-B(5):566-9. DOI: 10.1302/0301-620X.100B5.BJJ-2017-1440.R1.
11. van den Bekerom MPJ, Haverkamp D, Kloen P. Biomechanical and clinical evaluation of posterior malleolar fractures. A systematic review of the literature. *J Trauma.* 2009 Jan;66(1):279-84. DOI: 10.1097/TA.0b013e318187eb16.
12. Verhage SM, Krijnen P, Schipper IB, Hoogendoorn JM. Persistent postoperative step-off of the posterior malleolus leads to higher incidence of post-traumatic osteoarthritis in trimalleolar fractures. *Arch Orthop Trauma Surg.* 2019 Mar 14;139(3):323-9. DOI: 10.1007/s00402-018-3056-0.
13. Zhou Q, Lu H, Wang Z, Yu S, Zhang H. Posterolateral approach with buttress plates and cannulated screw fixation for large posterior malleolus fractures. *J Foot Ankle Surg.* 2017 Nov;56(6):1173-9. DOI: 10.1053/j.jfas.2017.05.028.
14. Testa G, Ganci M, Amico M, Papotto G, Giardina SMC, Sessa G, et al. Negative prognostic factors in surgical treatment for trimalleolar fractures. *Eur J Orthop Surg Traumatol.* 2019 Aug 9;29(6):1325-30. DOI: 10.1007/s00590-019-02430-6.
15. Warner SJ, Schottel PC, Hinds RM, Helfet DL, Lorch DG. Fracture-dislocations demonstrate poorer postoperative functional outcomes among pronation external rotation IV ankle fractures. *Foot Ankle Int.* 2015 Jun 17;36(6):641-7. DOI: 10.1177/1071100715572222.
16. Blom RP, Meijer DT, de Muinck Keizer R-JO, Stufkens SAS, Siervelt IN, Schepers T, et al. Posterior malleolar fracture morphology determines outcome in rotational type ankle fractures. *Injury.* 2019 Jul;50(7):1392-7. DOI: 10.1016/j.injury.2019.06.003.
17. Ebraheim NA, Mekhail AO, Haman SP. External rotation-lateral view of the ankle in the assessment of the posterior malleolus. *Foot Ankle Int.* 1999 Jun 17;20(6):379-83. DOI: 10.1177/107110079902000607.
18. Irwin TA, Lien J, Kadakia AR. Posterior malleolus fracture. *J Am Acad Orthop Surg.* 2013 Jan 1;21(1):32-40. DOI: 10.5435/JAAOS-21-01-32.
19. Vacas-Sánchez E, Olaya-González C, Abarquero-Diezhandino A, Sánchez-Morata E, Vilá-Rico J. How to address the posterior malleolus in ankle fractures? A decision-making model based on the computerised tomography findings. *Int Orthop.* 2020 Jun 4;44(6):1177-85. DOI: 10.1007/s00264-020-04481-5.
20. Meijer DT, Doornberg JN, Siervelt IN, Mallee WH, van Dijk CN, Kerkhoffs GM, et al. Guesstimation of posterior malleolar fractures on lateral plain radiographs. *Injury.* 2015 Oct;46(10):2024-9. DOI: 10.1016/j.injury.2015.07.019.
21. Solan MC, Sakellariou A. Posterior malleolus fractures. *Bone Joint J.* 2017 Nov;99-B(11):1413-9. DOI: 10.1302/0301-620X.99B11.BJJ-2017-1072.
22. Donohoe S, Alluri RK, Hill JR, Fleming M, Tan E, Marecek G. Impact of computed tomography on operative planning for ankle fractures involving the posterior malleolus. *Foot Ankle Int.* 2017 Dec 28;38(12):1337-42. DOI: 10.1177/1071100717731568.
23. Tarallo L, Micheloni GM, Mazzi M, Rebeccato A, Novi M, Catani F. Advantages of preoperative planning using computed tomography scan for treatment of malleolar ankle fractures. *World J Orthop.* 2021 Mar 18;12(3):129-39. DOI: 10.5312/wjo.v12.i3.129.
24. Zhang K, Jia X, Qiang M, Chen S, Wang S, Wang D, et al. Quantitative evaluation of articular involvement of posterior malleolus associated with operative indication: a comparative study of six methods based on radiography and CT. *Biomed Res Int.* 2020 Jan 8;2020:1-9. DOI: 10.1155/2020/6745626.
25. Haraguchi N, Haruyama H, Toga H, Kato F. Pathoanatomy of posterior malleolar fractures of the ankle. *J Bone Joint Surg Am.* 2006 May;88(5):1085-92. DOI:10.2106/JBJS.E.00856.
26. Mason LW, Marlow WJ, Widnall J, Molloy AP. Pathoanatomy and associated injuries of posterior malleolus fracture of the ankle. *Foot Ankle Int.* 2017 Nov 31;38(11):1229-35. DOI: 10.1177/1071100717719533.
27. Bartončiček J, Rammelt S, Kostlivý K, Vaněček V, Klika D, Trešl I. Anatomy and classification of the posterior tibial fragment in ankle fractures. *Arch Orthop Trauma Surg.* 2015 Apr 24;135(4):505-16. DOI: 10.1007/s00402-015-2171-4.
28. Zhong S, Shen L, Zhao J, Chen J, Xie J, Shi Q, et al. Comparison of posteromedial versus posterolateral approach for posterior malleolus fixation in trimalleolar ankle fractures. *Orthop Surg.* 2017 Feb;9(1):69-76. DOI: 10.1111/os.12308.
29. Bulut T, Gursoy M, Ertem H. Fully threaded headless compression screw versus partially threaded cancellous lag screw in medial malleolus fractures: clinical and radiological outcomes. *Eur J Trauma Emerg Surg.* 2021 Feb 27;47(1):179-85. DOI: 10.1007/s00068-019-01207-0.
30. Peng J, McKissack H, Yu J, He JK, Montgomery T, Moraes L, et al. Anatomic structures at risk in anteroposterior screw fixation of posterior malleolar fractures: a cadaver study. *Foot Ankle Surg.* 2021 Feb;27(2):162-7. DOI: 10.1016/j.jfas.2020.03.010.
31. Patel A, Charles L, Ritchie J. A complication of posterior malleolar fracture fixation. *J Foot Ankle Surg.* 2016 Mar;55(2):383-6. DOI: 10.1053/j.jfas.2014.12.040.
32. Bennett C, Behn A, Daoud A, Nork S, Sangeorzan B, Dikos G, et al. Buttress plating versus anterior-to-posterior lag screws for fixation of the posterior malleolus: a biomechanical study. *J Orthop Trauma.* 2016 Dec;30(12):664-9. DOI: 10.1097/BOT.0000000000000699.
33. Clarke T, Whitworth N, Platt S. Defining a safe zone for percutaneous screw fixation of posterior malleolar fractures. *J Foot Ankle Surg.* 2021 Sep;60(5):929-34. DOI: 10.1053/j.jfas.2020.10.013.
34. Williams C, Momenzadeh K, Michalski M, Kwon JY, Nazarian A, Miller CP. Anatomic and radiographic safe zone for posterior malleolar screw placement. *Foot Ankle Int.* 2021 Dec 1;42(12):1598-605. DOI: 10.1177/10711007211022747.
35. Palmanovich E, Ohana N, Yaacobi E, Segal D, Iftach H, Sharfman ZT, et al. Preoperative planning and surgical technique for optimizing internal fixation of posterior malleolar fractures: CT versus standard radiographs. *J Orthop Surg Res.* 2020 Dec 26;15(1):119. DOI: 10.1186/s13018-020-01637-2.
36. Kimball JS, Ruckle DE, Rajfer RA, Johnson JP. Anatomic analysis of a percutaneous fixation technique for the posterior malleolus using posterior-to-anterior-directed cannulated screws: a cadaveric study and technique description. *J Am Acad Orthop Surg Glob Res Rev.* 2021 Feb;5(2). DOI: 10.5435/JAAOSGlobal-D-20-00215.
37. Gonzalez TA, Watkins C, Drummond R, Wolf JC, Toomey EP, DiGiovanni CW. Transfibular approach to posterior malleolus fracture fixation. *Foot Ankle Int.* 2016 Apr 23;37(4):440-5. DOI: 10.1177/1071100715617760.
38. von Rüden C, Hackl S, Woltmann A, Friederichs J, Bühren V, Hierholzer C. Der posterolaterale Zugang - eine alternative zur geschlossenen anterior-posterioren schraubenosteosynthese bei komplexen sprunggelenkfrakturen. *Z Orthop Unfall.* 2015 May 6;153(03):289-95. DOI: 10.1055/s-0035-1545706.
39. Vidović D, Elabjer E, Muškardin I v. a., Milosevic M, Bekic M, Bakota B. Posterior fragment in ankle fractures: anteroposterior vs posteroanterior fixation. *Injury.* 2017 Nov;48:S65-9. DOI: 10.1016/S0020-1383(17)30743-X.
40. O'Connor TJ, Mueller B, Ly T v., Jacobson AR, Nelson ER, Cole PA. "A to P" screw versus posterolateral plate for posterior

- malleolus fixation in trimalleolar ankle fractures. *J Orthop Trauma*. 2015 Apr;29(4):e151-6. DOI: 10.1097/BOT.0000000000000230.
41. Gandham S, Millward G, Molloy AP, Mason LW. Posterior malleolar fractures: a CT guided incision analysis. *Foot (Edinb)*. 2020 Jun;43:101662. DOI: 10.1016/j.foot.2019.101662.
  42. Hoogendoorn JM. Posterior malleolar open reduction and internal fixation through a posterolateral approach for trimalleolar fractures. *JBJS Essent Surg Tech*. 2017 Oct 25;7(4):e31. DOI:10.2106/JBJS.ST.17.00016.
  43. Sultan F, Zheng X, Pan Z, Zheng Q, Li H, Wang J. Characteristics of intercalary fragment in posterior malleolus fractures. *Foot Ankle Surg*. 2020 Apr;26(3):289-94. DOI: 10.1016/j.fas.2019.03.011.
  44. Zbeda RM, Friedel SP, Katchis SD, Weiner L. Open reduction and internal fixation of posterior malleolus fractures via a posteromedial approach. *Orthopedics*. 2020 May;43(3). DOI: 10.3928/01477447-20200213-01.
  45. Bali N, Aktselis I, Ramasamy A, Mitchell S, Fenton P. An evolution in the management of fractures of the ankle. *Bone Joint J*. 2017 Nov;99-B(11):1496-501. DOI: 10.1302/0301-620X.99B11. BJJ-2017-0558.R1.
  46. He W, Yang Y, Zhou H, Xia J, Li B, Yu T. Combined posteromedial and posterolateral approaches for 2-part posterior malleolar fracture fixation. *Foot Ankle Int*. 2020 Oct 18;41(10):1234-9. DOI: 10.1177/1071100720937637.
  47. Choi JY, Kim JH, Ko HT, Suh JS. Single oblique posterolateral approach for open reduction and internal fixation of posterior malleolar fractures with an associated lateral malleolar fracture. *J Foot Ankle Surg*. 2015 Jul;54(4):559-64. DOI: 10.1053/j.jfas.2014.09.043.
  48. Xing W, Wang Y, Sun L, Wang L, Kong Z, Zhang C, et al. Ankle joint dislocation treating dislocated trimalleolar fractures accompanied with the complex posterior malleolus fracture without separation of the tibiofibular syndesmosis. *Medicine (Baltimore)*. 2018 Sep;97(37):e12079. DOI: 10.1097/MD.00000000000012079.
  49. Xing W, Xie P, Wang L, Liu C, Cui J, Zhang Z, et al. The application of intraoperative ankle dislocation approach in the treatment of the unstable trimalleolar fractures involving posterior ankle comminuted fracture: a retrospective cohort study. *BMC Surg*. 2018 Dec 18;18(1):23. DOI: 10.1186/s12893-018-0356-9.
  50. Duan X, Kadakia AR. Operative treatment of posterior malleolar fractures. *Open Orthop J*. 2017 Jul 31;11(1):732-42. DOI: 10.2174/1874325001711010732.
  51. Mertens M, Wouters J, Kloos J, Nijs S, Hoekstra H. Functional outcome and general health status after plate osteosynthesis of posterior malleolus fractures – the quest for eligibility. *Injury*. 2020 Apr;51(4):1118-24. DOI: 10.1016/j.injury.2020.02.109.
  52. Jeyaseelan L, Bua N, Parker L, Sohrabi C, Trockels A, Vris A, et al. Outcomes of posterior malleolar fixation in ankle fractures in a major trauma centre. *Injury*. 2021 Apr;52(4):1023-7. DOI: 10.1016/j.injury.2020.12.006.
  53. Li M, Collier RC, Hill BW, Slinkard N, Ly T. Comparing different surgical techniques for addressing the posterior malleolus in supination external rotation ankle fractures and the need for syndesmosis screw fixation. *J Foot Ankle Surg*. 2017 Jul;56(4):730-4. DOI: 10.1053/j.jfas.2017.01.053.
  54. Miller AN, Carroll EA, Parker RJ, Helfet DL, Lorch DG. Posterior malleolar stabilization of syndesmosis injuries is equivalent to screw fixation. *Clin Orthop Relat Res*. 2010 Apr;468(4):1129-35. DOI: 10.1007/s11999-009-1111-4.
  55. Behery OA, Narayanan R, Konda SR, Tejwani NC, Egol KA. Posterior malleolar fixation reduces the incidence of trans-syndesmosis fixation in rotational ankle fracture repair. *Iowa Orthop J*. 41(1):121-5. PMID: 34552413.
  56. Stringfellow TD, Walters ST, Nash W, Ahluwalia R. Management of posterior malleolus fractures: a multicentre cohort study in the United Kingdom. *Foot Ankle Surg*. 2021 Aug;27(6):629-35. DOI: 10.1016/j.fas.2020.08.003.
  57. Marques Ribeiro H, Silva J, Teixeira R, Fernandes P, Sobral L, Rosa I. Clinical outcomes and trans-syndesmosis screw frequency after posterior malleolar fracture osteosynthesis. *Injury*. 2021 Mar;52(3):633-7. DOI: 10.1016/j.injury.2020.10.021.
  58. Evers J, Fischer M, Raschke M, Riesenbeck O, Miltrey A, Geweiler D, et al. Leave it or fix it? How fixation of a small posterior malleolar fragment neutralizes rotational forces in trimalleolar fractures. *Arch Orthop Trauma Surg*. 2021 Jan 28; DOI: 10.1007/s00402-021-03772-9.
  59. Baumbach SF, Herterich V, Dambelmont A, Hieber F, Böcker W, Polzer H. Open reduction and internal fixation of the posterior malleolus fragment frequently restores syndesmosis stability. *Injury*. 2019 Feb;50(2):564-70. DOI: 10.1016/j.injury.2018.12.025.
  60. Odak S, Ahluwalia R, Unnikrishnan P, Hennessy M, Platt S. Management of posterior malleolar fractures: a systematic review. *J Foot Ankle Surg*. 2016 Jan;55(1):140-5. DOI: 10.1053/j.jfas.2015.04.001.
  61. Warner SJ, Garner MR, Schottel PC, Hinds RM, Loftus ML, Lorch DG. Analysis of PITFL injuries in rotationally unstable ankle fractures. *Foot Ankle Int*. 2015 Apr 3;36(4):377-82. DOI: 10.1177/1071100714558845.
  62. Levack AE, Warner SJ, Gausden EB, Helfet DL, Lorch DG. Comparing functional outcomes after injury-specific fixation of posterior malleolar fractures and equivalent ligamentous injuries in rotational ankle fractures. *J Orthop Trauma*. 2018 Apr;32(4):e123-8. DOI: 10.1097/BOT.0000000000001104.
  63. Ogilvie-Harris DJ, Reed SC, Hedman TP. Disruption of the ankle syndesmosis: biomechanical study of the ligamentous restraints. *Arthroscopy*. 1994 Oct;10(5):558-60. DOI: 10.1016/S0749-8063(05)80014-3.
  64. Raasch WG, Larkin JJ, Draganich LF. Assessment of the posterior malleolus as a restraint to posterior subluxation of the ankle. *J Bone Joint Surg Am*. 1992 Sep;74(8):1201-6. PMID: 1400549.
  65. Zhan Y, Yan X, Xia R, Cheng T, Luo C. Anterior-inferior tibiofibular ligament anatomical repair and augmentation versus trans-syndesmosis screw fixation for the syndesmosis instability in external-rotation type ankle fracture with posterior malleolus involvement: a prospective and comparative study. *Injury*. 2016 Jul;47(7):1574-80. DOI: 10.1016/j.injury.2016.04.014.
  66. Myers DM, Pulido SH, Forsting S, Umbel B, Taylor BC. Effect of early weight bearing on outcomes after open reduction and internal fixation of trimalleolar ankle fractures. *Orthopedics*. 2021 May;44(3):160-5. DOI: 10.3928/01477447-20210104-04.
  67. Rammelt S, Bartoníček J, Neumann AP, Kroker L. Frakturen der lateralen tibiavorderkante. *Unfallchirurg*. 2021 Mar 12;124(3):212-21. DOI: 10.1007/s00113-021-00959-y.
  68. Rammelt S, Bartoníček J, Schepers T, Kroker L. Fixation of anterolateral distal tibial fractures: the anterior malleolus. *Oper Orthop Traumatol*. 2021 Apr 22;33(2):125-38. DOI: 10.1007/s00064-021-00703-0.
  69. Franzone JM, Vosseller JT. Posterolateral approach for open reduction and internal fixation of a posterior malleolus fracture—hinging on an intact PITFL to disimpact the tibial plafond. *Foot Ankle Int*. 2013 Aug 12;34(8):1177-81. DOI: 10.1177/1071100713481455.
  70. Nasrallah K, Einal B, Shtarker H. Trimalleolar fracture: The endless posterior malleolus fracture debate, to repair or not to repair? *Orthop Rev (Pavia)*. 2021 Mar 30;13(1). DOI: 10.4081/or.2021.8784.
  71. Baumbach SF, Böcker W, Polzer H. Offene reposition und interne fixation von frakturen des posterioren malleolus. *Oper Orthop Traumatol*. 2021 Apr 25;33(2):112-24. DOI: 10.1007/s00064-021-00705-y.

72. Firoozabadi R, Harnden E, Krieg JC. Immediate weight-bearing after ankle fracture fixation. *Adv Orthop*. 2015;2015:1-6. DOI: 10.1155/2015/491976.
73. Papachristou G, Efstathopoulos N, Levidiotis C, Chronopoulos E. Early weight bearing after posterior malleolar fractures: an experimental and prospective clinical study. *J Foot Ankle Surg*. 2003 Mar;42(2):99-104. DOI: 10.1016/S1067-2516(03)70009-X.
74. Swart E, Bezahni H, Greisberg J, Vosseller JT. How long should patients be kept non-weight bearing after ankle fracture fixation?

- A survey of OTA and AOFAS members. *Injury*. 2015 Jun;46(6):1127-30. DOI: 10.1016/j.injury.2015.03.029.
75. Veltman ES, Halma JJ, de Gast A. Longterm outcome of 886 posterior malleolar fractures: a systematic review of the literature. *Foot Ankle Surg*. 2016 Jun;22(2):73-7. DOI: 10.1016/j.fas.2015.05.003.
76. Verhage SM, Hoogendoorn JM, Krijnen P, Schipper IB. When and how to operate the posterior malleolus fragment in trimalleolar fractures: a systematic literature review. *Arch Orthop Trauma Surg*. 2018 Sep 12;138(9):1213-22. DOI: 10.1007/s00402-018-2949-2.

### **Current State of the Posterior Malleolus Osteosynthesis Concept in Patients with Ankle Fractures (Literature Review)**

*Kucher I.V.<sup>1</sup>, Liabakh A.P.<sup>2</sup>*

<sup>1</sup>MNPE "Irpın Central City Hospital", Irpin

<sup>2</sup>SI "Institute of Traumatology and Orthopedics of NAMS of Ukraine", Kyiv

**Summary.** *The problem of posterior malleolus (PM) fractures osteosynthesis remains the subject of scientific debate, despite extensive experience in surgical treatment and a large number of biomechanical and clinical studies. Objective: to analyze current literary concepts of surgical treatment of PM in patients with ankle fractures. Results and Conclusions.* *The available literature does not provide a complete understanding of the problem of surgical treatment of PM fractures. The current consensus suggests that restoring the anatomy of the articular surface of the tibial plateau and concomitant damage to the medial and lateral structures of the ankle joint, along with ensuring its stability, is the key to the successful treatment of PM injuries. The lack of high-quality recommendations and a unified protocol for the choice of treatment tactics, as well as a sufficiently high percentage of unsatisfactory results determine the need to improve the existing principles of surgical treatment.*

**Key words:** *posterior malleolus; ankle joint; osteosynthesis; trimalleolar fracture; review.*

### **Современное состояние концепции остеосинтеза заднего края большеберцовой кости у пациентов с переломами лодыжек (Обзор литературы)**

*Кучер И.В.<sup>1</sup>, Лябах А.П.<sup>2</sup>*

<sup>1</sup>КНП "Ирпенская центральная городская больница", г. Ирпень

<sup>2</sup>ГУ "Институт травматологии и ортопедии НАМН Украины", г. Киев

**Резюме.** *Проблема остеосинтеза переломов заднего края дистального отдела большеберцовой кости (ЗКББК) остается предметом научных дискуссий, несмотря на значительный опыт хирургического лечения и большое количество биомеханических и клинических исследований. Цель.* *Провести анализ литературных источников, посвященных современным концепциям хирургического лечения переломов ЗКББК у пациентов с переломами лодыжек. Результаты и выводы.* *Имеющиеся литературные данные не создают целостного понимания проблемы хирургического лечения переломов ЗКББК. Текущий консенсус предполагает, что восстановление анатомии суставной поверхности плато большеберцовой кости и сопутствующих повреждений медиальных и латеральных структур голеностопного сустава, наряду с обеспечением его стабильности, является залогом успешного лечения повреждений ЗКББК. Отсутствие полноценных рекомендаций, унифицированного протокола выбора тактики лечения и достаточно высокий процент неудовлетворительных результатов определяют необходимость усовершенствования существующих принципов хирургического лечения.*

**Ключевые слова:** *задний край большеберцовой кости; голеностопный сустав; остеосинтез; трехлодыжечный перелом, обзор.*