

# Динаміка рівня ендотеліну-1 і розвиток ускладнень у хворих на гострий епідидимоорхіт

Є.А. Литвинець<sup>1</sup>, С.В. Головка<sup>2</sup>, Д.О. Валерко<sup>2</sup>, В.Р. Балабаник<sup>2</sup>

<sup>1</sup>ДВНЗ «Івано-Франківський національний медичний університет»

<sup>2</sup>Національний Військовий Медичний Клінічний Центр «Головний Військовий Клінічний Госпіталь», клініка урології, м. Київ

**Мета дослідження:** вивчення діагностичної і прогностичної значущості рівня ендотеліну-1 (ЕТ-1) у плазмі крові хворих відносно ризику розвитку ускладнень у ході лікування гострого епідидиміту.

**Матеріали та методи.** Проведено обстеження та комплексне лікування 35 хворих з гострим епідидимоорхітом. Консервативне лікування виконували 20 хворим 1-ї групи, оперативне – 15 чоловікам 2-ї групи. У контрольну групу увійшли 15 практично здорових чоловіків.

**Результати.** Для визначення концентрації ЕТ-1 використовували метод імуноферментного аналізу. У всіх обстежених до лікування виявили значне збільшення концентрації ЕТ-1. У доопераційний період у 43,0% хворих розвинулися незворотні ускладнення. Концентрація ЕТ-1 до 7-ї доби залишалася високою ( $25,8 \pm 3,2$  нг/мл, перевищення норми у 2,5 разу), що свідчить про незворотні порушення мікроциркуляції в яєчку (придатку), можливо, за рахунок підвищення вазоконстрикції судин. У 57,0% пацієнтів не спостерігалося розвитку ускладнень, процеси ішемії були оборотними, при цьому концентрація ЕТ-1 поступово знижувалася і до 14-ї доби становила  $5,8 \pm 0,6$  нг/мл (норма).

**Висновки.** Динаміка зміни концентрації ЕТ-1 у плазмі крові свідчить про зворотність метаболічних порушень, взаємопов'язаних з ішемією тканини придатка яєчка, а також про діагностичну і прогностичну значимість визначення цього фактора відносно ризику розвитку ускладнень.

**Ключові слова:** гострий епідидимоорхіт, ендотелін-1, прогноз ускладнень.

Гострий епідидиміт – інфекційно-запальне захворювання придатка яєчка, що триває менше 6 тиж [1, 2]. У деяких випадках у запальний процес поряд із придатком залучається яєчко, і тоді мова йде про епідидимоорхіт [1].

Важкий епідидимоорхіт може призводити до ішемії тканини яєчка як за рахунок залучення у запальний процес самої тканини органа, так і за рахунок здавлення кровоносних судин яєчка набряклою тканиною придатка [3]. Судинний фактор відіграє значну роль у розвитку запального процесу придатка яєчка.

Ендотеліальна дисфункція (ЕД) може бути самостійною причиною порушення кровообігу в органі, оскільки часто провокує ангіоспазм або тромбоз судин [4, 8]. Функція ендотелію регулюється монооксидом азоту (NO) [5–7].

Одним із найбільш важливих похідних ендотелію є ендотелін (ЕТ). Це найпотужніший вазоконстриктор кров'яного русла, синтез якого посилюється під час різних патологічних процесів. Оксид азоту та інші речовини, які продукуються ендотелієм, розширюють кровоносні судини, що зумовлює стимулювання вироблення ЕТ. Крім вазоконстрикторної дії, ЕТ бере участь у регуляції росту клітин. На сьогодні відомо про існування 3 типів: ЕТ-1, ЕТ-2, ЕТ-3, які є продуктами трьох різних генів і мають виражені відмінності у структурі та вазоконстрикторній активності [9–11]. Після пошкодження тканини ендотелінова система реагує першою, різке

підвищення рівня ЕТ-1 у плазмі є маркером активності процесу деструкції. ЕТ – діагностичні маркери процесів інволюції, реорганізації і деструкції колагену та еластину сполучної тканини рубця [12].

Динаміка зміни концентрації ЕТ-1 у плазмі крові свідчить про зворотність метаболічних порушень, а також про діагностичну і прогностичну значимість визначення цього фактора відносно ризику розвитку ускладнень [8].

Вивчення біохімічних маркерів гострого епідидимоорхіту має великий теоретичний та практичний інтерес у плані динамічного спостереження за лікуванням і одужанням хворих. Одним із можливих маркерів може виступати ЕТ-1, який є фактором ЕД.

**Мета дослідження:** вивчення діагностичної і прогностичної значущості рівня ендотеліну-1 у плазмі крові хворих відносно ризику розвитку ускладнень у ході лікування гострого епідидиміту.

## МАТЕРІАЛИ ТА МЕТОДИ

Проведено обстеження та комплексне лікування 35 хворих з гострим епідидимоорхітом. У контрольну групу увійшли 15 практично здорових чоловіків. Під час дослідження визначали ультразвукові ознаки та основні доплерівські показники – пікову систолічну швидкість (ПСШ), пікову діастолічну швидкість (ПДШ) та індекс резистентності (ІР).

ЕТ-1 у плазмі крові визначали за допомогою набору фірми «Biomedica» для кількісного визначення ЕТ-1 шляхом імуноферментного аналізу. Нормальні значення ЕТ-1 у плазмі крові людини з антикоагулянтом ЕДТА становлять 0–10 нг/мл. Для визначення стану ендотелію судин використовували показники співвідношення ПСШ хворого до здорового боку та ІР тестикулярної артерії з хворого боку.

Пацієнти були розподілені на дві групи:

- 1-а група – 20 хворих із гострим епідидимоорхітом, у комплекс лікування яких було включено антибіотики офлоксацин, аргінін;
- 2-а група – 15 хворих із гострим ускладненим епідидимітом (епідидимоорхітом), яким виконували оперативне лікування;
- контрольна група – практично здорові чоловіки (15 чоловіків).

Для покращення ефективності лікування та тривалого терапевтичного ефекту пацієнтам 1-ї групи у комплексну терапію включено аргінін (тівортін), який є субстратом для NO-синтази – ферменту, що каталізує синтез оксиду азоту в ендотеліоцитах. Препарат активує гуанілатциклазу і підвищує рівень циклічного гуанідинмонофосфату (цГМФ) в ендотелії судин, зменшує активацію й адгезію лейкоцитів і тромбоцитів до ендотелію судин, пригнічує синтез ЕТ-1, який є потужним вазоконстриктором і стимулятором проліферації й міграції гладких м'якотців судинної стінки. Механізм дії препарату полягає у здатності до лізису некротичних мас, гною та відкладень фібрину, що спри-

чинює розсмоктування сполучної тканини. Також препарат полегшує доступ антибактеріальних препаратів у зону запалення за рахунок покращення мікроциркуляції в органах малого тазу.

Пацієнтам двох груп терапію поєднували з фізіотерапевтичною процедурою апаратом «Біоптрон» на уражену сторону калитки.

Критерії, що дозволяли брати участь у дослідженні:

- вік від 26 до 72 років;
- маса тіла – у середньому  $78,3 \pm 5,2$  кг;
- індекс маси тіла –  $25,6 \pm 2,3$  кг/м<sup>2</sup>;
- отримання базисної терапії.

Не включали у дослідження пацієнтів з перекрутом яєчка та ознаками гнійного епідидиміту (епідидимоорхіту).

Ефективність проведеної терапії проаналізували через 7 і 14 днів після отриманої терапії, оцінили безпечність застосування препаратів.

Ефективність терапії:

- відмінна – коли показники індексу резистентності наближались до норми (IP=0,5);
- добра – відсутність клінічної симптоматики IP<0,5;
- задовільна – наявність клінічної симптоматики;
- погана – відсутність ефекту від лікування.

Отримані результати проаналізували за допомогою комп'ютерних пакетів ліцензійної програми «STATISTICA» StatSoft Inc. та Excel XP для Windows з використанням параметричних та непараметричних методів обчислення.

### РЕЗУЛЬТАТИ ДОСЛІДЖЕННЯ ТА ЇХ ОБГОВОРЕННЯ

Результати вивчення динаміки рівня ET-1 у плазмі крові пацієнтів у різні періоди обстеження відображені на малюнку.

У пацієнтів кожної з груп протягом лікування розвивались ускладнення або лікування було неефективним, що зумовлювало необхідність виконання оперативного лікування: епідидимотомію, епідидимектомію, резекцію придатка, орхектомію. Оперативне лікування проводили як правило на 5–7-у добу госпіталізації.

У доопераційний період у пацієнтів з гострим ускладненим епідидимоорхітом концентрація ET-1 перевищувала контрольну (медіану фізіологічних значень концентрації ET-1 у плазмі крові) у середньому у 2,5 рази ( $p < 0,05$ ), що, можливо, зумовлено деструктивним процесом.

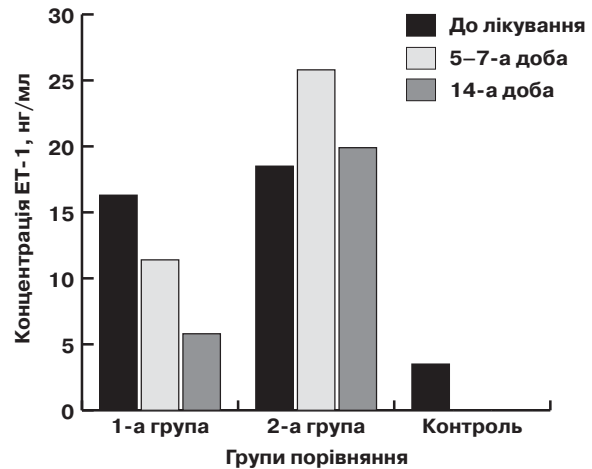
У доопераційний період спостерігались статистично достовірні відмінності у концентрації цього маркера у досліджуваних групах, що характеризувалось різним перебігом захворювання (див. малюнок).

У 1-й групі хворих на 5–7-у добу госпіталізації вміст ET-1 дещо знизився до  $11,4 \pm 2,1$  нг/мл, а на 14-у добу становив  $5,8 \pm 0,6$  нг/мл ( $p < 0,05$ ), що є нормою (0–10 нг/мл).

У 2-й групі хворих з несприятливим доопераційним перебігом у ранній період лікування на 5–7-у добу відзначали подальше підвищення концентрації ET-1 (до  $25,8 \pm 3,2$  нг/мл), яка після оперативного лікування мала тенденцію до зниження і на 14-у добу становила  $19,9 \pm 2,2$  нг/мл ( $p < 0,05$ ).

Отже, дані статистичного аналізу свідчать, що спостерігаються істотно достовірні відмінності як абсолютних показників, так і динаміки зміни концентрації ET-1 у плазмі крові пацієнтів різних груп протягом лікування.

Відомо, що головним поштовхом утворення та секреції ET є ішемія або гострий стрес. ET, будучи потужним конструктором кров'яного русла і запальним пептидом, викликає збільшення кількості Т-лімфоцитів у тканинах і органах, що в свою чергу приваблює інші імунокомпетентні клітини, зокрема макрофаги, які продукують фактори, що стимулюють запалення і деструкцію вогнища, спричинюючи несприятливий прогноз для нормальної репарації [11, 13].



Показники вмісту ET-1 у плазмі крові пацієнтів з гострим епідидимоорхітом

Низкою авторів доведено, що макрофаги можуть диференціюватися у субпопуляції: перші здатні знищувати пухлинні клітини, другі – посилювати їхній ріст [14]. Перші характеризують як клітини з вираженими ефektorними властивостями, здатні брати участь у захисті і проти мікроорганізмів, і проти малігнізованих клітин. Вони активно продукують різні біологічно активні речовини, у тому числі NO. Його надмірна кількість у поєднанні з супероксидами призводить до утворення пероксинітриду, які порушує функцію гемоглобину, спричинює гіпоксію, погіршує процеси регенерації тканини [15].

Оскільки ET діє переважно місцево, можна припустити, що підвищення утворення і надходження його в кров може бути причиною виникнення та поглиблення тяжкості перебігу захворювання. Відомо, що у разі високої концентрації ET-1 відбувається його взаємодія зі специфічним рецептором ET-1A, що експресується на гладком'язових клітинах судин, наслідком чого є вазоспазм. У випадку низької концентрації ET-1 утворюється ліганд-рецепторний комплекс ET-1 + ET-1B і розвивається ендотеліюзалежна вазодилатація. Тому можна припустити, що критична ішемія тканини яєчка пов'язана з вазоконстрикцією, яка виникає у разі підвищеної концентрації ET-1, є такою, що порушує процеси, які забезпечують репаративну регенерацію.

Виявлене підвищення концентрації ET-1 (до  $25,8 \pm 3,2$  нг/мл) у 2,5 рази у ранній терапевтичний період у пацієнтів з гострим гнійним епідидимоорхітом свідчить, що підвищення рівня ET-1 може мати прогностичне та діагностичне значення для визначення консервативної чи оперативної тактики у процесі лікування.

### ВИСНОВКИ

У всіх обстежених хворих на гострий епідидимоорхіт, що супроводжується ішемією до оперативного втручання виявлено достовірне підвищення концентрації ендотеліну-1 (ET-1) у плазмі крові.

У доопераційний період у 43,0% пацієнтів розвинулися незворотні ускладнення, які проявляються некрозом тканини яєчка з придатком. При цьому концентрація ET-1 продовжувала зростати до 7-ї доби ( $25,8 \pm 3,2$  нг/мл) і перевищила норму у 2,5 рази, що свідчить про незворотність порушень мікроциркуляції в органі і вимагає оперативного лікування.

У 57,0% хворих, пролікованих консервативно, не відзначено розвитку ускладнень, при цьому концентрація ET-1 до 14-ї доби склала  $5,8 \pm 0,6$  нг/мл, повернувшись в межі фізіологічної норми. Динаміка зміни концентрації ET-1 у плазмі крові хворих цієї групи свідчить про зворотність метаболічних порушень, пов'язаних з ішемією тканин яєчка.

**Динамика уровня эндотелина-1 и развитие осложнений у больных острым эпидидиморхитом**

**Е.А. Литвинец, С.В. Головки, Д.А. Валерко, В.Р. Балабаник**

**Цель исследования:** изучение диагностической и прогностической значимости уровня эндотелина-1 (ЭТ-1) в плазме крови больных в отношении риска развития осложнений в ходе лечения острого эпидидимита.

**Материалы и методы.** Проведено обследование и комплексное лечение 35 больных с острым эпидидиморхитом. Консервативное лечение выполняли 20 больных 1-й группы, оперативное – 15 мужчинам 2-й группы. В контрольную группу вошли 15 практически здоровых мужчин.

**Результаты.** Для определения концентрации ЭТ-1 использовали метод иммуноферментного анализа. У всех обследованных пациентов до лечения обнаружили значительное увеличение концентрации ЭТ-1. В дооперационный период у 43,0% больных развились необратимые осложнения. Концентрация ЭТ-1 до 7-и суток оставалась высокой ( $25,8 \pm 3,2$  нг/мл, превышение нормы в 2,5 раза), что свидетельствует о необратимом нарушении микроциркуляции в яичке, возможно, за счет повышения вазоконстрикции сосудов. У 57,0% пациентов не наблюдалось развития осложнений, процессы ишемии были обратимыми, при этом концентрация ЭТ-1 постепенно снижалась и к 14-м суткам составила  $5,8 \pm 0,6$  нг/мл.

**Заключение.** Динамика изменения концентрации ЭТ-1 в плазме крови указывает на обратимость метаболических нарушений, взаимосвязанных с ишемией ткани яичка, а также о диагностической и прогностической значимости определения этого фактора в отношении риска развития осложнений.

**Ключевые слова:** острый эпидидиморхит, эндотелин-1, прогноз осложнений.

**Dynamics of endothelin-1 level and the development of complications in patients with acute epididymoorchitis**

**Ye.A. Litvinets, S.V. Golovko, D.A. Valerko, V.R. Balabanyk**

**The objective:** to study the diagnostic and prognostic significance of endothelin-1 (ET-1) level in blood plasma of patients with respect to the risk of complications during treatment of acute epididymitis.

**Patients and methods.** The examination and complex treatment of 35 patients with acute epididymoorchitis were carried out. Conservative treatment was performed by 20 patients of the 1st group, operative treatment was performed by 15 men of the 2nd group. The control group included 15 practically healthy men.

**Results.** To determine the concentration of ET-1, the method of enzyme immunoassay was used. A significant increase in the concentration of ET-1 was observed in all the patients examined. In the preoperative period, 43.0% of patients developed irreversible complications. The concentration of ET-1 up to the 7th day remained high ( $25.8 \pm 3.2$  ng / ml, exceeding the norm by 2.5 times), which indicates an irreversible microcirculation disturbance in the testicle, possibly due to increased vasoconstriction of the vessels. 57.0% of patients did not develop complications, the processes of ischemia were reversible, while the concentration of ET-1 gradually decreased and by the 14th day was  $5.8 \pm 0.6$  ng / ml.

**Conclusion.** The dynamics of the change in the concentration of ET-1 in the blood plasma indicates the reversibility of metabolic disturbances associated with ischemia of testicular tissue, as well as the diagnostic and prognostic significance of determining this factor with respect to the risk of complications.

**Key words:** acute epididymoorchitis, endothelin-1, predicting complications.

**Сведения об авторах**

**Литвинец Евгений Антонович** – Ивано-Франковский национальный медицинский университет, 76018, г. Ивано-Франковск, ул. Галицкая, 2; тел.: (0342) 52-81-42

**Головки Сергей Викторович** – Национальный Военный Медицинский Клинический Центр «Главный Военный Клинический Госпиталь», 01133, г. Киев, ул. Госпитальная, 18; тел.: (044) 521-83-55

**Валерко Дмитрий Александрович** – Национальный Военный Медицинский Клинический Центр «Главный Военный Клинический Госпиталь», 01133, г. Киев, ул. Госпитальная, 18; тел.: (044) 521-83-55

**Балабаник Василий Романович** – Национальный Военный Медицинский Клинический Центр «Главный Военный Клинический Госпиталь», 01133, г. Киев, ул. Госпитальная, 18; тел.: (044) 521-83-55, (099) 731-95-99

**СПИСОК ЛІТЕРАТУРИ**

- Белый Л.Е. Острый эпидидимит: этиология, патогенез, диагностика, лечение (обзор литературы) / Л.Е. Белый // Пробл. репр. – 2010. – № 4. – С. 66–71.
- Разина С.Е. Совершенствование диагностики и лечения острого эпидидимита: Автореф. дисс. ... канд. мед. наук: спец. 14.01.40 «урология» / Разина Светлана Ефимовна; Российский университет дружбы народов. – М., 2010. – 24 с.
- Luzzi G.A. Acute epididymitis / G.A. Luzzi, T.S. O'Brien. // BJU Int. – 2001. – Vol. 87, № 8. – P. 747–755.
- Ватутин Н.Т. Эндотелины и результаты многоцентрового КОРСАР-СН / Н.Т. Ватутин, Н.В. Калинин, А.Л. Демидова // Укр. кардиол. журн. – 2006. – № 1. – С. 101–105.
- Абрагамовим О.О. Механізми розвитку дисфункції ендотелію та її роль у патогенезі ішемічної хвороби серця / О.О. Абрагамовим, А.Ф. Файник, О.В. Нечай // Укр. кардіол. журн. – 2007. – С. 81–87.
- Литвинець Є.А. Кольорова доплерографія як метод виявлення судинної еректильної дисфункції / Є.А. Литвинець, О.Р. Вінтонів, Л.В. Костенко // Галицький лікарський вісник. – 2013. – № 1. – С. 34–36.
- Draun M. Erectile dysfunction. Are interdisciplinary diagnosis and therapy necessary? / Draun M., Sommer F., Lehmacher W. et al. // Dtsch.Med.Wochenschr. – 2004. – Vol. 38, № 3. – P. 227–231.
- Климова Е.М. Динаміка рівня ендотеліну-1 і розвиток післяопераційних ускладнень у хворих, що прооперовані з приводу колоректального раку / Климова Е.М., Кордон Т.И., Громова В.Г. // Онкологія. – 2011. – Т. 13, № 1. – С. 247–250.
- Гозмаков О.А. Система ендотелінових пептидів: механізми ендосудинних патологій // Кардіологія. – 2000. – 1. – 32. – С. 9.
- Климова О.М. Діагностична значимість показників імунореактивності для прогнозу неспроможності анастомозів у хворих на колоректальний рак / Климова О.М., Криворотько І.В., Кордон Т.І. та ін. // Харківська хірургічна школа. – 2011. – 1 (46). – С. 15–20.
- Філяєва Ю.А. Гомеостатичні особливості ангіогенних факторів при загоєванні рани гіпертрофічним рубцем після мамопластики / Філяєва Ю.А., Тенчурин Т.Г. // Сучасні проблеми науки. – 2007. – № 2. – С. 73–77.
- Пивовар С.Н. Динаміка рівня ендотеліну-1 і параметрів функціонального стану серця у хворих з ускладненим перебігом інфаркта міокарда // Укр. мед. часопис. – 2000. – № 4. – С. 140–143.
- Carneck P, Stewart DJ. Immunoreactive endothelin in human plasma: marked elevation in patients in cardiovascular shock // Biochem Biophys Res Commun. – 1989. – V. 161. – P. 562–567.
- Бережна Н.М. Роль клітин системи імунітету в мікрооточенні пухлини // Онкологія. – 2009. – № 11 (1(39)). – С. 6–17.
- Eltze E. Expression of the endothelin axis in noninvasive and superficially invasive bladder cancer: relation to clinicopathologic and molecular prognostic parameters / Eltze E., Wild P.J., Wylfing C. et al. // Eur Urol. – 2009. – 56 (5). – P. 837–845.

Статья поступила в редакцию 30.06.17