

ОЦІНКА МЕТОДУ КІСТКОВОЇ ПЛАСТИКИ ПІДНЕБІННЯ ТА АЛЬВЕОЛЯРНОГО ВІДРОСТКА КОМБІНОВАНИМ ТРАНСПЛАНТАТОМ ПРИ ВРОДЖЕНИХ НЕЗРОЩЕННЯХ

©Я. М. Ільницький, І. М. Готь, Р. З. Огоновський

Львівський національний медичний університет імені Данила Галицького

РЕЗЮМЕ. Проводилася оцінка результатів ураноостеопластики з одночасною кістковою пластикою альвеолярного відростка при лікуванні вроджених незрощень альвеолярного відростка та піднебіння у дітей. Дослідження проводили у 62 дітей, які перебували на лікуванні у відділенні щелепно-лицевої хірургії Львівської обласної клінічної лікарні з вродженими наскрізними незрощеннями піднебіння. У 32 з них проведено ураноальвеолоостеопластику (основна група) і у 30 – уранопластику слизово-окісним клаптом за способом І. М. Готя і співавторів (група порівняння). Запропонований спосіб лікування вроджених незрощень піднебіння та альвеолярного відростка, за даними клінічних спостережень, сприяє кістковій регенерації в ділянці дефектів та відновлює анатомічну цілісність щелепи.

КЛЮЧОВІ СЛОВА: вади розвитку обличчя, вроджені незрощення піднебіння та альвеолярного відростка, остеотрансплантація, уранопластика, алотрансплантація, ураноостеопластика.

Вступ. Вроджені аномалії розвитку піднебіння, альвеолярного відростка та верхньої губи є одними з найпоширеніших вад розвитку людини, які супроводжуються тяжкими анатомічними та функціональними порушеннями вже з перших днів життя. Вони складають до 86 % аномалій щелепно-лицевої ділянки та 11–30 % всіх вад розвитку людини і посідають 3-є місце серед інших вроджених вад. Крім того, у таких пацієнтів виникають численні функціональні розлади (порушення акту смоктання, ковтання, жування, дихання, фонетики), що сповільнює їхній розвиток. Враховуючи тенденцію до збільшення народжуваності дітей з вказаними вадами розвитку обличчя з'являється необхідність розробки нових, якісніших способів надання допомоги таким дітям [1, 2].

Одним із напрямків подальшого вирішення цієї проблеми є розробка концепції поетапного хірургічного лікування хворих із вродженими незрощеннями верхньої губи та піднебіння шляхом удосконалення методів первинних оперативних втручань. Методом реконструкції правильної анатомічної форми, структури та функції піднебіння є хірургічний – операція уранопластики. Уранопластика залишається основним методом хірургічного лікування незрощень піднебіння вже впродовж майже двохсот років, проте за її допомогою можна замінити дефект виключно м'якими тканинами, що не дає повноцінної анатомічної та функціональної реконструкції пошкодженого піднебіння та фронтальної ділянки верхньої щелепи. Такий недолік зумовлює необхідність удосконалення існуючих та розробки нових, більш ефективних в прогностичному аспекті методів хірургічного та постхірургічного лікування. Одним із перспективних напрямків запобігання вторинним дефор-

маціям зубо-щелепної системи є удосконалення методу оперативної реконструкції піднебіння та альвеолярного відростка, який би включав у себе етап відновлення безпосередньо кісткової структури дефекту [3, 4]. Шляхом вирішення вказаної проблеми можна вважати модифікацію операції уранопластики із застосуванням кісткової трансплантації. Важливими для розвитку та повноцінного виконання функції верхньої щелепи та естетики обличчя в цілому є відновлення анатомічної цілості та запобігання вкороченню як твердого піднебіння, так і альвеолярного паростка, що дозволяє нормалізувати ріст та розвиток щелепи, сформувати каркас для пропорційного розміщення губи та носа, сприяти правильному розміщенню зубів та розвитку всієї середньої зони обличчя.

У цьому аспекті найперспективнішими є кістково-хрящові транспланти. Оскільки аутоостеотрансплантація має суттєвий недолік, пов'язаний з додатковою операцією для його забору, що ускладнює та робить значно травматичнішим саме лікування, алотрансплантація у даному випадку є перспективнішою [5, 6]. Демінералізовані алотранспланти отримують шляхом видалення практично всіх мінеральних компонентів кісткової тканини. Внаслідок цього вони є еластичними та гнучкими, але не витримують будь-якого навантаження, проте їх м'якість дозволяє моделювати необхідну форму та товщину за допомогою хірургічних ножиць або іншого ріжучого інструментарію.

Мета – оцінка способу кісткової пластики при лікуванні вроджених незрощень альвеолярного відростка та піднебіння.

Матеріал і методи дослідження. Клінічний матеріал склали 62 хворих з односторонніми наскрізними незрощеннями альвеолярного паростка

стка, твердого і м'якого піднебіння, які перебували на лікуванні у відділенні щелепно-лицевої хірургії Львівської обласної клінічної лікарні. З них 32 дітей оперовані модифікованим методом ура-

ноальвеолоостеопластики і обстежені у безпосередні і віддалені терміни (від 6 місяців до 3 років). 30 хворих склали контрольну групу та обстежені у такі ж терміни (табл. 1).

Таблиця 1. Розподіл хворих за характером незрощення піднебіння та видом оперативного втручання

Вид наскрізного незрощення	Кількість хворих					
	ураноальвеолоостеопластика		уранопластика		всього	
	кількість	%	кількість	%	кількість	%
Лівобічне	23	37,1	21	33,9	44	70,9
Правобічне	9	14,5	9	14,5	18	29,1
Разом	32	51,6	30	48,4	62	100

Оперативне втручання проводили за способом професора І. М. Готь та співавторів (авторське свідоцтво №169943 А1 від 22.08.1991 р.) [7]. Цей метод передбачає одноетапне закриття дефектів м'якого, твердого піднебіння та альвеолярного паростка з переміщенням слизово-окістного клаптя язикоподібної форми, тільки з малого фрагменту, виключаючи при цьому з типового варіанту уранопластики найтравматичніші її етапи – інтерламінарну остеотомію та мезофарингоконстрикцію.

Запропонований спосіб оперативного відновлення піднебіння відрізняється від відомих тим, що забезпечує епітелізацію дна носової порожнини і склепіння рота, мобілізацію судинно-нервових пучків шляхом часткового їхнього відшаровування від піднебінних слизово-окістних клаптів, усунення кісткового дефекту піднебіння консервованою алокісткою, відмову від ряду травматичних етапів – розрізів по крило-щелепних

складках, резекції задньо-внутрішнього краю великого піднебінного отвору. Крім того, такий оперативний спосіб лікування забезпечує малу травматичність, створює добрі умови для загоювання рани, не порушує зон росту верхньої щелепи, а також не є технічно складним у виконанні.

Трансплантаційні матеріали отримували із лабораторії консервації тканин Львівської обласної станції переливання крові. Як правило, для використання у клініці ми замовляли кісткові смужки товщиною близько 3 мм та довжиною 50 мм (рис. 1).

Іншим компонентом, який використовували при виготовленні запропонованого композиційного остеотрансплантата, був медичний клей КЛ-3 на основі поліуретану, синтезований в інституті хімії високомолекулярних сполук Академії наук України. До його складу входять клейова основа та прискорювач полімеризації (рис. 2).



Рис. 1. Фото запакованого у стерильний пакет демінералізованого кісткового трансплантата.

Нами було запропоновано новий комплексний остеогенний трансплантат, адаптований для пластики таких специфічних дефектів, як вроджені незрощення альвеолярного паростка верхньої щелепи, які характеризуються вузькою, але доволі глибокою щілиноподібною формою. Він виготовляється безпосередньо під час оперативного втручання та містить дрібні смужки



Рис. 2. Фото компонентів медичного клею КЛ-3.

демінералізованого матриксу, скріпленого в одне ціле медичним клеєм КЛ-3. Внаслідок своєї пористості, поліуретановий адгезив вже в ранні терміни після операції проростає структурами сполучної тканини, а «оголений» внаслідок цього біологічно активний матеріал демінералізованої алокістки індукує процеси остеогенезу навколо себе (рис. 3, 4).



Рис. 3. Моделювання кісткового трансплантата за допомогою хірургічних ножиць.

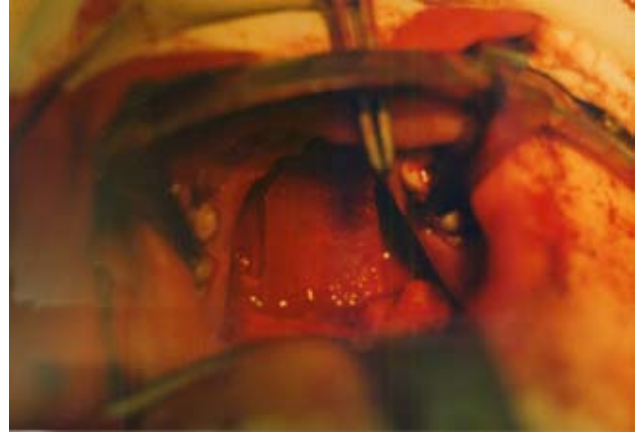

Рис. 4. Змодельований остеотрансплантат, розміщений в ділянці вродженого дефекту твердого піднебіння.

Кісткову пластику не застосовували при дефекті твердого піднебіння довжиною менше за 0,5 см, при відсутності порушень мови, відхилення у розвитку верхньої щелепи і середнього відділу глотки.

Наступним етапом була остеопластика вродженого дефекту альвеолярного паростка верхньої щелепи. Використовуючи залишки ребра, що залишилися після моделювання, здійснювали їх подрібнення за допомогою ножиць до дрібних часток та змішували їх у чашці Петрі з поліуретановим клеєм КЛ-3 у співвідношенні 1:1 та ще до його затвердіння заповнювали цією композицією дефект на альвеолярному паростку (рис. 5).

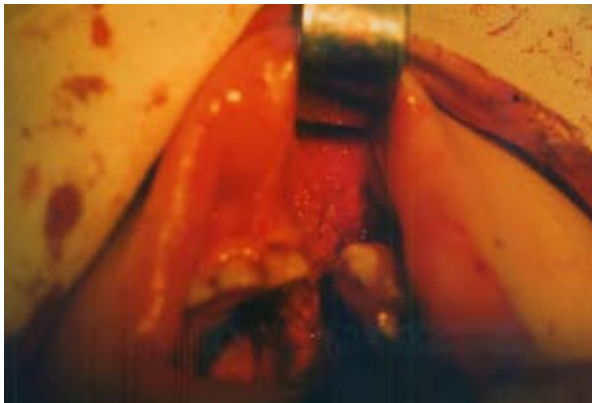


Рис. 5. Вроджений дефект альвеолярного паростка, заповнений композиційним остеопластичним матеріалом.

У післяопераційному періоді визначали стан оточуючих м'яких тканин: колір слизової оболонки, наявність та ступінь вираженості набряку тканин, стан швів, швидкість епітелізації оголених піднебінних пластинок, а в віддалені терміни – характер рубця в оперованій ділянці, герметичність закриття оро-назального з'єднання, висоту та

форму альвеолярного паростка в ділянці дефекту та у її порівнянні з сусідніми непошкодженими ділянками, положення зубів верхньої щелепи.

Результати й обговорення. Клінічні дослідження безпосередньо після загоєння рани виявили, що в 32 хворих основної групи, оперованих за запропонованою методикою ураноостеопластики, повне загоєння виявлено в 30, що складає 93,75 %. Післяопераційні ускладнення виявлено у 2 хворих (6,25 %), у котрих відмічалось розходження тканин у ділянці м'якого піднебіння та його язичка. Враховували також дефекти, які виникали внаслідок некротичних змін клаптів, розходження країв рани як в ділянці піднебіння, так і в ділянці альвеолярного паростка.

Серед 30 хворих групи порівняння, оперованих за методикою уранопластики, позитивний результат лікування був лише у 24 хворих, що складало 80 %. У 6 хворих (20 %) було виявлено післяопераційні дефекти: у 2 хворих в ділянці м'якого піднебіння, у 3 – в ділянці твердого піднебіння та у 1 дитини – в ділянці альвеолярного паростка по перехідній складці.

Найбільша частота ранніх післяопераційних ускладнень в обох групах хворих спостерігалась у хворих, оперованих у більш старшому віці (7–8 років).

У хворих основної групи, оперованих за методикою ураноостеопластики, формування піднебіння та альвеолярного паростка проходило без утворення грубих рубців, виявлення яких було відносно частим (в 10 хворих) у групі порівняння та становило близько 33,3 %.

Формування піднебіння без грубих рубців при добре вираженому склепінні обумовлене тришаровим перекриттям його дефекту. Утворення епітеліального шару дна носової порожнини, закриття кісткового дефекту алоостеотрансплантатом,

зшивання слизово-окісних клаптів створювало сприятливі умови для загоєння рани первинним натягом, а при незначному розходженні її країв сприяло вторинному по поверхні демінералізованого ребра та композитного трансплантата, що обумовило відсутність післяопераційних дефектів у ділянках їх підсадки. Окрім того, піднебінні клапті щільно зросталися з кістковим куполом, а не звисали між краями дефекту.

Наявність такої опори та зміщення м'язів м'якого піднебіння дозаду сприяло формуванню у хворих основної групи високого склепіння, включало необхідність проведення додаткової механотерапії та використання спеціальної піднебінної пластинки для його формування, створювало умови для формування повноцінного піднебінно-голоткового клапана, запобігання післяопераційним контрактурам нижньої щелепи.

Схожа клінічна ситуація спостерігалася і в ділянці альвеолярного паростка. У хворих, яким була проведена ураноальвеолоостеопластика, деформація альвеолярного паростка була практично відсутня. Загоєння рани у всіх випадках проходило первинним натягом, у жодному випадку не було виявлено ніяких ускладнень. Альвеолярний паросток був безперервним, пересінок сформованим, вільним, в ділянці рани виявлявся ніжний рубець (рис. 6). Завдяки цьому формувалися добрі умови базису для крила носа та розвитку верхньої губи, а тому віддалені косметичні та функціональні наслідки були значно кращими та стабільними.

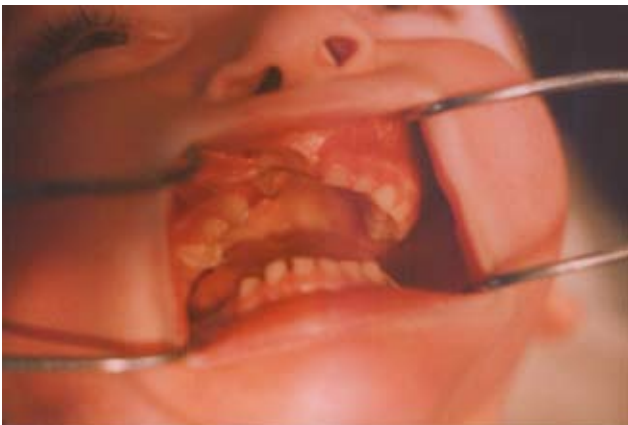

Рис. 6. Стан альвеолярного паростка через рік після перенесеної операції ураноостеопластики.

У групі порівняння, де хворих лікували за методикою уранопластики, у ділянці дефекту альвеолярного паростка зазвичай спостеріга-

ли утворення втягнутого грубого рубця, що створювало його макроанатомічну структуру та створювало умови для повільного росту, який помітно відставав, порівняно з неушкодженою протилежною стороною, що в перспективі відображалось на косметичному та функціональному стані цієї ділянки (рис. 7).

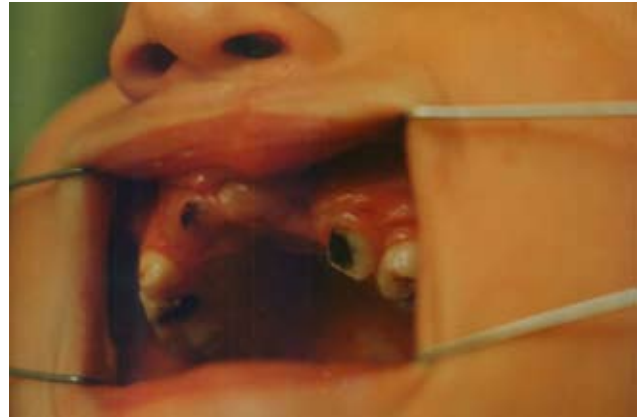

Рис. 7. Стан альвеолярного паростка через рік після перенесеної операції уранопластики.

Висновки. Використання комбінованої алоостеопластики в ділянці вродженого дефекту твердого піднебіння та альвеолярного паростка зумовлювало позитивний результат лікування. Через 3–4 тижні після оперативного лікування пальпаторно відмічалася щільна кісткова основа на піднебінні, відновлювалася форма та висота альвеолярного відростка. Через 6–7 місяців структура кісткової тканини на місці дефекту відповідала оточуючим тканинам. Доведено ефективність запропонованої методики ураноальвеоло-остеопластики при лікуванні хворих з вродженим незрощенням твердого піднебіння та альвеолярного відростка верхньої щелепи. Показано, що її застосування сприяє кістковій регенерації в ділянці дефектів та відновлює анатомічну цілісність щелепи.

Перспективи подальших досліджень. Так як аутоостеотрансплантація має суттєвий недолік, пов'язаний з додатковою операцією для його забору, що ускладнює та робить значно травматичним саме лікування, алотрансплантація розглядається у даному випадку як більш перспективна. Проте кожний вид трансплантата має свої певні недоліки, тому пошук та розробка нових методів та матеріалів, які б дозволили домогтися позитивного рівня регенерації в ділянці дефекту незрощення на всьому його протязі, залишається виправданим та актуальним.

ЛІТЕРАТУРА

1. Starbuck J. M. Facial tissue depths in children with cleft lip and palate / A. Ghoneima, K. Kula // *J. Forensic. Sci.* – 2015. – Vol. 60, № 2 – P. 274–284.
2. Effectiveness of standardized approach versus usual care on physiotherapy treatment for patients submitted to alveolar bone graft: a pilot study / L. S. Vidotto, M. Bigliassi, T. M. Silva, V. S. Probst // *Physiother. Theory. Pract.* – 2015. – № 22. – P. 1–7.
3. Харьков Л. В. Порівняння результатів одномоментного та багатоетапного первинного хірургічного лікування дітей з наскрізними однобічними незрощеннями верхньої губи, носа, альвеолярного відростка, твердого та м'якого піднебіння / Л. В. Харьков, І. М. Вишпінський // *Журнал Національної академії медичних наук України.* – 2014. – Т. 20, № 3. – С. 317–323.
4. Харьков Л. В. Ефективність методик первинного хірургічного лікування дітей з вродженим незрощенням губи / Л. В. Харьков, М. О. Кулинич // *Стоматология: от науки к практике.* – 2013. – № 1. – С. 38–45.
5. Использование деминерализованных костных имплантатов при атрофии альвеолярных отростков челюстей / К. С. Аджиев, Г. П. Тер-Асатуров, М. В. Лекишвили // *Институт стоматологии.* – 2011. – № 4. – С. 46–47.
6. Madrid J. R. Demineralized bone matrix for alveolar cleft management / J. R. Madrid, V. Gomez, B. Mendoza // *Craniomaxillofac. Trauma. Reconstr.* – 2014. – Vol. 7, № 4. – P. 251–257.
7. А. с. 1007970 СССР, А 61 В 17/00. Способ лечения односторонних несращений альвеолярного отростка твердого и мягкого неба / И. М. Готь, Е. В. Гоцко, М. И. Мигович, Ю. В. Вовк и М. М. Готь (СССР). – № 169943 А 1; заявл. 30.10.89; опубл. 23.12.91, Бюл. № 47.

EVALUATION OF METHOD OF THE BONE GRAFTING OF PALATE AND ALVEOLAR PROCESS WITH CONGENITAL CLEFT BY COMBINED TRANSPLANT

©Ya. M. Ilnytskyi, I. M. Hot', R. Z. Ohonovskyi

Lviv National Medical University by Danylo Halytskyi

SUMMARY. The evaluation of the results of uranoosteoplastics with simultaneous bone grafting of alveolar process for the treatment of children with congenital cleft palate and cross the alveolar process was conducted. The studies were made for 62 children who had been treated at the Department of Maxillofacial Surgery of Lviv Regional Hospital with congenital cleft of palate. In 32 of them was held the uranoosteoplastics (study group) and 30 – uranoplastics in the way by I. M. Hot and collaborators (comparison group). The proposed method of treatment of congenital nonunion palate and alveolar process according to clinical observations promotes bone regeneration in the area of anatomical defects and restores the integrity of the jaw.

KEY WORDS: facial malformations, congenital cleft palate and alveolar bone, transplantation of bone, uranoplastics, uranoosteoplastics.

Отримано 10.06.2015