

## МОРФОЛОГІЧНІ ЗМІНИ ВОЛОСА В ПРОЦЕСІ ЙОГО ОНОВЛЕННЯ

В. В. Гавриляк

Інститут біології тварин НААН України

*У статті наведено дані про морфологічні особливості волосу людини в процесі його циклічного росту. Показано, що волосяний фолікул, як формоутворювальна структура, має свій власний ростовий цикл. Описано такі фази росту волоса, як анаген або фаза росту, катаген або фаза інволюції та телоген або фаза спокою, вказано їх характерні особливості.*

*Представлено метод трихограм, який дає можливість провести підрахунок волосяних цибулин у різних фазах свого ростового циклу. Цей метод може бути використаний при клінічних дослідженнях різних патологічних станів волоса, а також як критерій оцінювання ефективності впливу різноманітних лікарських препаратів чи інших чинників на ріст волоса.*

**Ключові слова:** ВОЛОС, ЦИКЛ РОСТУ, АНАГЕН, КАТАГЕН, ТЕЛОГЕН, ТРИХОГРАМА

Волос є продуктом шкіри, який утворюється у волосяних фолікулах із фібрилярних білків. Виникнення механізмів його формування в шкірі тварин у процесі еволюції мало важливе значення у забезпеченні їх адаптації при зниженні температури середовища. У процесі індивідуального розвитку волос на шкірі тварин постійно оновлюється. Період від завершення формування волосу до його заміни включає ряд змін — морфологічних і біохімічних. У циклі росту волоса розрізняють три основні фази, тривалість яких у різних видів тварин є різною. Анаген або фаза активного росту характеризується безперервним ростом клітин у матриці волосяного фолікула, у результаті чого клітини просуваються до поверхні шкірного покриву волосяної частини голови. Друга фаза — катаген або фаза інволюції, коли поділ клітин у матриці волосяного фолікула сповільнюється і волосяна цибулина поступово від'єднується від волосяного сосочка. Протягом телогену або фази спокою поступово відновлюється зв'язок між заново синтезованою волосяною цибулиною і волосяним сосочком і новий волос входить у фазу анагену. Деякі автори на сьогодні виділяють ще фазу екзогену або фазу власне випадання волоса [1–3].

Ріст волоса залежить від багатьох факторів: виду і генофонду тварин, сезону і годівлі. З'ясування кількісного співвідношення окремих морфологічних форм волоса на шкірі сільськогосподарських і хутрових тварин має науково-практичне значення у зв'язку з його впливом на якість хутряної продукції. Цим зумовлена актуальність розробки методу морфологічної оцінки волоса у різні фази його циклу. Певне уявлення про придатність методу оцінювання волосяного покриву у тварин дає використання його у клінічній медицині. Такі дослідження розширюють наші знання про фізіологію і патологію росту волоса і можуть становити інтерес у плані корекції цих процесів.

У статті наведені дані про співвідношення окремих форм волоса шкіри голови людини за нормального фізіологічного стану і при деяких патологіях, які характеризуються посиленням випаданням волосся.

### Матеріали і методи

Об'єктом досліджень були зразки волосся, отримані на умовах анонімності від 10 жінок 35–40 річного віку, які були пацієнтками обласного комунального шкірно-венеричного диспансеру. Усі вони скаржилися на посилене випадання чи дифузне порідіння

волосся. Як контроль використовували волосся умовно здорових жінок (10 осіб). Для дослідження від кожної особи видаляли не менше 50 волосин. Пасмо волосся захоплювали затискачем і висмикували різким рухом, групами по 8–10 волосин на висоті 0,5–1 см над шкірою у площині осі довжини цибулини. Волосся зістригали ножицями, корені поміщали на вологе предметне скло, накривали покривним та мікроскопували при малому збільшенні (x 100).

### Результати й обговорення

Фаза росту — анаген починається із появи проліферативної активності в епітеліальному зачатку волосяного фолікула поблизу сосочка і закінчується періодом активного росту. Анаген включає 6 стадій і у людини триває в середньому від 2 до 5 років. Характерною особливістю цього періоду є інтенсивний синтез меланіну в меланоцитах.

На рисунку 1 зображено волосяну цибулину в фазі анагену. Корінь анагенового волосся має желатинізовану кореневу піхву та мітлоподібне пігментоване закінчення, де знаходяться меланоцити. Переважно анагенове волосся виривається із внутрішньою кореневою піхвою і може захоплювати до 2/3 нижньої частини зовнішньої кореневої піхви.

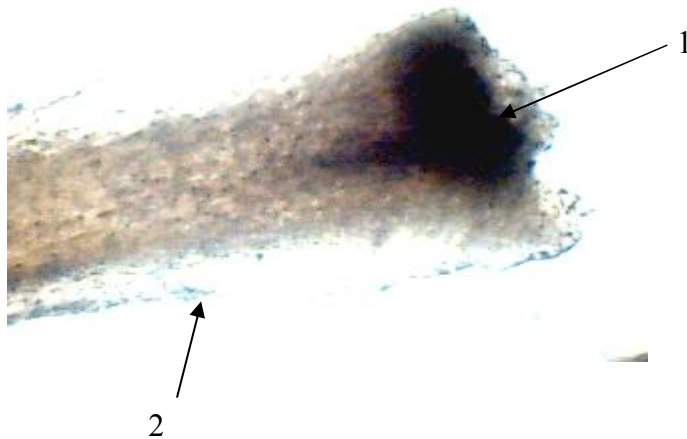


Рис. 1. Корінь анагенового волосся (1 — мітлоподібне закінчення волосяної цибулини з гранулами меланіну; 2 — стержень волоса)

Наступна, перехідна фаза — катаген, характеризується різким зниженням проліферативної активності цибулини і закінчується закріпленням кореня волоса, що має своєрідне видовжене закінчення (рис. 2) на рівні, трохи нижчому від проток сальних залоз у волосяному фолікулі.




Рис. 2. Корінь катагенового волосся (1 — закінчення катагенового кореня; 2 — стержень волоса)

Корінь катагенового волосся відрізняється від телогенового наявністю піхви. Такі чинники, як ліки, травми можуть індукувати катаген, так як і експериментальне введення АКТГ та 17 $\beta$ -естрадіолу [4].

Фаза спокою або телоген характеризується відсутністю формування та руху кореня волоса. У цей період корінь волоса має колбоподібне або булавовидне закінчення. Волос повністю зроговілий, у нормі практично не містить пігменту. Колба у фазі телогену має нерівну, зубчастоподібну поверхню (рис. 3).




Рис. 3. Корінь телогенового волосся (1 — аморфна оболонка; 2 — колбовидне закінчення цибулини; 3 — стержень волоса)

Важливо зазначити, що закінчення фази росту ще не означає безпосереднього випадання волоса, який може залишатися заякореним у шкірі протягом певного часу і лише тоді випадати. Більше того, у мишей сформований волос може залишатися на місці навіть після того, як фаза спокою змінилася новою фазою росту. Морфологічно корінь такого волоса має залишки оболонки (рис. 3), тоді як волос перед випаданням має вигляд сухої колби без оболонок (рис. 4).

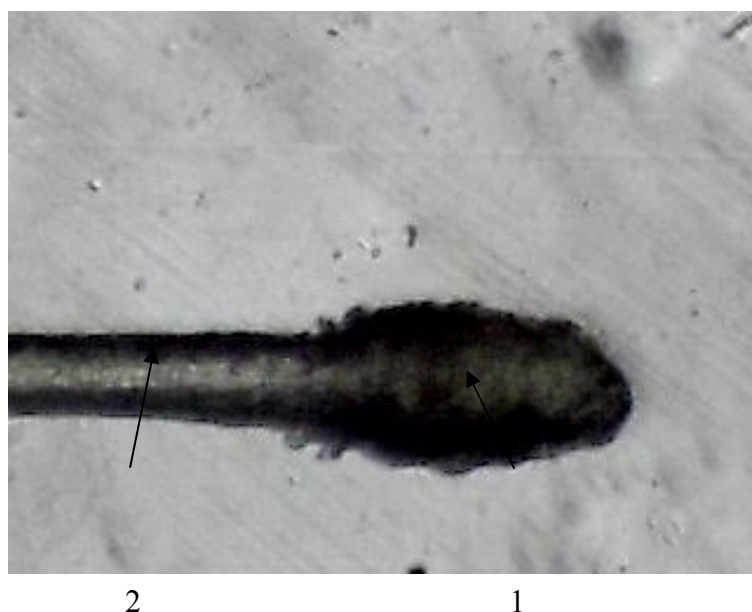


Рис. 4. Корінь телогенового волосся (1 — колбовидна цибулина без оболонок; 2 — стержень волоса)

Окрім описаних вище морфологічних особливостей, часто зустрічаються й такі форми волосся, як дистрофічне та диспластичне. При дії деяких лікарських препаратів, особливо цитостатиків, корінь волоса звужується, стає конусоподібним (так зване pencil point hair). Таке волосся називається дистрофічним (рис. 5). Причому за величиною кута, який утворює вісь волоса із плечем звуження можна судити про силу дії пошкоджуючого чинника. Отже, наявність у трихограмах великої кількості дистрофічного волосся може свідчити про анагеновий механізм облісіння [6, 7]. Рівномірно стоншене волосся, яке характеризується відсутністю кореневої піхви — диспластичне [5, 8].



Рис. 5. Дистрофічне волосся (стрілкою вказано конусовидне закінчення кореня волоса)

У своїх дослідженнях при оцінюванні трихограм використовували методику, запропоновану W. Kostanecki, яка враховує ще й такі форми волосся, як дистрофічне та диспластичне [1]. Порівняльне дослідження трихограм показало, що у жінок, яких віднесли до групи з патологією волосся (дослідна група), спостерігалися зміни у сторону збільшення кількості телогенового волосся. Так, при нормальному співвідношенні в трихограмах волосся в стадії анаген/телоген як 8,2:1,5 (контроль), у дослідній групі цей показник становив 5,5:4,5. У цій групі кількість волосся у фазі телогену перевищує норму на 30 %, також волосся у фазі катагену перевищує допустиму норму. Отже, ці дані можуть свідчити про дифузне телогенове випадання волосся.

Таблиця

Співвідношення різних фаз волоса у нормі та при патології

Фази росту	Норма, %, n=10	Патологія, %, n=10
Анаген	82	33
Катаген	0	5
Телоген	15	45
Диспластичне волосся	3	9
Дистрофічне волосся	-	8

## Висновки

1. Волос має певні морфологічні особливості, характерні для кожної фази його росту, які можна оцінити візуально.
2. Метод трихограм може бути використаний у дослідженнях на лабораторних тваринах при експериментальному моделюванні певних патологічних станів волоса.

**Перспективи подальших досліджень.** Дослідження необхідно продовжити, зокрема у напрямі з'ясування структурної організації та фізико-хімічних властивостей волоса, а також ролі дисбалансу макро- і мікроелементів у механізмах виникнення його різних патологічних станів.

V. Havrylyak

## MORPHOLOGICAL CHANGES OF HUMAN HAIR DURING THEIR RENEWALL

### S u m m a r y

The data about morphological features of human hair during their growth cycle are presented in the article. It was shown that even hair follicle has own growth cycle. Anagen, katagen, telogen phases and their characteristics are described.

It was presented trichograms method, which includes hair root examination of plucked hair. This method could be used for clinical and model investigation of different pathologies of human hair and laboratory animals.

V. Гавриляк

## МОРФОЛОГИЧЕСКИЕ ИЗМЕНЕНИЯ ВОЛОС В ПРОЦЕССЕ ИХ ОБНОВЛЕНИЯ

### А н н о т а ц и я

В статье представлены данные о морфологических особенностях волоса человека в процессе его циклического роста. Показано, что волосяной фолликул, как самостоятельная формообразовательная структура, характеризуется собственным ростовым циклом. Описаны такие фазы роста волос как анаген, катаген, телоген и представлены их отличительные особенности.

Представлен метод трихограмм, который позволяет подсчитать соотношение волосяных фолликулов в разных фазах роста, и может быть использован в исследованиях на лабораторных исследованиях разных патологических состояний волоса, а также как критерий оценивания эффективности влияния разнообразных лекарственных препаратов или других факторов на рост волоса.

1. *Kostanecki W.* Choroby wlosow [Text] / W. Kostanecki. — Warszawa: Panstwowy Zaklad Wydawnictw Lekarskich, Wyd. II., 1979. — 180 s.

2. *Thappa D. M.* Current views and investigations on hair growth cycle / D. M. Thappa, M. Senthilkuinar // *Indian J. Dermatol.* — 2004. — V. 49 (2). — P. 51–55.

3. <http://www.ncbi.nlm.nih.gov/pubmed/17908196.html>

4. *Stenn K. S.* Controls of hair follicle cycling / K. S. Stenn, R. Paus // *Physiol. Rev.* — 2001.—V. 81.— P. 449–494.

5. *Dawber R. P. R.* Disorders of hair [Text] / R. P. R. Dawber, D. D. de Berker, Wojnarowski In: R. H. Champion, J. L. Burton, D. A. Burns, S. M. Breathnach eds. *Rook / Wilkinson / Ebling Textbook of Dermatology*, 6<sup>th</sup> ed., Vol. 4 London: Blackwell Science, 1998. — P. 973–2869.

6. *Sperling L. C.* Hair and systemic diseases [Text] / L. C. Sperling // *Dermatol. Clin.* — 2001. — Vol. 19. — P. 26–711.

7. *Habif T. P.* *Clinical Dermatology — A color Guide to Diagnosis and Therapy* [Text] / T. P. Habif // 3<sup>th</sup> ed. St. Louis: Mosby, 1996. — P. 57–739.

8. *van Nestle M. D.* Assessment of hair loss: clinical relevance of hair growth evaluation methods [Text] / M. D. van Nestle // *Clin. Exp. Dermatol.* — 2002. — Vol. 273. — P. 58–65.

**Рецензент:** головний науковий співробітник лабораторії живлення ВРХ, доктор біологічних наук, професор В. Г. Янович.