

УДК 611.32-055.1:616-089.87:572.512

*І.П. Феджага, О.Г. Костюк*

*Вінницький національний медичний університет імені М.І. Пирогова*

**КЛІНІЧНА АНАТОМІЯ ГОРТАННОЇ ЧАСТИНИ ГЛОТКИ  
У ЧОЛОВІКІВ РІЗНИХ КОНСТИТУЦІЙНИХ ТИПІВ:  
ПОРІВНЯЛЬНІ КТ-ВИМІРЮВАННЯ У ОСІБ БЕЗ ПАТОЛОГІЇ  
ТА ПРИ РАКУ ГОРТАНІ ПЕРЕД ПРОВЕДЕННЯМ ЛАРИНГЕКТОМІЇ**

За допомогою комп'ютерної томографії проведено контрастне дослідження ший у 65 чоловіків, яким вимірювали ширину гортанної частини глотки на рівні верхньої межі, нижньої межі та висоти. Серед них 27 чоловіків без патології ший та 38 із раком гортані до операції. Всі хворі розподілені на групи за соматотипами. У чоловіків з різним соматотипом спостерігається достовірна відмінність ширини гортанної частини глотки на рівні верхньої межі та висоти гортанної частини глотки. У чоловіків без патології ший та з раком гортані з однаковим соматотипом не встановлено достовірної відмінності ( $p > 0,05$ ) в розмірах гортанної частини глотки, отриманих за допомогою КТ-вимірювань.

**Ключові слова:** рак гортані, чоловіки, соматотипи, ларингектомія.

Ларингектомія є хірургічним етапом лікування раку гортані 30–70 % усіх хворих через звернення пацієнтів за медичною допомогою із місцевопоширеним процесом [1]. Кількість хворих на рак гортані серед загальної кількості онкохворих складає 1–8 % і близько 60 % серед усіх хворих із злоякісними пухлинами ЛОР-органів. Серед усіх хворих на рак гортані 70–85 % складають чоловіки віком від 35 до 60 років [1, 2]. За останні 10 років захворюваність раком гортані збільшилась в 1,6 раза [2, 3].

Зміни анатомії гортанної частини глотки, які проявляються звуженням просвіту в ній, є найбільш частою анатомічною проблемою після ларингектомії. За даними [4], у 13 із 52 (25 %) хворих після ларингектомії спостерігалось звуження гортанної частини глотки, що супроводжувалось скаргами на дисфагію, яких не було до операції, без продовження росту пухлини. Мультизрізова комп'ютерна томографія (КТ) є високоінформативним методом променевої діагностики, що дозволяє з високою точністю проводити неінвазивні дослідження ряду захворювань [5], у тому числі і раку гортані, а також з високою точністю вимірювати розміри органів і тканин, проводити прижиттєве дослідження анатомічних особливостей людини [6, 7].

Метою даного дослідження було вивчити за допомогою КТ розміри гортанної частини глотки у чоловіків різних конституційних типів

© І.П. Феджага, О.Г. Костюк, 2014

без патології органів голови та ший і порівняти їх з такими у хворих на рак гортані перед проведенням ларингектомії.

**Матеріал і методи.** За допомогою мультизрізової КТ на томографі TOSHIBA ASTETION SUPER 4 з пероральним контрастуванням обстежено 65 чоловіків віком від 35 до 67 років, середній вік –  $(54,3 \pm 0,7)$  років. Серед них було 27 чоловіків без виявленої патології органів ший, яким проводились скринінгові дослідження голови і ший, після перенесених захворювань органів інших частин тіла. Решту обстежених склали 38 чоловіків, хворих на рак гортані III стадії ( $T_3N_{0-1}M_0$ ), без поширення ракового процесу за межі гортані на інші анатомічні структури, яким проводили КТ ший з пероральним контрастуванням за 1–2 доби до операції. Контрастування проводили за 5 с до початку сканування: пацієнт випивав 100 мл суміші (20 мл водорозчинного контрасту і 80 мл яєчного білка для кращої адгезії контрасту на стінках гортанної частини глотки). Розміри гортанної частини глотки вимірювали на сканах ший за допомогою комп'ютерної програми Vitrea 2.0. Клінічну анатомію гортанної частини глотки вивчали за допомогою мультиспіральної КТ. Отримані у різних соматотипів показники порівнювали, враховуючи анатомічні орієнтири, описані І.М. Дикан зі співавт. [6], та виконуючи заміри на одних і тих же рівнях верхньої і нижньої

межі гортанної частини глотки, орієнтуючись на відстані від кісткових орієнтирів – верхнього та нижнього краю тіла С4, С5 і С6. Верхня границя гортанної частини глотки проходить по вільному краю надгортанника, черпало-надгортанних складках та верхніх краях черпакуватих хрящів, нижня – по горизонтальній площині, проведеній по нижньому краю першевидного хряща гортані. Отже, границі гортанної частини глотки обмежені анатомічними відділами гортані.

**Результати.** Двадцять сім чоловіків без патології органів шії розподілені на три групи по 9 чол. за соматотипами: доліхоморфний, мезоморфний і брахіморфний. За результатами КТ-вимірювань ширини гортанної частини глотки на рівні верхньої межі встановлено достовірні відмінності ( $p < 0,05$ ) між двома групами у різних соматотипів: найбільші показники у чоловіків брахіморфного типу, найменші – у доліхоморфів (таблиця). Ширина гортанної

12 чол. КТ-вимірювання ширини гортанної частини глотки у хворих на рак гортані до операції на рівні верхньої межі показали, що розміри достовірно не відрізняються від розмірів чоловіків без патології відповідних соматотипів ( $p > 0,05$ ). У хворих на рак гортані до початку лікування не встановлено достовірної різниці ширини гортанної частини глотки на рівні нижньої межі у чоловіків різних соматотипів ( $p > 0,05$ ). Висота гортанної частини глотки у хворих на рак гортані до початку лікування була найбільшою у доліхоморфів (рис. 2), дещо меншою у мезоморфів та найменшою у брахіморфів, з достовірною різницею між групами ( $p < 0,05$ ).

При співставленні однорідних показників розмірів гортанної частини глотки на рівні верхньої межі, нижньої межі та висоти у чоловіків без патології та чоловіків з раком гортані до операції в групах з однаковим соматотипом достовірної різниці не виявлено ( $p > 0,05$ ).

*Розміри ділянок гортанної частини глотки (ГЧГ) у різних соматотипів чоловіків без патології та з раком гортані до операції*

Соматотип	n	Розміри ГЧГ, (M±m) мм		
		ширина верхньої межі	ширина нижньої межі	висота
Мезоморфний				
без патології	9	38,5±2,3	12,6±2,5	49,3±3,1
рак гортані	12	37,8±2,7	11,9±2,8	50,9±2,8
Доліхоморфний				
без патології	9	34,7±2,1	11,5±2,2	56,7±3,1
рак гортані	14	34,1±2,4	11,7±2,4	55,7±2,9
Брахіморфний				
рак гортані	9	42,8±2,5*	12,4±2,7	44,5±2,7*
рак гортані	12	43,1±2,8*	11,8±2,5	42,8±3,6*

*Примітка.* \*  $p < 0,05$ ; достовірність відмінностей у порівнянні з групою чоловіків доліхоморфного типу.

частини глотки на рівні нижньої межі достовірно не різнилась ( $p > 0,05$ ) в усіх групах соматотипів чоловіків без патології шії. Висота була найбільшою у доліхоморфів (рис. 1), дещо меншою у мезоморфів і найменшою у брахіморфів, достовірно відрізняючись між чоловіками брахіморфного та доліхоморфного типу ( $p < 0,05$ ).

Тридцять вісім хворих до початку лікування розподілені за соматотипом: мезоморфи – 12 чол., доліхоморфи – 14 чол., брахіморфи –

### Висновки

У чоловіків з різним соматотипом спостерігається достовірна відмінність ширини гортанної частини глотки на рівні верхньої межі та висоти гортанної частини глотки.

У чоловіків без патології шії та з раком гортані з однаковим соматотипом не встановлено достовірної різниці ( $p > 0,05$ ) в розмірах гортанної частини глотки, отриманих за допомогою КТ-вимірювань.

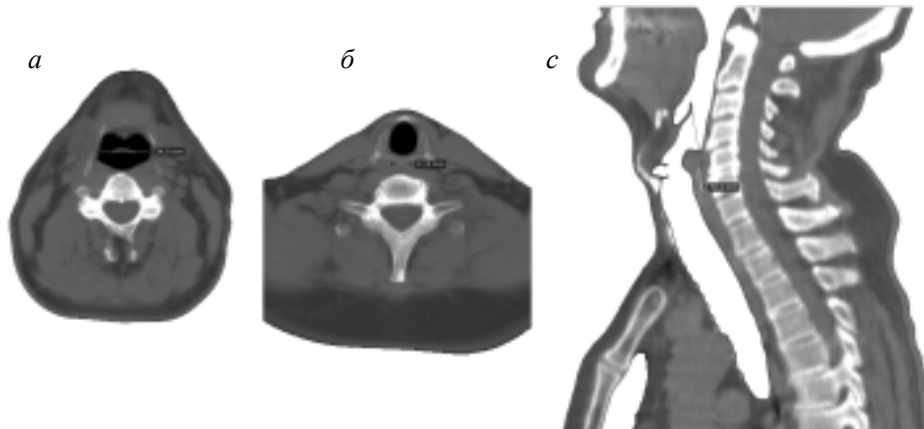


Рис. 1. КТ-скани чоловіка без патології шиї з доліхоморфним соматотипом із позначеними замірами:

*a* – ширина на рівні верхньої межі гортанної частини глотки (ГЧГ);  
*б* – ширина на рівні нижньої межі ГЧГ; *с* – сагітальний зріз із заміром висоти ГЧГ

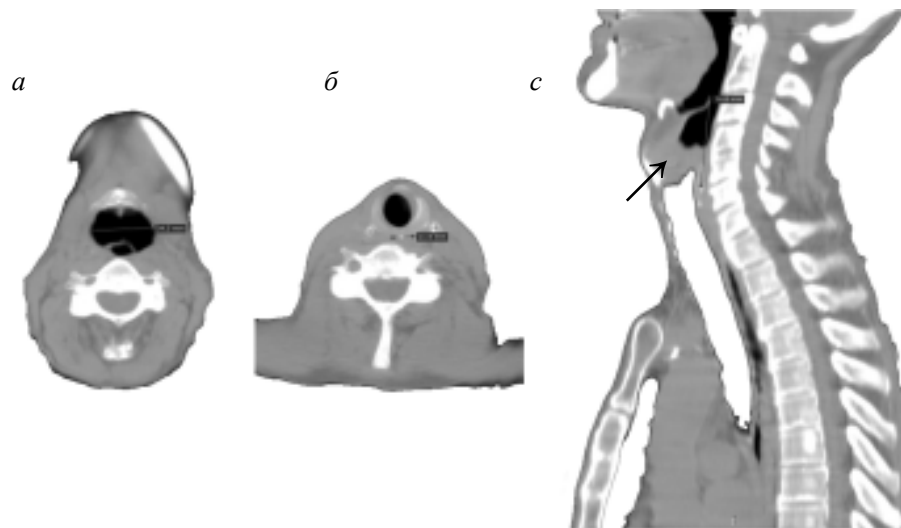


Рис. 2. КТ-скани шиї чоловіка з раком гортані до операції з доліхоморфним соматотипом і позначеними замірами:

*a* – ширина на рівні верхньої межі гортанної частини глотки (ГЧГ); *б* – ширина на рівні нижньої межі ГЧГ; *с* – сагітальний зріз із заміром висоти ГЧГ і вказаною стрілкою пухлиною

### Література

1. Ковтуненко О.В. Результати лікування хворих на рак гортані III–IV стадій / О.В. Ковтуненко // Буковинський медичний вісник – 2011. – Т. 15, № 4 (60). – С. 27–32.
2. Евчев Ф.Д. Злокачественные опухоли гортани / Ф.Д. Евчев. – Одесса: Астропринт, 2008. – С. 7–8.
3. Рак в Україні 2011–2012: захворюваність, смертність, показники діяльності онкологічної служби // Бюлетень національного канцер-реєстру України № 14. – К., 2013. – 120 с.
4. Pharyngoesophageal stenosis following surgery and radiotherapy in patients with advanced laryngeal cancer / S.A. Rosales, A. Hernandez-Guerrero, C.S. Sobrino [et al.] // Rev. Gastroenterol Mex. – 2004; Jan-Mar. – Vol. 69, № 1. – P. 8–15.

5. Васильев П.В. Возможности рентгеновской компьютерной томографии для оценки анатомии гортаноглотки в норме и при опухолевом поражении / П.В. Васильев, А.Л. Юдин // Материалы Всероссийской научно-практической конференции «Актуальные вопросы медицинской науки». – Ярославль, 2009. – С. 106.

6. Дикан І.М. Мультидетекторна комп'ютерна томографія: морфологічні та функціональні критерії незміненої гортані та гортаноглотки у чоловіків зрілого та похилого віку / І.М. Дикан, Т.М. Козаренко, К.Ю. Логаніхіна // Лучевая диагностика, лучевая терапия. – 2011. – № 4. – С. 32–38.

7. Кожанов Л.Г. Клиническое значение мультиспиральной рентгеновской компьютерной томографии при планировании лечения у больных раком гортани / Л.Г. Кожанов, А.Л. Юдин, О.А.-К. Кушхов // Опухоли головы и шеи. – 2012. – № 1. – С. 28–31.

*И.П. Феджага, А.Г. Костюк*

**КЛИНИЧЕСКАЯ АНАТОМИЯ ГОРТАННОЙ ЧАСТИ ГЛОТКИ У МУЖЧИН РАЗЛИЧНЫХ КОНСТИТУЦИОНАЛЬНЫХ ТИПОВ: СРАВНИТЕЛЬНЫЕ КТ-ИЗМЕРЕНИЯ У ЛИЦ БЕЗ ПАТОЛОГИИ И ПРИ РАКЕ ГОРТАНИ ПЕРЕД ПРОВЕДЕНИЕМ ЛАРИНГЭКТОМИИ**

С помощью компьютерной томографии проведено контрастное исследование шеи у 65 мужчин, которым измеряли ширину гортанной части глотки: на уровне верхней границы, нижней границы и высоты. Среди них 27 мужчин без патологии шеи и 38 с раком гортани до операции. Все больные разделены на группы по соматотипам. У мужчин с различными соматотипами наблюдается достоверная разница ширины гортанной части глотки на уровне верхней границы и высоты гортанной части глотки. У мужчин без патологии шеи и с раком гортани с одинаковым соматотипом не установлено достоверного различия ( $p > 0,05$ ) в размерах гортанной части глотки, полученных с помощью КТ-измерений.

*Ключевые слова:* рак гортани, мужчины, соматотипы, ларингэктомия.

*I.P. Fedzhaga, O.G. Kostyuk*

**CLINICAL ANATOMY OF THE HYPOPHARYNX IN MALE WITH DIFFERENT CONSTITUTIONAL TYPES: COMPARATIVE CT-MEASUREMENTS IN PATIENTS WITHOUT DISEASES AND WITH THE CANCER OF LARYNX PRIOR LARYNGECTOMY**

Using computed tomography performed contrast studies of the neck in 65 male, who measured the width of the hypopharynx: at the upper limit and lower limit and height. Among these 27 male without pathology neck and 38 male with laryngeal cancer before surgery. All patients are divided into groups according to somatotype. In male with different somatotype observed a significant difference in the width hypopharynx highest level and height hypopharynx. In male without pathology of the neck and laryngeal cancer with the same somatotype not found significant differences ( $p > 0.05$ ) in size hypopharynx obtained using CT measurements.

*Key words:* cancer of larynx, male, somatotype, laryngectomy.

*Поступила 25.03.14*