

УДК 616.216-002.1-08-073.65:535-15

*О.О. Карчинський*

*Харківський національний медичний університет*

## **ВИКОРИСТАННЯ ДИСТАНЦІЙНОЇ ІНФРАЧЕРВОНОЇ ТЕРМОГРАФІЇ В ОЦІНЦІ ЕФЕКТИВНОСТІ ЛІКУВАННЯ ГОСТРИХ НАВКОЛОНОСОВИХ СИНУСИТІВ**

Обстежено 300 пацієнтів, із них 200 хворих на гострі параназальні синусити та 100 здорових, які склали групу контролю. При інтерпретації термографічної картини гострих форм катарального, серозного і гнійного синуситу виявлено, що підвищення температури в проекції патологічного процесу досягає статистичної значущості та дорівнює:  $T_1 = (34,4 \pm 0,3) ^\circ\text{C}$ , де  $\Delta T = (0,6 \pm 0,1) ^\circ\text{C}$ ;  $T_2 = (34,9 \pm 0,45) ^\circ\text{C}$ , де  $\Delta T = (0,8 \pm 0,3) ^\circ\text{C}$ ;  $T_3 = (35,0 \pm 0,6) ^\circ\text{C}$ , де  $\Delta T = (1,1 \pm 0,5) ^\circ\text{C}$  відповідно. Після проведеного лікування простежено зменшення термічних показників над досліджуваними ділянками і зазначено, що до кінця лікування термографічні дані відповідали даним групи контролю.

**Ключові слова:** діагностика синуситу, дистанційна інфрачервона термографія, гострі навколоносові синусити, термограма, термоасиметрія.

Згідно з епідеміологічними дослідженнями (BOOZ, EPOS, IDSA, 2012) у світі 15 % дорослого населення і 5 % дітей страждають запальними захворюваннями навколоносових пазух.

Відсутність тенденцій до зниження захворюваності вимагає пошуків нових неінвазивних методів діагностики, які б визначалися простотою, надійністю, безпекою, легкістю використання та низькою вартістю і дозволяли б не тільки діагностувати патологію ЛОР-органів, а й оцінювати динаміку перебігу захворювання та ефективність лікування, що проводиться [1, 2].

Одним із сучасних методів вимірювання температури є інфрачервона термографія, що основана на реєстрації власного інфрачервоного випромінювання тіла людини з метою діагностики різних захворювань [3–5].

Відомо, що запальний процес в порожнині носа і навколоносових пазухах супроводжується локальною гіпертермією. В той же час відомо, що запалення веде до порушення кровопостачання до тканин і втрати їх функцій. Термографія – метод візуалізації як вогнища запалення, так і стану кровопостачання до тканин ураженого органа. Сучасні технології дозволяють фіксувати дані у цифровому вигляді і щоденно оцінювати динаміку захворювання [6, 7].

За даними статистичних показників, в Україні на риносинусити хворіють до 12–15 % населення, а серед хворих, які перебувають у ЛОР-стаціонарах, до 25–42 % становлять пацієнти з параназальними синуситами [8, 9]. Частка верхньощелепного синуситу в структурі всіх риносинуситів становить 56–73 %. В рамках Національної програми США з вивчення стану здоров'я населення, що проводилася в 2008 р., було показано, що приблизно кожен сьомий (13,4 %) дорослий у віці  $\geq 18$  років переніс риносинусит протягом попередніх 12 місяців. У США захворюваність серед дорослих у жінок вища, ніж у чоловіків (приблизно в 1,9 раза). При цьому пік захворюваності припадає на вік 45–74 роки [10].

Поява сучасних інфрачервоних систем з високою роздільною здатністю і можливістю реєструвати температуру з точністю до  $0,02\text{--}0,07 ^\circ\text{C}$  дозволила виявляти мінімальні зміни температури навіть на незначних за площею об'єктах дослідження. Комп'ютерні програми, сполучені з термографією, забезпечують у реальному часі візуалізацію та обробку не тільки якісних, а й кількісних параметрів термозображення, що дає детальне трактування локалізації, розмірів, характеру кордонів і структури вогнищ патології [11–13].

Безсумнівно, актуальним є поглиблене вивчення змін інфрачервоного випроміню-

© О.О. Карчинський, 2016

вання параназальних синусів, її кількісних і якісних характеристик з метою підвищення рівня діагностики різних патологічних станів, оцінки ефективності лікування й попередження розвитку ускладнень.

Мета дослідження – вивчення можливостей використання термографії в діагностиці гострого синуситу, оцінці динаміки його протікання та ефективності лікування, що проводиться.

**Матеріал і методи.** Обстежено 300 пацієнтів, із них 200 хворіли на гострі параназальні синусити та 100 здорових осіб, які склали групу контролю. Вік пацієнтів коливався в межах 19–91 рік, середній вік склав (437,8±14,7) року.

Дистанційну інфрачервону термографію проводили усім хворим та особам контрольної групи за допомогою термографа 3-го покоління на базі мікроболометричної матриці форматом 384x288 елементів з вбудованим екраном. Обстеження та лікування проводили на клінічній базі кафедри оториноларингології ХНМУ: в ЛОР-відділенні та поліклініці КЗОЗ «Обласна клінічна лікарня – центр екстреної медичної допомоги та медицини катастроф») в період з 2015 по 2016 р. включно.

Температура в приміщенні підтримувалась постійною: на рівні 19–21 °С та за умови відсутності протягів. Обов'язковою умовою була термоадаптація обстежуваного протягом 10–15 хв в положенні сидячи з метою встановлення стабільних температурних взаємовідношень між тілом людини та навколишнім середовищем. У період температурної адаптації пацієнта проводились збір анамнезу, зовнішній огляд пацієнта та ЛОР-органів, заповнювалась медична документація. Термографічну зйомку проводили в положенні хворого сидячи в проекції фас та при необхідності – в додаткових проекціях – лівий та правий напівпрофілі. Отримані дані заносили в спеціально розроблену карту. Вимірювання проводили в три сесії: 1-ша – в 1-й день як діагностика захворювання, 2-га – в 5-й день лікування як оцінка динаміки, 3-тя – в останній день лікування на стадії розрешення основного захворювання. Оброблені термограми зберігалися в архіві комп'ютера з метою подальшої їх обробки та створення цифрової бази даних термографічних показників при гострих параназальних синуситах.

Статистична обробка отриманих даних виконувалася з використанням t-критерію

Стьюдента, критерію кореляції Спірмена, U-критерію Манна–Уїтні для незв'язаних сукупностей. Статистично значущими вважалися відмінності при  $p < 0,05$  (95%-вий рівень значущості). Інформативність термограм порівнювалась з даними клінічного огляду ЛОР-органів, рентгенографії та комп'ютерної томографії навколоносових пазух.

**Результати дослідження.** При статистичному аналізі даних хворих з гострими гнійними параназальними синуситами середня температура склала  $T_1 = (35,0 \pm 0,6)$  °С при термоасиметрії  $\Delta T = (1,1 \pm 0,5)$  °С,  $p < 0,05$ .

Після початку лікування знову провели термографічний аналіз у хворих, результати якого наведені на рис. 1. При цьому середня температура над вогнищами становила вже  $T_2 = (34,4 \pm 0,4)$  °С,  $p < 0,05$ .

При статистичному аналізі термограм 3-ї сесії знімання (закінчення лікування) відмінностей між температурами у хворих з гострими формами гнійних параназальних синуситів і в групі контролю не спостерігалось, при цьому клінічно були відзначені позитивний ефект від проведеного лікування і позитивна динаміка перебігу основного захворювання (рис. 2), а середня температура над ділянками дослідження становила  $T_3 = (33,9 \pm 0,25)$  °С,  $p < 0,05$ .

При дослідженні хворих з гострими серозними параназальними синуситами, при зйомці термограм у 1-шу сесію середня температура склала  $T_1 = (34,9 \pm 0,45)$  °С при термоасиметрії  $\Delta T = (0,8 \pm 0,3)$  °С,  $p < 0,05$ .

Після початку лікування знову був проведений термографічний аналіз у хворих, результати якого наведені на рис. 3. Середня температура над вогнищами становила вже  $T_2 = (34,4 \pm 0,3)$  °С,  $p < 0,05$ .

При статистичному аналізі термограм 3-ї сесії знімання (закінчення лікування) відмінностей між температурами у хворих з гострими формами серозних параназальних синуситів і в групі контролю не спостерігалось, при цьому клінічно був відзначений позитивний ефект від проведеного лікування і позитивна динаміка перебігу основного захворювання (рис. 4), а середня температура над досліджуваними ділянками становила  $T_3 = (33,9 \pm 0,24)$  °С,  $p < 0,05$ .

При дослідженні групи хворих з гострими катаральними параназальними синуситами термографічні показники середньої температури склали  $T_1 = (34,4 \pm 0,3)$  °С при термоасиметрії  $\Delta T = (0,6 \pm 0,1)$  °С,  $p < 0,05$ .

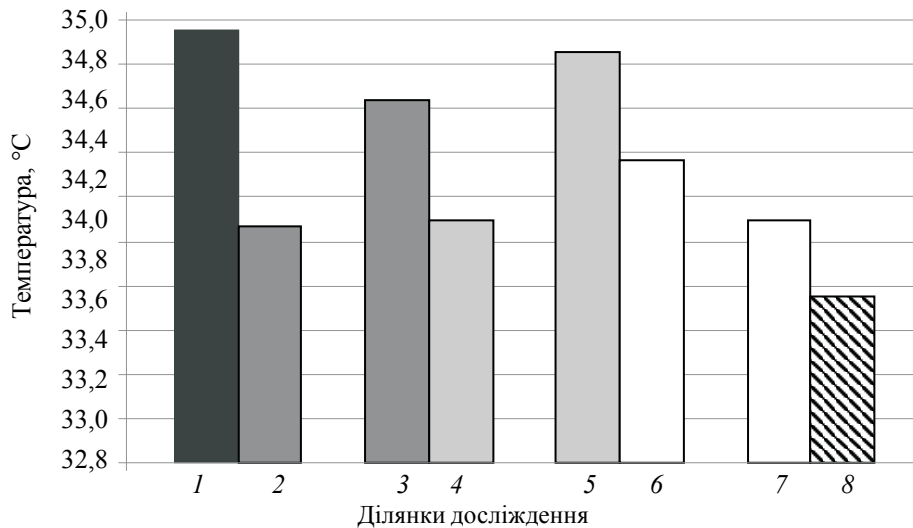


Рис. 1. Розподіл температури над ділянками при гнійних навколоносових синуситах у 2-гу сесію термографічної зйомки:

- 1 – верхньощелепна пазуха – ВШП (пат.); 2 – верхньощелепна пазуха – ВШП (норм.);  
 3 – лобна пазуха – ЛП (пат.); 4 – лобна пазуха – ЛП (норм.);  
 5 – орбіта та гратчастий лабіринт – О (пат.); 6 – орбіта та гратчастий лабіринт – О (норм.);  
 7 – носова порожнина – Н (пат.); 8 – носова порожнина – О (норм.)

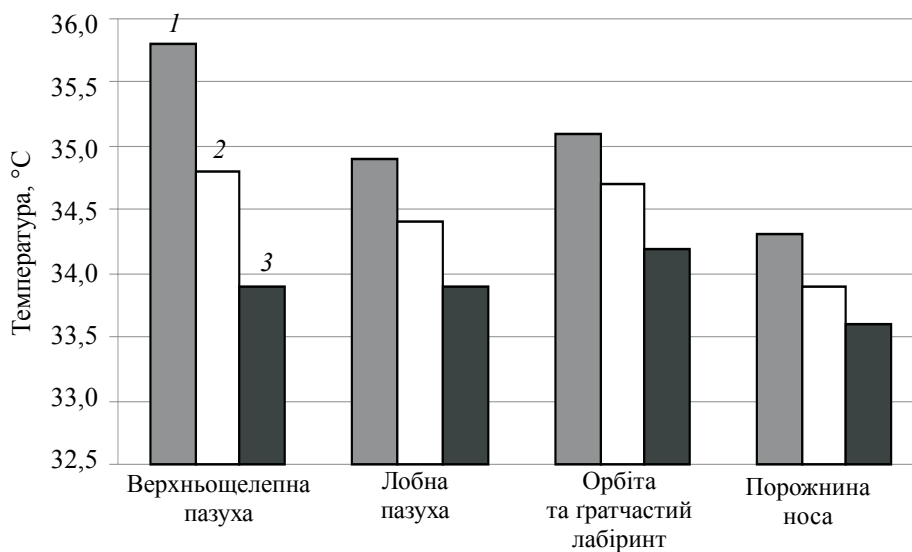


Рис. 2. Зміни температур в результаті лікування гострих гнійних навколоносових синуситів при оцінці даних термограм:

1 – 1-ша сесія; 2 – 2-га; 3 – 3-тя

Після початку лікування знову провели термографічний аналіз у хворих, результати якого наведені на рис. 5. При цьому середня температура над вогнищами становила вже  $T_2=(34,0\pm 0,3)^\circ\text{C}$ ,  $p<0,05$ .

При статистичному аналізі термограм 3-ї сесії знімання відмінностей між температурами у хворих з гострими формами катаральних параназальних синуситів і в групі контролю не спостерігалось, при цьому клінічно був відзначений позитивний ефект від прове-

деного лікування і позитивна динаміка перебігу основного захворювання (рис. 6), а середня температура над досліджуваними ділянками становила  $T_3=(33,9\pm 0,24)^\circ\text{C}$ ,  $p<0,05$ .

**Обговорення результатів.** Захворювання навколоносових пазух носа, їх діагностика і лікування є одним із найскладніших розділів оториноларингології. Схожість клінічної симптоматики, а також анатомо-топографічні особливості придаткових пазух обумовлюють взаємний перехід запальних процесів і предста-

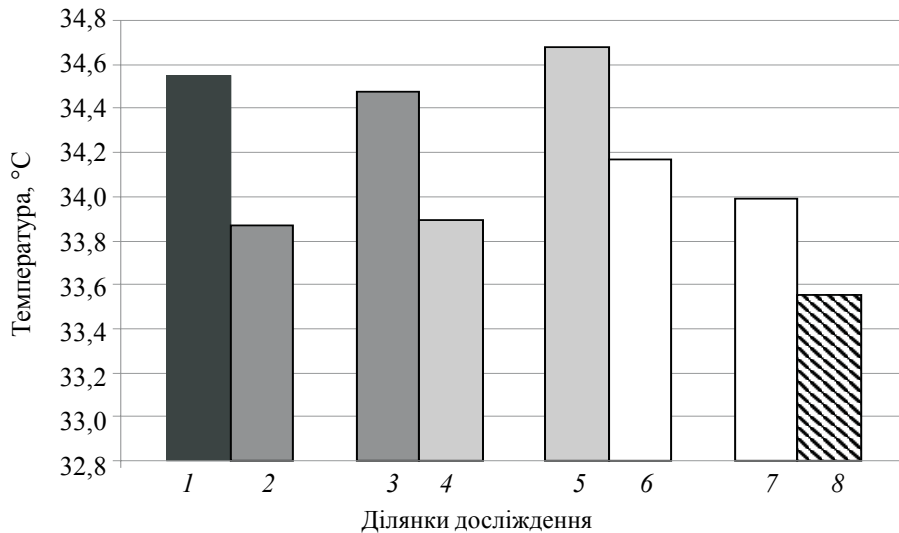


Рис. 3. Розподіл температури над досліджуваними ділянками при серозних навколосинових синуситах у 2-гу сесію термографічної зйомки:  
 1 – верхньо-шелепна пазуха – ВШП (пат.); 2 – верхньощелепна пазуха – ВШП (норм.);  
 3 – лобна пазуха – ЛП (пат.); 4 – лобна пазуха – ЛП (норм.); 5 – орбіта та гратчастий лабіринт – О (пат.); 6 – орбіта та гратчастий лабіринт – О (норм.); 7 – носова порожнина – Н (пат.);  
 8 – носова порожнина – О (норм.)

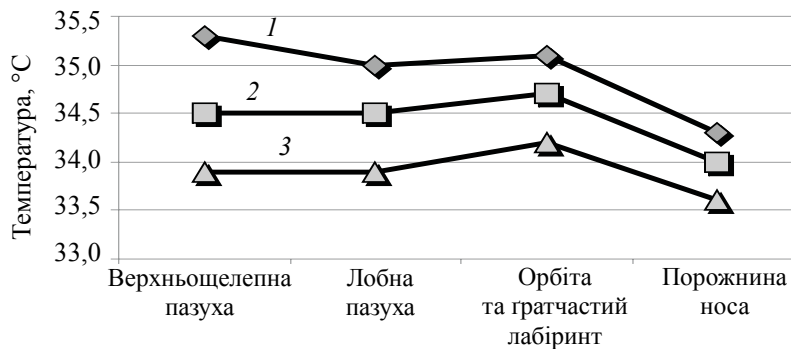


Рис. 4. Зміна температур в результаті лікування гострих гнійних навколосинових синуситів при оцінці даних термограм у 1-шу (1); 2-гу (2) та 3-тю (3) сесії

вляють значні труднощі в діагностиці [14]. Саме тому в сучасній оториноларингології використовують комплексний підхід в діагностиці синуситів.

Методом, економічним за своїми матеріальними витратами, неінвазивним, фізіологічним, який не має протипоказань, можна визнати дистанційну термографію. Крім достатньої інформативності, цей метод має і такі якості, як простота, наочність і повна безпека для хворого при його багаторазовій повторюваності [15].

При інтерпретації термографічної картини у разі гострого катарального, серозного та гнійного синуситів нами виявлено, що температурні показники підвищуються в проекції патологічного процесу зі статистичною досто-

вірністю і дорівнюють відповідно  $T_1 = (34,4 \pm 0,3)^\circ\text{C}$  при термоасиметрії  $\Delta T = (0,6 \pm 0,1)^\circ\text{C}$ ;  $T_2 = (34,9 \pm 0,45)^\circ\text{C}$  при термоасиметрії  $\Delta T = (0,8 \pm 0,3)^\circ\text{C}$ ;  $T_3 = (35,0 \pm 0,6)^\circ\text{C}$  при термоасиметрії  $\Delta T = (1,1 \pm 0,5)^\circ\text{C}$ .

Підвищення температур різної інтенсивності над зоною гострого запального процесу і збільшення інтенсивності різного ступеня інфрачервоного світіння у цій ділянці, на нашу думку, свідчать про потовщення м'яких тканин у самій пазусі із-за набряку та інфільтрації, що відповідає катаральній стадії [16]. Також визначаються судинні зміни: стаз, повнокров'я судин, вогнища крововиливу в окремих ділянках і вихід міжтканинної рідини в просвіт пазухи, що свідчить про наявність серозної стадії. Перехід в гнійну

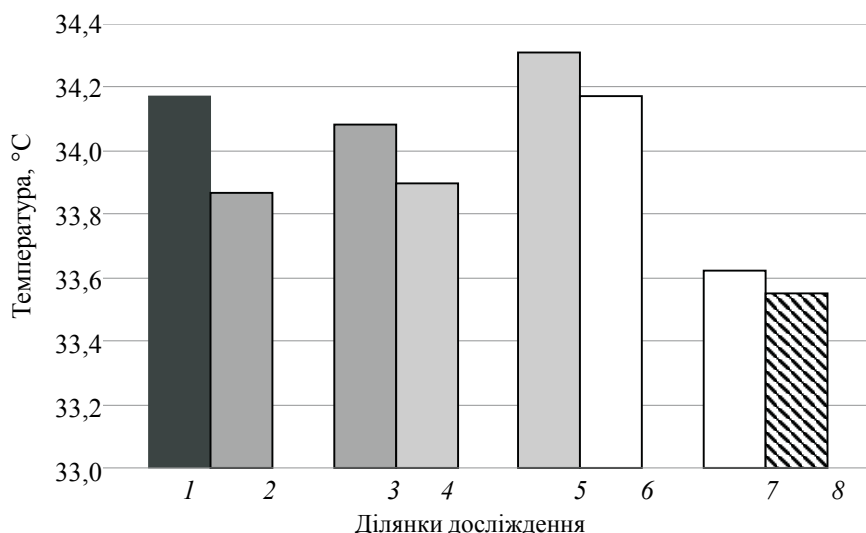


Рис. 5. Розподіл температури над досліджуваними ділянками при катаральних навколоносових синуситах у 2-гу сесію термографічної зйомки:

1 – верхньо-шелепна пазуха – ВШП (пат.); 2 – верхньо-шелепна пазуха – ВШП (норм.);  
 3 – лобна пазуха – ЛП (пат.); 4 – лобна пазуха – ЛП (норм.); 5 – орбіта та гротчастий лабіринт – О (пат.); 6 – орбіта та гротчастий лабіринт – О (норм.); 7 – носова порожнина – Н (пат.);  
 8 – носова порожнина – О (норм.)

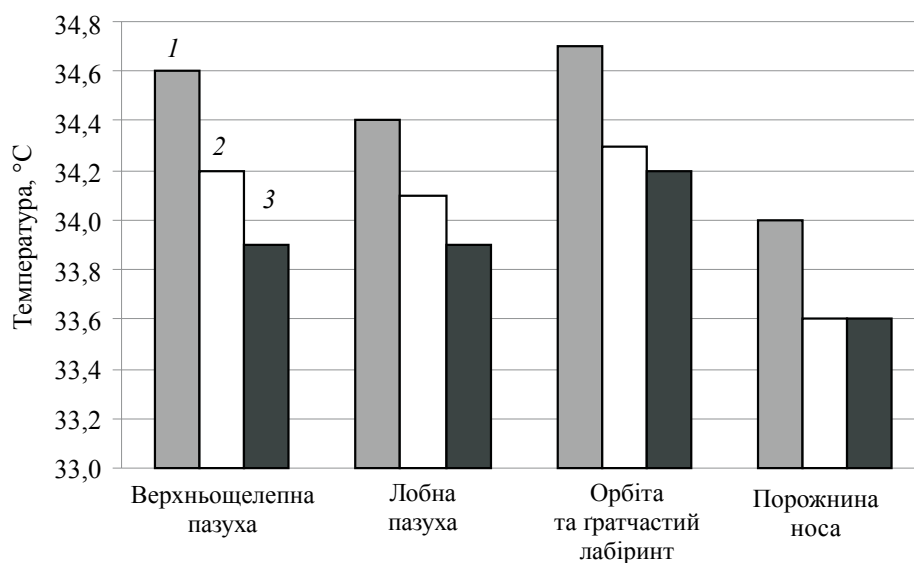


Рис. 6. Зміна температур в результаті лікування гострих катаральних навколоносових синуситів при оцінці даних термограм в 1-шу (1); 2-гу (2) та 3-тю (3) сесії

стадію характеризується ще більшим підвищенням температури над патологічним вогнищем, збільшенням інтенсивності інфрачервоного світіння, появою нерівномірних зон гіпертермії. Слизова оболонка пазухи розплавляється, в судинах утворюються гнійні тромби, стінки їх частково руйнуються, процес може торкатися і кісткової тканини [17].

Отримані нами дані показують, що кордони інфрачервоного світіння над ураженою

пазухою перевищують межі патологічного процесу, що виявляється за допомогою рентгенологічних методів дослідження, тому що в процес залучаються навколишні м'які тканини.

При наявності дифузного синуїту зони підвищеного інфрачервоного випромінювання розташовуються безладно, тому що відбувається посилення крупноклітинної інфільтрації, слизова оболонка синусів різко потовщується, покривається гнійним ексудатом.

Після проведеного нами лікування була простежена закономірність у зниженні температур над досліджуваними вогнищами, а також відмічено, що наприкінці лікування дані термограм відповідали показникам контрольної групи.

Отримані дані можна порівняти з даними променевих і функціональних методів діагностики, які застосовуються тільки для оцінки структурних особливостей ділянок, що обстежуються, у той час як термометричні і топографічні показники дозволяють оцінювати функціональні зміни.

### Список літератури

1. Тепловизионная диагностика в оценке состояния здоровья молодежи в возрасте от 16 до 25 лет / Л.Г. Розенфельд, Ю.П. Дехтярев, С.А. Мироненко и др. // Электроника и связь: Тематич. вып. «Электроника и нанотехнологии». Биомедицинские приборы и системы. – 2011. – № 4. – С. 122–125.
2. Возможности инфракрасной термографии в комплексной диагностике заболеваний челюстно-лицевой области [Электронный ресурс] / Е.А. Дурново, Ю.П. Потехина, Н.Е. Хомутинникова, Н.А. Янова // Современные проблемы науки и образования. – 2012. – № 4. – Режим доступа: <http://www.science-education.ru/104-6657>
3. Вайнер Б.Г. Матричное тепловидение в физиологии: исследование сосудистых реакций, перспирации и терморегуляции у человека / Б.Г. Вайнер. – Новосибирск: Изд-во Сибирск. отд. РАН, 2004. – 96 с.
4. Сергеев С.В. Математическая модель возрастных параметров хирургической анатомии верхнечелюстной пазухи / С.В. Сергеев, Е.С. Григорькина // Российск. оториноларингология. – 2013. – № 6. – С. 114–118.
5. Head J.F. Infrared imaging: making progress in fulfilling its medical promise / J.F. Head, R.L. Elliott // IEEE Engineering in Medicine and Biology Magazine. – 2002. – Vol. 21, Issue 6. – P. 80–85. doi: 10.1109/memb.2002.1175142
6. A computer tool for the fusion and visualization of thermal and magnetic resonance images / G.L. Bichinho, M.A. Gariba, I.J. Sanches et al. // J. Digital Imaging. – 2007. – Vol. 22, Issue 5. – P. 527–534. doi: 10.1007/s10278-007-9046-3
7. Комплексное применение термографии и местной термометрии в диагностике, прогнозировании, моделировании течения и оценке эффективности лечения острого синусита / С.В. Сергеев, Е.С. Григорькина, В.В. Смогунов и др. // Вестник оториноларингологии. – 2014. – № 5. – С. 52–54.
8. Шушарин А.Г. Медицинское тепловидение – современные возможности метода [Электронный ресурс] / А. Г. Шушарин, В. В. Морозов, М. П. Половинка // Современные проблемы науки и образования. – 2011. – № 4. – Режим доступа: <http://www.science-education.ru/ru/article/view?id=4726>.
9. Тепловізійна діагностика раннього виявлення захворювань людини / Є.Ф. Венгер, В.І. Дунаєвський, О.Г. Коллюх та ін. // Електроніка і зв'язь. – 2006. – № 2. – С. 79–83.
10. The role of thermography in clinical practice: review of the literature / J.V. Park, S.H. Kim, D.J. Lim et al. // Thermology International. – 2003. – Vol. 13. – P. 77–78.
11. Ring E.F.J. The historical development of thermometry and thermal imaging in medicine / E.F.J. Ring // J. Medical Engineering & Technology. – 2006. – Vol. 30, Issue 4. – P. 192–198. doi: 10.1080/03091900600711332
12. Новые возможности дистанционной инфракрасной термографии в оториноларингологии / Д.И. Заболотный, Л.Г. Розенфельд, Н.Н. Колотилов и др. // Журнал ушных, носовых і горлових хвороб. – 2006. – № 5. – С. 2–5.

### Висновки

1. Метод інфрачервої термографії є достовірним, неінвазивним і безпечним для проведення діагностики, диференціальної діагностики й прогностичних досліджень при різних захворюваннях ЛОР-органів.

2. Використання термографії дозволяє підвищити якість діагностики гострого синуситу та оцінити динаміку й ефективність лікування.

3. Систематизована цифрова база термографічних даних дозволяє спростити та здешевити діагностику гострих параназальних синуситів.

13. Первый опыт применения отечественного дистанционного инфракрасного термографа с матричным фотоприемником в оториноларингологии / Л.Г. Розенфельд, Н.Н. Колотилов, Д.Д. Заболотная и др. // Журнал ушных, носовых і горлових хвороб. – 2006. – № 5. – С. 135–136.
14. Ammer K. A computer-assisted literature survey with a focus on nonmedical applications of thermal imaging / K. Ammer // Thermol. Int. – 2004. – Vol. 14, Issue 1. – P. 5–36.
15. Fujimasa I. Pathophysiological expression and analysis of far infrared thermal images. / I. Fujimasa // IEEE Engineering in Medicine and Biology Magazine. – 1998, July-Aug. – № 17 (4). – P. 34–42.
16. Заяц Г.А. Медицинское тепловидение – современный метод функциональной диагностики / Г.А. Заяц, В.Т. Коваль // Здоровье. Медицинская экология. Наука. – 2010. – Т. 43, № 3. – С. 27–33.
17. Митин Ю.В. Неионизирующие методы лучевой диагностики заболеваний околоносовых пазух / Ю.В. Митин, Л.Г. Розенфельд, В.Н. Подворный. – К., 1994. – 112 с.

**А.А. Карчинский**

**ИСПОЛЬЗОВАНИЕ ДИСТАНЦИОННОЙ ИНФРАКРАСНОЙ ТЕРМОГРАФИИ В ОЦЕНКЕ ЭФФЕКТИВНОСТИ ЛЕЧЕНИЯ ОСТРЫХ ОКОЛОНОСОВЫХ СИНУСИТОВ**

Обследовано 300 пациентов, из них 200 больных острыми околоносовыми синуситами и 100 здоровых, составивших группу контроля. При интерпретации термографической картины острых форм катарального, серозного и гнойного синусита обнаружено, что повышение температуры в проекции патологического процесса достигает статистической значимости и составляет:  $T_1=(34,4\pm 0,3)^\circ\text{C}$ , где  $\Delta T=(0,6\pm 0,1)^\circ\text{C}$ ;  $T_2=(34,9\pm 0,45)^\circ\text{C}$ , где  $\Delta T=(0,8\pm 0,3)^\circ\text{C}$ ;  $T_3=(35,0\pm 0,6)^\circ\text{C}$ , где  $\Delta T=(1,1\pm 0,5)^\circ\text{C}$  соответственно. После проведенного лечения прослежено уменьшение термических показателей над участками исследования и установлено, что к концу лечения термографические данные соответствовали аналогичным показателям контрольной группы.

**Ключевые слова:** диагностика синусита, дистанционная инфракрасная термография, острые околоносовые синуситы, термограмма, термоасимметрия.

**О.О. Karchynskyi**

**USE OF REMOTE INFRARED THERMOGRAPHY IN THE EVALUATION OF TREATMENT OF ACUTE PARANASAL SINUSITIS**

300 patients were examined: 200 patients with acute paranasal sinusitis and 100 persons control group. In the interpretation of thermographic picture of acute catarrhal, serous and purulent sinusitis, were founded that the temperature rise in the projection of the pathological process of statistical significance and are equal to  $T_1=(34,4\pm 0,3)^\circ\text{C}$ , where  $\Delta T=(0,6\pm 0,1)^\circ\text{C}$ ;  $T_2=(34,9\pm 0,45)^\circ\text{C}$ , where  $\Delta T=(0,8\pm 0,30)^\circ\text{C}$ ;  $T_3=(35,0\pm 0,6)^\circ\text{C}$ , where  $\Delta T=(1,1\pm 0,5)^\circ\text{C}$ . After treatment pattern traced to reduce the thermal behavior of the areas of research, and noted that data termohram answered indicators norm control group in the end of treatment.

**Key words:** diagnostics of sinusitis, remote infrared thermography, paranasal acute sinusitis, thermogram, thermoasymmetry.

Поступила 16.11.16