

Динамика показателей фиброза у больных циррозом печени при лечении с применением препарата Урсосан

В.Б. ЯГМУР, С.С. ЯГМУР, В.Е. КУДРЯВЦЕВА, Л.Я. МЕЛЬНИЧЕНКО, Н.П. ДЕМЕНТИЙ

/ГУ «Институт гастроэнтерологии НАМН Украины», Днепропетровск/

Резюме

Динамика показателей фиброза у больных на цирроз печени при лечении с применением препарата Урсосан

В.Б. Ягмур, С.С. Ягмур, В.Е. Кудрявцева, Л.Я. Мельниченко, Н.П. Дементий

Було обстежено 28 хворих з криптогенним циррозом печінки. Відзначено підвищення рівня ламініну та зниження вмісту металопротеїнази-1 – маркерів фібротичних процесів у печінці – порівняно з контрольною групою. Включення препарату Урсосан в лікувальний комплекс сприяло покращенню лікувального ефекту: відбувалося більш значне зниження вмісту ламініну та підвищення рівня металопротеїнази-1 в групі пацієнтів, які отримували Урсосан. Це свідчить про позитивний вплив Урсосану на гальмування процесів фіброгенезу при захворюваннях печінки.

Ключові слова: криптогенний цирроз печінки, фіброгенез, лікування, Урсосан

Summary

Dynamics of Fibrosis Markers in Patients with Liver Cirrhosis after Treatment with Ursosan

V.B. Yagmur, S.S. Yagmur, V.E. Kudryavceva, L.Y. Melnichenko, N.P. Dementiy

Twenty eight patients with liver cirrhosis were studied. Three serum markers reflecting fibrogenesis, fibrolysis and regeneration of hepatocytis (laminin, matrix metalloproteinases-1 and hepatocyte growth factor) were analyzed. Level of laminin was higher, and the level of metalloproteinases lower in comparison with control group. Depending on the therapy, patients were divided into two groups: first received basic treatment, the second – basic therapy and Ursosan. After treatment identified reliable differences between groups: a significant reduction in the level of laminin and increase the level of matrix metalloproteinases-1 in the second group. Therefore Ursosan has positive effects in treating hepatic fibrosis.

Key words: liver cryptogenic cirrhosis, fibrogenesis, treatment, Ursosan

Наиболее универсальной защитной реакцией организма на повреждение является фиброз; это своего рода защитный процесс, направленный на капсуляцию пораженного участка [1]. Патология печени в морфологии рассматривается как пример фибротической реакции на повреждение тканей. Фиброз печени развивается в результате травмы, отравления, инфицирования вирусами гепатита на фоне иммунодефицита, иногда может быть быстро прогрессирующим [2], но в большинстве случаев развивается в течение десятилетий. Затяжной характер течения фиброза печени по сравнению с более быстрым прогрессированием при заболеваниях легких или почек обычно приписывается уникальным регенераторным способностям печени, однако молекулярные основы этой способности остаются невыясненными [1].

Фиброгенез запускается активацией купферовских клеток, которые в ответ на острое или хроническое повреждение печени начинают продуцировать большое количество цитокинов и хемокинов. Эти медиаторы, среди которых трансформирующий фактор роста- β (TGF- β), тумор-некротизирующий фактор- α (TNF- α), тромбоцитарный фактор роста (PDGF) вместе со свободными радикалами активизируют печеночные звездчатые клетки (перипиты). Результатом является их переход из спокойного состояния (при котором основной их функцией является хранение ретинола)

в активированное. Они теряют способность запасать витамин А, трансформируются в миофибробласты и начинают усиленно продуцировать компоненты экстрацеллюлярного матрикса: коллаген (преимущественно IV типа), ламинин, фибронектин, протеогликаны [3]. Вклад звездчатых клеток в патологию печени не ограничивается избыточной продукцией соединительной ткани. Пролиферация перипитов приводит к формированию новых кровеносных сосудов и ремоделированию синусоидов. Эти процессы – результат гипоксии и действия вазоактивных медиаторов и цитокинов: оксида азота, окиси углерода, эндотелиального фактора роста (VEGF) и PDGF [4]. Перипиты благодаря своему особенному строению – наличию отростков, способности использовать гладкомышечный актин после трансформирования их в миофибробласты, а также благодаря их тесной связи с эпителием синусоидов могут участвовать в вазоконстрикции – повышая сопротивление току крови, они усиливают печеночную гипертензию. Наряду с процессами фибротизации синтезируются интерстициальные протеиназы, участвующие в деградации коллагена: металопротеиназы (MMP)-1, 8 и 13. Регрессия экстрацеллюлярного матрикса происходит также благодаря апоптозу активированных звездчатых клеток. В последующем все зависит от того, прекращается ли действие повреждающего фактора

(вірусів, аутоантител, токсинів і т.п.). Если патогенный фактор перестает действовать, на фоне продолжающейся активности металлопротеиназ и апоптоза миофибробластов происходит деградация коллагена и печеночная ткань постепенно регенерирует. Такой вариант является благоприятным. Подобные наблюдения описаны у пациентов с синдромом перегрузки железом и медью, алкоголь-индуцированным поражением печени, хроническими вирусными гепатитами после элиминации вируса, неалкогольным стеатогепатитом, аутоиммунным гепатитом [5].

При продолжении действия повреждающего фактора накопление экстрацеллюлярного матрикса вначале ведет к замещению им паренхимы печени, подвергшейся коллапсу. Постепенное разрастание коллагена вызывает механическое повреждение оставшихся гепатоцитов, нарушение их кровоснабжения, снижение функциональных свойств печени.

Для неинвазивной оценки фиброза используются различные инструментальные методики и маркеры. Метод непрямой эластографии печени с использованием аппарата FibroScan (EchoSens, Франция) основан на ультразвуковом измерении скорости и распространении механических колебаний, искусственно создаваемых аппаратом, на ткань печени [6]. Использование ультразвуковой эластографии ограничено для больных с ожирением, так как сигнал проходит толщину ткани от 25 до 65 мм. В связи с этим возможны также затруднения при дифференцировке фиброза и стеатоза печени. Более высокую точность и специфичность продемонстрировала магнитно-резонансная эластография, которая по этим показателям сопоставима с биопсией печени. Магнитно-резонансная томография также имеет диагностическую ценность в отношении разграничения начальных проявлений фиброза и здоровой печеночной ткани. Недостатком метода является дороговизна, что делает его использование недоступным для нашего населения [7].

Гиалуроновая кислота, тканевой ингибитор MMP (ТИМП-1 и ТИМП-2), ламинин, лептин, коллаген IV типа используются в качестве показателей, отражающих количество соединительной ткани [8]. Некоторые исследования показывают корреляцию уровня фактора роста гепатоцитов (HGF), PDGF, TNF- α , маркера апоптоза гепатоцитов – цитокератина 18 с выраженностью воспаления и фиброза [9]. Вместе с тем, имеется ряд исследований, отрицающих ценность этих показателей в оценке фибротических изменений, в частности, при алкогольном гепатите и жировой болезни печени [10].

Подходы к лечению фиброза печени состоят в нивелировании действия этиологического фактора, индуцирующего фиброгенез, и воздействии на сам фиброгенез. Под нивелированием действия фактора подразумевается элиминация вирусов гепатита (при вирусных гепатитах), прекращение действия токсинов (при алкогольном и лекарственном гепатитах), коррекция инсулинорезистентности (при неалкогольной жировой болезни печени) и т.д. Механизмы, лежащие в основе повреждения печени, фиброза, ключевые ступени патологического процесса – передача сигналов, активация и экспрессия генов в специфических клетках печени – являются мишенями для так называемой «молекулярной терапии». Это лечение включает ингибирование апоптоза гепатоцитов, ремоделирование соединительной ткани и антиоксидантную терапию.

Урсодеооксихоловая кислота (УДХК) обладает иммуномодулирующим, антифибротическим и антиапоптотическим действием. Антифибротическое действие УДХК подтверждалось исследованиями, доказывающими торможение развития фиброза у больных первичным билиарным циррозом I и II стадии. Риск развития варикозного расширения вен пищевода у этих пациентов был достоверно ниже и обратно коррелировал с длительностью приема препарата. Антиапоптотический эффект УДХК связан с блокированием сигналов апоптоза (через Fas-рецептор) и усилением сигналов, индуцирующих выживание клеток. Кроме вытеснения гидрофобных желчных кислот действие УДХК заключается также в снижении проницаемости мембраны митохондрий, уменьшении выделения ими цитохрома C и блокировании активации каспаз. Антиоксидантное действие препарата проявляется в препятствии перексид-индуцированному поражению путем роста уровня γ -глутамилцистеинсинтетазы мРНК и уровня редуцированного глутатиона. Иммуномодулирующее действие УДХК состоит в угнетении экспрессии патологического комплекса HLA-I гепатоцитов и патологического комплекса HLA-II эпителия желчных протоков, модуляции эффектов Т-киллеров и других субпопуляций лимфоцитов. УДХК тормозит избыточную продукцию лимфоцитами воспалительных цитокинов ИЛ-1, ИЛ-2, ИЛ-6, TNF- α [11].

Цель исследования: определить действие лечебного комплекса, содержащего УДХК, на показатели фиброгенеза и фибринолиза у больных криптогенным циррозом печени.

Материалы и методы исследования

Наблюдались 28 больных криптогенным циррозом печени – класс А по Чайльд-Пью: 20 мужчин и 8 женщин в возрасте от 46 до 63 лет, средний возраст – (49,4 \pm 10,9) года, с давностью установления диагноза от 5 до 13 лет – в среднем (9,8 \pm 5,9) года. Критерии включения: сонографические признаки цирроза печени, признаки печеночной недостаточности и портальной гипертензии. Критерии исключения: вирусная и билиарная причины цирроза. Контрольную группу составили 11 здоровых лиц.

Больные были рандомизированы на две группы. Первая группа (I) – 10 человек получали базисную терапию, в состав которой входили эссенциальные фосфолипиды, витамины, дезинтоксикационные средства. Вторую группу (II) составили 18 пациентов, в лечении которых, помимо перечисленных препаратов, использовалась УДХК в дозе 10 мг/кг массы тела (препарат Урсосан, PRO.MED.CS Praha a.s.). Предметом исследования были показатели, используемые в неинвазивной диагностике фиброза печени, отражающие образование и распад соединительной ткани. Анализировались изменения содержания маркера фиброгенеза – ламинина, маркера фибринолиза – ММП-1 и маркера регенерации печени – HGF, которые определяли методом ИФА [12, 13]. Были использованы наборы реактивов фирмы «R&D» для определения концентрации ММП-1, фирмы «Bender Medsystems» – для определения сывороточного ламинина и фирмы «Invitrogen» – для определения HGF. Исследования проводили соответственно инструкции для каждого тест-набора. Показатели определяли до лечения и через 2–3 месяца после окончания лечения.

Статистическую обработку полученных результатов проводили с помощью стандартного пакета прикладных программ Statistica for Windows 6.0. При нормальном распределении данных использовали показатели параметрической статистики – среднее значение (M) и стандартное отклонение (m). Оценку достоверности отличий между группами до лечения проводили с помощью t-критерия Стьюдента для независимых выборок. При сравнении результатов лечения был использован ранговый критерий Уилкоксона.

Результаты и их обсуждение

Как видно из представленных в таблице 1 данных, достоверных различий по возрасту, полу, длительности заболевания между группами не было ($p > 0,05$).

У всех пациентов при сонографическом исследовании была диагностирована портальная гипертензия: увеличение диаметра портальной вены (dVP) до $(15,4 \pm 2,1)$ мм – у 21 (75,0%) пациента; увеличение диаметра селезеночной вены (dVL) до $(8,8 \pm 1,5)$ мм – у 25 (89,3%); спленомегалия была зарегистрирована у 26 (92,9%) больных. При эндоскопическом исследовании у 18 (64,3%) больных диагностировано варикозное расширение вен пищевода (рис. 1).

Печеночная недостаточность проявлялась снижением билирубин-выделительной функции печени – у 42,9% пациентов (уровень общего билирубина составил у этих больных $39,6 \pm 5,8$ мкмоль/л) и коагулопатией (у 46,4% был понижен показатель протромбинового индекса (ПТИ), который составил в среднем $70,2 \pm 4,4\%$).

В таблице 2 представлены средние показатели маркеров фиброза, фибринолиза и регенерации гепатоцитов. Данные таблицы свидетельствуют о повышении содержания ламинина, снижении содержания MMP-1 в крови пациентов по сравнению с контрольной группой.

Таблица 1. Распределение больных по полу, возрасту и длительности заболевания

Группа	Пол		Возраст	Длительность заболевания
	Мужчины	Женщины		
I группа (n=10)	7 (70,0%)	3 (30,0%)	$39,4 \pm 5,9$	$9,4 \pm 4,9$
II группа (n=18)	14 (77,8%)	4 (22,2%)	$39,4 \pm 5,9$	$10,1 \pm 5,2$

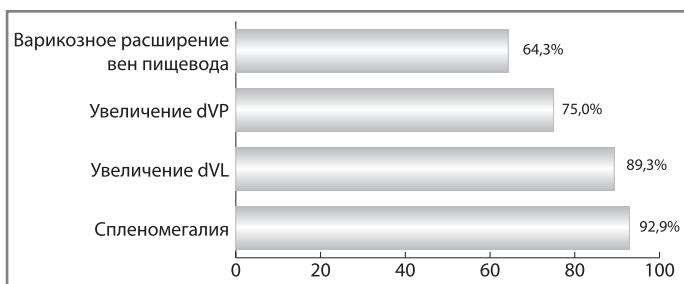


Рис. 1. Частота признаков портальной гипертензии по данным сонографического и эндоскопического исследований

Таблица 2. Показатели ламинина, MMP-1 и HGF у больных и участников контрольной группы

Показатель	Пациенты (M±m)	Контрольная группа (M±m)
Ламинин, ед/л	$15,2 \pm 1,2^*$	$7,8 \pm 1,2$
MMP-1, пг/мл	$7585,1 \pm 532,6^*$	$8419,8 \pm 532,6$
HGF, пг/мл	$1238,2 \pm 162,5$	$1265,2 \pm 162,5$

Примечание: * – достоверность отличий по сравнению с контрольной группой $p < 0,001$.

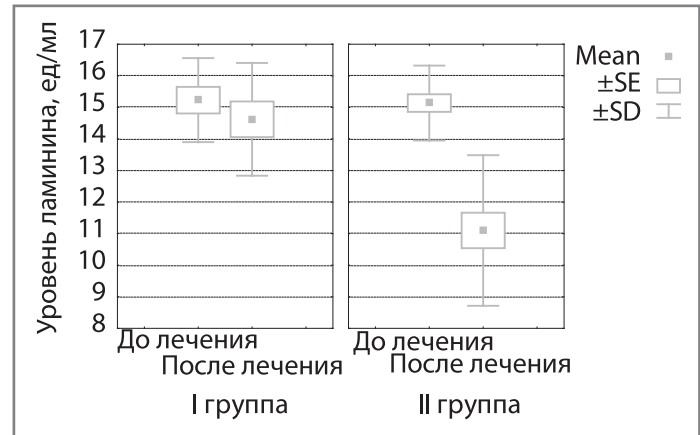


Рис. 2. Средние показатели уровней ламинина у больных до и после лечения

Уровни ламинина до и после лечения в первой группе составили $(15,98 \pm 1,43)$ ед/мл и $(14,54 \pm 3,48)$ ед/мл, во второй – $(14,92 \pm 2,13)$ ед/мл и $(9,03 \pm 3,28)$ ед/мл ($p < 0,02$) соответственно (рис. 2). Содержание MMP-1 в группе с базисной терапией было $(7786,0 \pm 251,17)$ пг/мл до лечения и $(8786,0 \pm 317,54)$ пг/мл – после лечения ($p < 0,02$). В группе больных, для лечения которых применяли Урсосан, показатели были $(7218,0 \pm 114,24)$ пг/мл и $(1198,0 \pm 218,32)$ пг/мл соответственно.

В I группе до лечения содержание HGF было $(1283,3 \pm 137,21)$ пг/мл, после лечения – $(1212,3 \pm 218,27)$ пг/мл; во II группе этот показатель составил соответственно $(1121,3 \pm 315,3)$ пг/мл и $(1200,3 \pm 400,41)$ пг/мл ($p > 0,05$).

Таким образом, получена достоверная разница в показателях фиброгенеза и фибринолиза между группами, терапевтический комплекс которых отличался наличием препарата Урсосан. По-видимому, антифибротическое действие УДХК обусловлено торможением медиаторов воспаления – ИЛ-1, TNF- α , IFN- γ , в связи с чем не происходит трансформация звездчатых клеток печени в миофибробласты с одновременной активизацией фибринолиза.

Выводы

Под влиянием лечебного комплекса, содержащего Урсосан, у больных криптогенным циррозом печени происходит замедление фиброгенеза и активизация фибринолиза. Об этом свидетельствует достоверное снижение активности ламинина и повышение содержания металлопротеиназы-1.

Література

1. Scott L. Friedman Mechanisms of Hepatic Fibrogenesis / L. Scott Friedman // *Gastroenterology*. – 2008. – Vol. 134 (6). – P. 1655–1669.
2. Bonnard P. Documented rapid course of hepatic fibrosis between two biopsies in patients coinfecting by HIV and HCV despite high CD4 cell count / Bonnard P., Lescure F.X., Amiel C. [et al.] // *J. Viral Hepat.* – 2007. – Vol. 14 (11). – P. 806–811.
3. Rogoveanu L. Molecular bases of hepatic fibrogenesis – genetic and therapeutical implications in chronic viral C hepatitis / Rogoveanu L., Sandulescu D.L., Gheonea D.I. [et al.] // *Romanian J. of Morphology and Embryology*. – 2008. – Vol. 49 (1). – P. 21–25.
4. Don C. Current and Future anti-fibrotic therapies for chronic liver disease / C. Don, M.D. Rockey // *Clin. Liver Dis.* – 2008. – Vol. 12 (4). – 939 p.
5. Ягмур В.Б. Неинвазивные методы диагностики фиброза печени / В.Б. Ягмур // *Новости медицины и фармации*. – 2009. – № 279. – С. 30–35.
6. Andersen E.S. Twelve potential fibrosis markers to differentiate mild liver fibrosis from cirrhosis in patients infected with chronic hepatitis C genotype 1 / Andersen E.S., Ruhwald M., Moessner B. [et al.] // *Eur. J. Clin. Microbiol. Infect. Dis.* – 2011. – Vol. 30 (6). – P. 761–766.
7. Meng Yin. Оценка выраженности фиброза печени с помощью магнитно-резонансной эластографии / Meng Yin, Javant A. Talwalkar, Kevin J. Glaser [et al.] // *Клиническая гастроэнтерология и гепатология (русское издание)*. – 2008. – №8. – С. 92–98.
8. Seven G. Serum connective tissue markers as predictors of advanced fibrosis in patients with chronic hepatitis B and D / Seven G., Karatayli S.C., Kose S.K. [et al.] // *Turk. J. Gastroenterol.* – 2011. – Vol. 22 (3). – P. 305–314.
9. Marin-Serrano E. Hepatocyte growth factor and chronic hepatitis C / Marin-Serrano E., Rodriguez-Ramos C., Diaz-Garcia F. [et al.] // *Rev. Esp. Enferm. Dig.* – 2010. – Vol. 102 (6). – P. 365–367.
10. Voumwouraki A. Serum surrogate markers of liver fibrosis in primary biliary cirrhosis / Voumwouraki A., Koulentaki M., Notas G. [et al.] // *Eur. J. Intern. Med.* – 2011. – Vol. 22 (1). P. 77–83.
11. Андрейчин М.А. Урсодезоксихолева кислота (Урсохол) в патогенетичній терапії хронічних захворювань печінки / М.А. Андрейчин // *Сучасні інфекції*. – 2007. – № 1. – С. 12–15.