

ТЕХНОЛОГІЧНІ ПРИЙОМИ ТА ОПЕРАЦІЇ ЗА ПРОФІЛАКТИКИ ТРАВМАТИЗМУ ПОРОСЯТ

У статті наведено методи профілактики травматизму поросят у сучасному свинарстві. Для цього у господарствах проводилися загальногосподарські та спеціальні заходи. До перших відносили профілактику придушення новонароджених обладнанням станків для свиноматок та місць для обігріву поросят, травматизм, пов'язаний з годівлею за рахунок оснащення сучасними годівницями та напувалками. До спеціальних заходів профілактики травматизму у господарстві належать технологічні оперативні втручання, зокрема, сточування зубів та каудотомія, які виконували за допомогою спеціальних електричних приладів. За сточування зубів пульпа не оголюється, а після операції ускладнень не спостерігали. За каудотомії ускладнень будь-якого характеру не було, оскільки за термічного способу за рахунок впливу на судини хвоста високої температури попереджалася кровотеча, а післяопераційна рана загоювалася під струпом.

Ключові слова: технологічні операції, профілактика травматизму, свині, сточування зубів, каудотомія.

Постановка проблеми. Із загальної кількості хворих тварин з незаразною патологією на долю хірургічних захворювань, спричинених травматизмом, у свинарстві припадає 25–30 % [1].

Аналіз останніх досліджень і публікацій. За літературними даними [1,2], найпоширенішими формами технологічного травматизму у сучасному свинарстві є: придушення поросят свиноматками; паралічі й парези тазових кінцівок; травматизм кінцівок за утримання на щільних підлогах; травматизм, пов'язаний з особливостями технології годівлі, канібалізм. Вони наносять значних збитків господарствам, тому їх профілактиці відводиться ключова роль.

При цьому слід зазначити, що чим більша продуктивність у тварин, тим більше їй потрібні комфортні умови життя, що створюються штучно, які повинні профілакувати розвиток травматизму.

Мета дослідження – розробити заходи профілактики травматизму у поросят.

Матеріал і методи досліджень. Дослідження виконувалися у господарствах різних форм власності Київської та Кіровоградської областей. Дослідження проводилися в два етапи. На першому – вивчали вплив технології утримання та годівлі на травматизм та методи їх профілактики. На другому етапі проводилися оперативні втручання на 1–2 добу з дотриманням правил асептики та антисептики, без знеболювання. Сточування зубів та каудотомію виконували за допомогою спеціальних електричних приладів.

Результати досліджень та їх обговорення. У господарствах проводилися загальногосподарські та спеціальні заходи профілактики травматизму.

У свинарстві добре відомі окремі випадки, коли свиноматка після опоросу б'є поросят копитцями грудної кінцівки чи наносить йому зубами рани, а потім поїдає його [3]. Також реєструють випадки придушення новонароджених і досить часто з летальним наслідком. За повідомленнями різних авторів, це явище реєструють у 10,4–38,2 % новонароджених поросят. Такі збочення інстинкту пов'язані, очевидно, з певними порушеннями в центральній нервовій системі тварини. Ця аномалія виявляється частіше у перевірюваних свиноматок. Також є спостереження, що свиноматки кусають чи поїдають поросят у тих випадках, коли у них уражені соски (рани, запалення), і вони відчувають сильний біль під час смоктання.

Для профілактики такого травматизму підсисних свиноматок утримують у спеціально обладнаних станках, де вони під час лягання спираються на металеві конструкції, завдяки чому можливість придушення поросят зводиться до мінімуму (рис. 1). Загальновідомим є й те, що температура в гнізді має складати близько 30 °С. У господарствах це досягається підігрівом підлоги або використанням інфрачервоних ламп у певних місцях, завдяки чому зменшується контакт поросят зі свиноматкою. Це давало можливість зменшити цей вид травматизму на 80 % в порівнянні з тими господарствами, де це не виконувалося.

Наступним загальногосподарським заходом є профілактика травматизму, пов'язаного з технологією годівлі, який реєструється у 8,2–41 % поросят і має тенденцію до збільшення на відгодівлі [3]. Це явище частіше реєструють у тих випадках, коли у клітках, де утримують поросят, їх перебуває більше, ніж передбачено нормами. А це, у свою чергу, призводить до бійок між тваринами за доступ до годівниць та виникнення у них ран, абсцесів тощо. З метою профілактики травматизму годівля проводиться механізовано з накопиченням комбікормів у спеціальних бункерах біля кожної клітки, де корм є цілодобово (рис. 2). Такий прийом дозволяє забезпечити повноцінний фронт годівлі для кожної тварини в клітці. Аналогічним чином обладнують і водопостачання за допомогою напувалок, які можуть бути ніпельні та чашечні (рис. 3). Виконання двох вказаних вище заходів зменшує розвиток цього виду травматизму до 68 %.

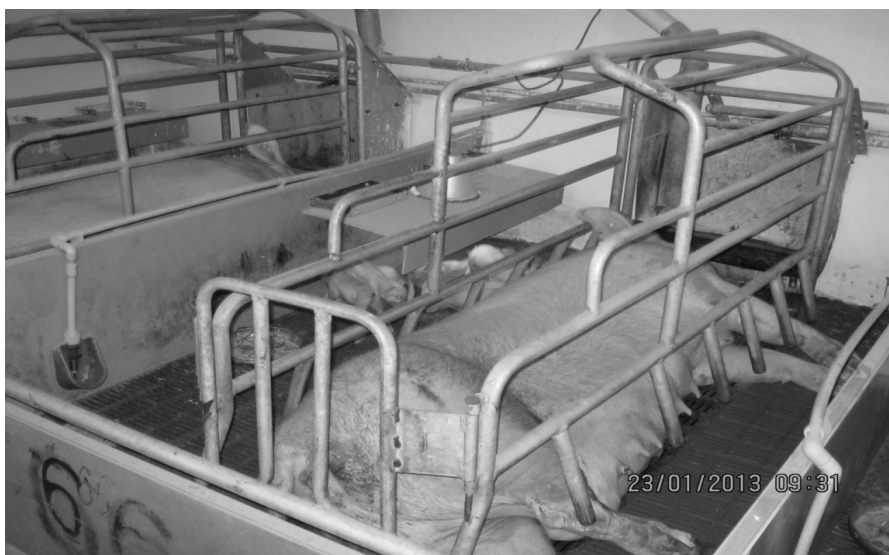

Рисунок 1. Станок для утримання підсисних свиноматок та новонароджених поросят

До спеціальних заходів профілактики травматизму у господарстві належать технологічні оперативні втручання – це ті операції, які передбачені технологічною картою виробництва свинини. Доцільність внесення їх науково обґрунтована і підтверджена на виробництві протягом багатьох років. На сьогодні такими оперативними втручаннями є скушування зубів, каудотомія та кастрація самців. Кожна з них має свої показання, але більшість із них проводяться для зменшення технологічного травматизму.

Порося народжується із 8-ма молочними зубами – по 2 ікла та 2 окрайка в кожній щелепі. Морфологічно вони є повністю розвиненими: повністю прорізани коронки, мінералізовані емаль і дентин, сформована зубо-ясенна кишеня. Результати вивчення висоти, ширини й товщини коронок вказують, що вони мають досить широкі межі коливання у різних індивідуумів. Молочні зуби, особливо окрайки, своєю формою різко відрізняються від постійних. Форма молочних іклів та окрайків у поросят клиноподібна на розрізі – поперечноовальна. Верхні частини (оклюзійні поверхні) молочних іклів верхньої і нижньої щелеп та окрайки нижньої мають форму конуса. Коронка окрайка верхньої щелепи мечоподібно зігнута, верхівка притуплена [4, 5].



Рисунок 2. Сучасна годівниця для поросят на відгодівлі




Рисунок 3. Ніпельна напувалка для поросят

Враховуючи ці анатомопографічні особливості молочних зубів, під час народження всі вісім зубів слід видаляти. Якщо цього не зробити, то молочна залоза свиноматки може травмуватися. Це також запобігає травмуванню під час боротьби за сосок молочної залози або навіть простої гри.

Зуби поросяттам обрізують якомога раніше після народження. В умовах дослідних господарств це виконували одразу після завершення опоросу або на наступний день, якщо роди відбулися вночі.

Фіксація тварини проводиться безпосередньо лікарем ветеринарної медицини, який тримає поросят в руках. Для кращого доступу до зубів голову тримають лівою рукою, пальцями якої помірно тиснуть на нижньощелеповий суглоб, і ротова порожнина відкривається, або ж великий палець поміщають у ротову порожнину, що також візуалізує зуби.

Скушування зубів виконували за допомогою спеціального приладу. Техніка виконання оперативного втручання зводилася до того, що робочою поверхнею приладу сточували загострені молочні зуби на 1/2–2/3 їх довжини, а в деяких випадках і значно менше (рис. 4). Слід зазначити, що це порівняно легко контролювати. Як зазначає Целищев Л.И. [6], для профілактики зазначеного травматизму достатньо лише на 0,5 см видаляти його верхівку, що виконувалося і дотримувалося в умовах господарства. Пульпа зуба при цьому не оголюється, а в післяопераційний період будь-яких ускладнень не було зареєстровано (рис. 5), що і має переваги перед класичним методом (використання зубних щипців).

За даними В.Н. Авророва [7], кусані рани вух і хвостів у поросят реєструються в окремих господарствах у 26,5 % тварин у цеху дорощування та в 7,3 % – на відгодівлі. При цьому загибель поросят, у тому числі й від сильної кровотечі, реєструється у 8,3 % від загальної кількості хірургічної патології [8]. Наслідки таких травм реєструють у 2–4 % свиней, що надходять на м'ясопереробні підприємства, а у разі вимушеного забою до 20 % м'яса є непридатним для вживання в їжу [9].

Нині достеменною причиною розвитку канібалізму у поросят не встановлено. Одні автори вказують на незбалансованість раціонів, годівлю малооб'ємними кормами, перегрупування тварин, розвиток стресу, відсутність моціону та вигульового утримання тощо [8, 9]. Проте можна навести цілий ряд господарств, де ці причини відсутні, а канібалізм реєструється. Тому для профілактики цього захворювання виконують каудотомію.

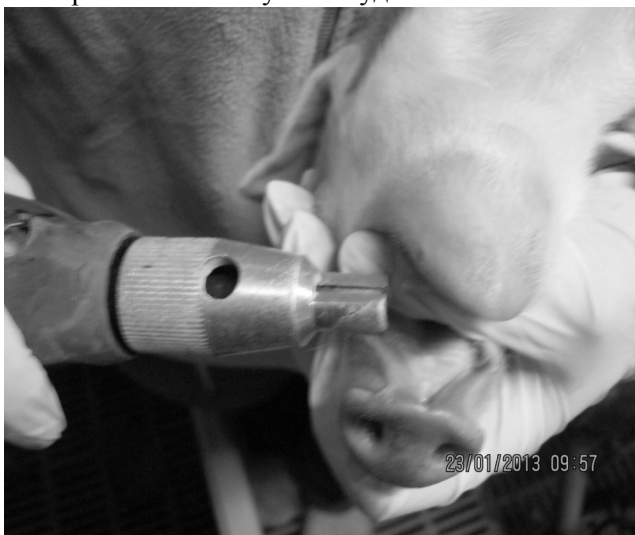

Рисунок 4. Видалення зубів у поросят за допомогою приладу для сточування

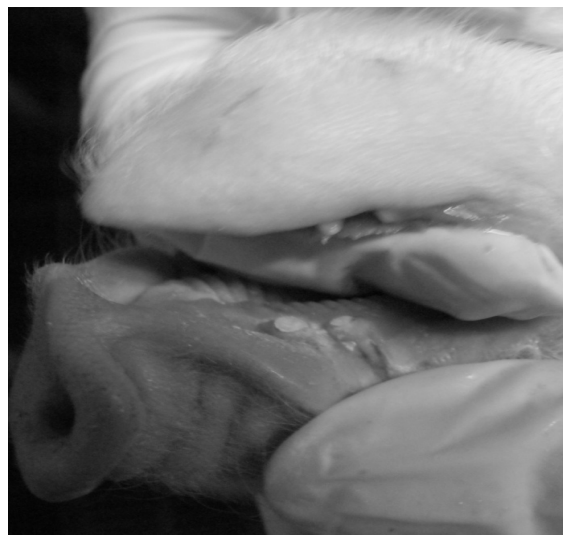

Рисунок 5. Вигляд коронок зубів у поросят за використання приладу для сточування

Каудотомія – це видалення хвоста. За цієї операції можна виконувати як ампутацію, так і ексартикуляцію хвоста. У практиці частіше застосовують ампутацію, оскільки вона простіше виконується [10,11].

Її виконують на 1–2 добу після народження поросят. Для цього тварину тримають у руках. За масових операцій знеболювання, як правило, не застосовують. Каудотомію виконували за допомогою спеціального електричного приладу, спіраль якого розжарювали до червоного кольору і, відступаючи від коріння хвоста 1,5–2 см, ампутували його (рис. 6). Для цього у приладі є спеціальна ручка, натискаючи на яку й виконується ця маніпуляція. Її утримують до появи темно-бурого струпу на куксі хвоста.




Рис. 6. Використання електричного приладу для каудотомії

У післяопераційний період ускладнень будь-якого характеру не було зареєстровано, оскільки за термічного способу за рахунок впливу на судини хвоста високої температури попереджалася кровотеча, яка досить часто реєструється під час виконання цієї маніпуляції ножицями чи емаскулятором. Післяопераційна рана загоювалася під струпом.

СПИСОК ЛІТЕРАТУРИ

1. Елисеєв А.Н. Травматизм свиней, профілактика, лічення // А.Н. Елисеєв, П.В. Чунихин, Е.В. Петрова и др. // Ветеринария – 2011. – № 7. – С. 47–49.
2. Евдокимова В. И. Лічення и профілактика травматизма у свиней: автореф. дисс. на соискание ученой степени канд. вет. наук: Молочное, 2007. – 20 с.
3. Рыжаков А.В. Травматизм в промышленном свиноводстве: лічення и профілактика / А.В. Рыжаков, В.И. Евдокимова. – Вологда, 2009. – 221 с.
4. Власенко В.М. О целесообразности срезания зубов у поросят / В.М. Власенко // Ветеринария. – 1967. – № 2. – С. 29.
5. Власенко В.М. Морфологические и функциональные изменения у поросят после срезания зубов / Автореф. дисс. на соискание ученой степени канд. вет. наук: спец. 16.00.05 «Ветеринарная хирургия» / В.М. Власенко. – Белая Церковь, 1967. – 17 с.
6. Целищев Л.И. Травматизм поросят и его профілактика. / Л.И. Целищев // Ветеринария. – 1960. – № 11. – С. 64–66.
7. Авроров В.Н. Сущность и классификация травматизма в промышленном свиноводстве. / В.Н. Авроров // Ветеринария. – 1992. – № 5. – С. 25–26.
8. Єнсен Г.Е. Некроз і покуси вух та хвостів у поросят: шлях вирішення проблеми / Г.Е.Єнсен // Ветеринарна практика – 2011. – № 12. – С. 26.
9. Елисеєв А.Н. Травматизм животных, профілактика, лічення / А.Н. Елисеєв, А.В. Рыжаков – Курск, 2006. – 286 с.
10. Kritas S. K. Relationships between tail biting in pigs and disease lesions and condemnations at slaughter / S. K. Kritas, R. B. Morrison // The Veterinary Record – 2007 – February 3 – P. 149–152.
11. A case control study of on-farm risk factors for tail biting in pigs / [C. Moinard, M. Mendl, C. J. Nicol, L. E. Green] // Applied Animal Behaviour Science/ – 2003. – № 81. – P. 333–355.

Технологические приемы и операции по профилактике травматизма поросят

А.В. Емельяненко, Н.П. Чернозуб

В статье приведены методы профилактики травматизма поросят в современном свиноводстве. Для этого в хозяйствах проводились общехозяйственные и специальные мероприятия. К первым относили профилактику придавливания новорожденных путем оборудования станков для свиноматок и мест для обогрева поросят, травматизм связан с кормлением за счет оснащения современными кормушками и поилками. К специальным мерам профилактики травматизма в хозяйствах относятся технологические оперативные вмешательства, в частности, стачивание зубов и каудотомия, которые выполнялись с помощью специальных электрических приборов. При стачивании зубов пульпа не обнажается, а после операции осложнений не наблюдали. При каудотомии осложнений любого характера не было, поскольку при термическом способе за счет воздействия на сосуды хвоста высокой температуры предупреждалось кровотечение, а послеоперационная рана заживала под струпом.

Ключевые слова: технологические операции, профилактика травматизма, свиньи, стачивание зубов, каудотомия.

Technological methods and operations on injury prevention piglets

A. Emelyanenko, N. Chornozub

The article presents methods for injury prevention piglets in modern pig production. With this in farms were general and special events. The first - attributed suffocating babies by preventing equipment sow stalls and places to warm piglets injuries associated with feeding by equipping modern feed troughs and drinking appliances. The special measures to prevent accidents on the farm include technological operations, including grinding of teeth and caudotomy who performed using special electronic devices. For grinding tooth pulp is exposed, and after surgery complications were observed. For caudotomy complications of any kind was not, because the thermal method through effects on blood vessels tail high temperature prevention bleeding and postoperative wound healing under crust.

Key words: manufacturing operations, prevention of injuries, pigs, grinding teeth, caudotomy