

**ЛІКУВАННЯ ГОНАРТРОЗУ В СПОЛУЧЕННІ З ПОШКОДЖЕННЯМ
ПЕРЕДНЬОЇ ХРЕСТОПОДІБНОЇ ЗВ'ЯЗКИ**

**М.Л. Головаха¹, Орлянський Веніамін², Р.В. Титарчук³,
Ю.А. Бабіч⁴, О.В. Баніт⁴, А.О. Твердовський⁴, І.М. Забелін⁴,
С.М. Краспопоров⁴, Бенедетто Карл Петер⁵**

¹Запорізький державний медичний університет

²Віденської Приватної Клініки, Відень. Австрія

³Клініка "Гарвіс" Дніпропетровськ

⁴Запорізька обласна клінічна лікарня. Запоріжжя

⁵Клініка травматології та невідкладної хірургії лікарні

Ландескранкенхаус (Landeskrankenhaus). Фельдкірх. Австрія

Резюме. *Хронічна нестабільність з часом призводить до зношування хряща в медіальному відділі. Результати пластики передньої хрестоподібної зв'язки на тлі остеоартрозу колінного суглоба в перші 5-7 років практично завжди добрі, незалежно від поєднання з коригувальною остеотомією, проте в термін до 10 років - близько 25% пацієнтів вже мають показання до ендопротезування. Достатньо складно відповісти на всі питання, що виникають при відновленні ПКС на тлі гонартрозу. У ході даної роботи цих питань стає все більше і більше. Запропоновані критерії також залишаються предметом дискусії. Що робити, якщо пацієнт не вкладається в них? Наша статистика свідчить, що у нього не досить висока ймовірність позитивного віддаленого результату. Цей пробіл як завжди заповнюється особистим досвідом ортопеда. Відновлення пошкодженої ПКС на тлі гонартрозу - швидше ТАК, ніж НІ.*

Ключові слова: *гонартроз, передня хрестоподібна зв'язка, пошкодження.*

Вступ. *Нестабільність колінного суглоба, пов'язана з пошкодженням передньої хрестоподібної зв'язки - проблема, яка постійно привертає увагу ортопедичної громадськості.*

Систематично вдосконалюються методики відновлення передньої хрестоподібної зв'язки, які, насамперед, пов'язані з більш точним позиціонуванням місць прикріплення трансплантата. Відбуваються дискусії про вибір трансплантата для пластики передньої хрестоподібної зв'язки та способи його фіксації [1,3,6,10,11].

Проте, питома вага рецидивів нестабільності досягає 5-25%, а рівень повернення в спорт після пластики передньої хрестоподібної зв'язки коливається в межах від 60 до 80% [9,10,11,14].

Особливу групу складають пацієнти з пошкодженням передньої хрестоподібної зв'язки, у яких є ушкодження хряща чи вже почався остеоартроз колінного суглоба. Результати лікування таких пацієнтів залишають

бажати кращого, тому що в більшості випадків їм рекомендують консервативне лікування. З іншого боку, чітких рекомендацій, як діяти в таких випадках, поки немає. Чисто механістичний підхід - відновлювати кожну пошкоджену хрестоподібну зв'язку не завжди виправданий, оскільки операція на тлі остеоартрозу сприяє його прогресуванню.

Метою даної роботи стало розроблення методики диференційованого вибору показань до оперативного лікування передньої нестабільності колінного суглоба на тлі остеоартрозу.

Завдання роботи: 1. Вивчити власні віддалені результати лікування пацієнтів з остеоартрозом на тлі застарілого пошкодження передньої хрестоподібної зв'язки. 2. Виявити особливості руйнування суглобного хряща колінного суглоба при ушкодженні передньої хрестоподібної зв'язки. 3. Сформулювати показання до відновлення передньої хрестоподібної зв'язки на тлі остеоартрозу колінного суглоба.

Матеріали і методи. Дослідження проведено на основі аналізу віддалених результатів 149 пацієнтів з остеоартрозом колінного суглоба, яких було прооперовано від 2 до 12 років тому. Вік хворих від 45 до 63 років. Чоловіків - 86, жінок - 63.

Критерії включення пацієнтів:

- 1) остеоартроз колінного суглоба I-II стадій за Келгренем-Лоуренсом;
- 2) травматичні пошкодження передньої хрестоподібної зв'язки давністю не більше 2 років;
- 3) індекс маси тіла до 30;
- 4) відсутність тривалого синовіту, осередків субхондрального набряку кісткової тканини на МРТ, остеопору, нікотинової залежності більше 2 пачок сигарет на добу;
- 5) виконання рентгенографії або МРТ при контрольному обстеженні у віддаленому періоді.

У всіх пацієнтів відновлення передньої хрестоподібної зв'язки виконували аутотрансплантатами з сухожиль напівсухожильного і ніжного м'язів, які фіксували інтерферуючими гвинтами і гудзиковими фіксаторами «ендо-баттон».

Коригувальну остеотомію проводили за методикою, що відкривається, з остеосинтезом пластинками з кутовою стабільністю гвинтів. Кісткову пластику клиновидного дефекту виконували при розкритті більше 10 мм.

Показаннями до коригувальної остеотомії вважали пошкодження суглобового хряща медіального відділу колінного суглоба на тлі конституціональної варусної деформації. Стан хряща оцінювали на основі даних МРТ і підтверджували при артроскопії. Оцінювання варусної деформації проводили по фронтальній рентгенографії колінного суглоба в положенні

стоячи, вимірювали медіальний великогомілковий кут - при його значенні менше 86° виконували високу коригувальну остеотомію великогомілкової кістки.

Зміну тибіального слопа проводили при його значеннях більше 10° і менше 3° .

Післяопераційне лікування пластики передньої хрестоподібної зв'язки проводили за загальноприйнятою методикою. При виконанні одночасно коригувальної остеотомії відмінність стосувалася термінів опори на кінцівку - пацієнти ходили на милицях з дозованим навантаженням на оперовану ногу протягом 6 тижнів, далі ще 6 тижнів з тростиною, потім без додаткової опори.

В цілому, вибір тактики лікування не завжди був однаковий, оскільки пацієнтів оперували протягом тривалого періоду з 2002 до 2010 року. Як загальноприйнятих рекомендацій з вибору методу лікування, так і достатнього власного досвіду на початку роботи суттєво не вистачало.

Оцінювання стану суглоба проводили на основі таких ознак:

- 1) стадія остеоартрозу за Келгреном-Лоуренсом;
- 2) медіальний тибіальний кут;
- 3) кут нахилу тибіального плато назад - «тибіальний слоп»;
- 4) площа і ступінь пошкодження хряща за Outerbrige;
- 5) ступінь звуження суглобової щілини за методикою «Osteoarthritis Research Society International» [143].

За даною методикою виділяють 3 ступені звуження суглобової щілини. 0-й ступінь - норма, I-й ступінь - звуження до S висоти, II-й ступінь - звуження більше S висоти, III-й ступінь - кістка торкається кістки.

Аналіз віддалених результатів проводили за двома напрямками: оцінювання стабільності колінного суглоба і виявлення ознак прогресування гонартрозу. Для оцінювання впливу вихідних показників визначали кореляцію між ними і показниками шкали I.K.D.C. та індексом Lequesne, які використовували для оцінювання віддалених результатів лікування.

Результати. Вік пацієнтів цієї підгрупи був від 36 до 63 років (50,8 року в середньому). Чоловіків - 47, жінок – 102. Аналіз показав, що більшість хворих (72,5%) була у віці до 55 років (табл.1). При цьому питома вага інших всіх вікових груп практично однакова за винятком групи старше 60 років, що склала 4,0%. Трохи частіше зустрічалися пацієнти вікової групи 36-49 років - 40,9%. Все це свідчить про однорідність демографічних показників даної вибірки.

Таблиця 1

Розподіл обстежених пацієнтів за віком

Вік пацієнтів	36-44 роки	45-49 років	50-54 роки	55-59 років	60 -63 роки	Всього
Кількість пацієнтів	22	39	47	35	6	149
Питома вага (%)	14,8	26,2	31,5	23,5	4,0	100,0

Серед 149 хворих, які склали описану групу, виділено 4 підгрупи за видами оперативних втручань (табл. 2).

Таблиця 2

Види оперативних втручань, які були проведені у пацієнтів досліджуваної групи

Оперативне втручання	Кількість пацієнтів
Пластика ПКС на тлі гонартрозу	74
Пластика ПКС + пластика дефекту хряща (мозаїчна пластика - 6 хворих, мікрофрактуризація - 36)	42
Пластика ПКС + пластика дефекту хряща + висока коригувальна остеотомія великогомілкової кістки (у всіх випадках мікрофрактуризація)	21
Висока коригувальна остеотомія великогомілкової кістки зі зміною тибіального слопу + пластика дефекту хряща (у всіх випадках мікрофрактуризація)	12
Всього	149

Аналіз результатів лікування проведено окремо у кожній групі.

Віддалені результати у групі пацієнтів «Пластика ПКС на тлі гонартрозу»

Група хворих з 74 осіб віком від 36 до 63 років. При оцінюванні віддалених результатів лікування (через 2-12 років) у частини пацієнтів відмічено прогресування звуження суглобової щілини. Так, серед 58 хворих без звуження суглобової щілини до операції у 17 (29,3%) відмічено прогресування остеоартрозу, що констатовано по наростанню звуження суглобової щілини. Віддалені результати лікування за шкалою I.K.D.C. показано на рис. 1.

Необхідно відзначити 8 випадків (10%) ушкоджень трансплантата передньої хрестоподібної зв'язки.

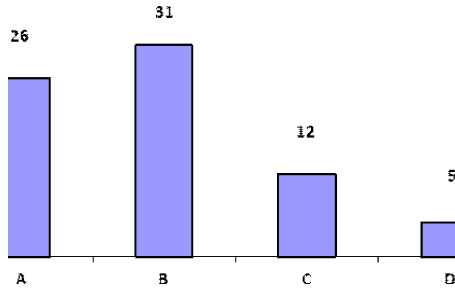


Рис. 1 Віддалені результати лікування пацієнтів групи «Пластика ПКС на тлі гонартрозу» за шкалою I.K.D.C.

Відмічено зв'язок між віддаленими результатами лікування за індексом Lequesne і величиною медіального тибіального кута до операції. Розподіл хворих за цим показником наведено на рис. 2.

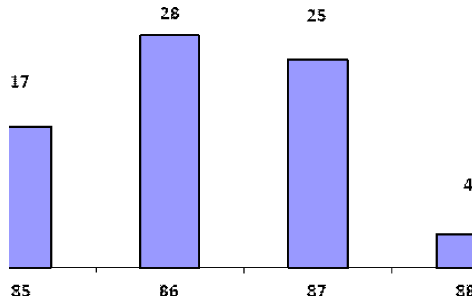


Рис. 2 Вихідні значення медіального тибіального кута в підгрупі «Пластика ПКС на тлі гонартрозу»

Серед пацієнтів з медіальним тибіальним кутом 85 і 86° відмічено найгірші результати лікування за значеннями індексу Lequesne.

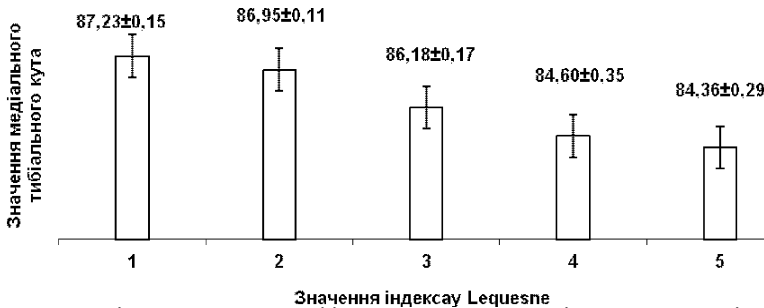


Рис. 3 Діаграма залежності індексу Lequesne (у віддаленому періоді) від величини медіального тибіального кута в підгрупі «Пластика ПКС на тлі гонартрозу»

Одночасно в цих групах початково була найбільша питома вага ушкоджень хряща III-IV стадій.

Всі 74 пацієнти даної підгрупи мали ушкодження хряща різного ступеня. З урахуванням клінічної значущості ми поділили їх на 2 групи I-II та III-IV ступенів, у яких виділи по 2 підгрупи за площею пошкодження до 4 см² і більше. Дані наведено в табл. 3.

Залежність пошкодження хряща від величини медіального тибіального кута представлено на рис. 4, 5. На діаграмах чітко простежується зв'язок між значеннями медіального тибіального кута 85-86° і наявністю вихідних істотних пошкоджень хряща.

Таблиця 3

**Характер пошкодження хряща у пацієнтів описаної підгрупи
«Пластика ПКС на тлі гонартрозу»**

Кількість пацієнтів з ушкодженнями хряща I-II ступенів		Кількість пацієнтів з ушкодженнями хряща III-IV ступенів		Всього
Площа до 4 см ²	Площа більше 4 см ²	Площа до 4 см ²	Площа більше 4 см ²	
26	28	6	14	74
Всього 54 (72,9%)		Всього 20 (17,1%)		74 (100,0%)

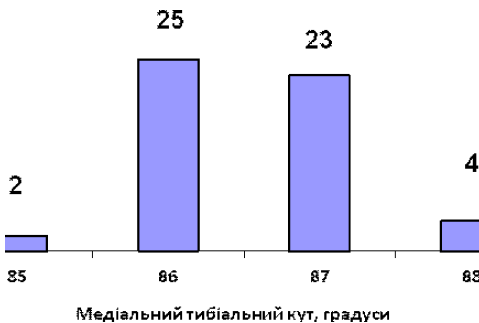


Рис. 4 Значення медіального тибіального кута серед пацієнтів з ушкодженнями хряща I-II ст. в підгрупі «Пластика ПКС на тлі гонартрозу»

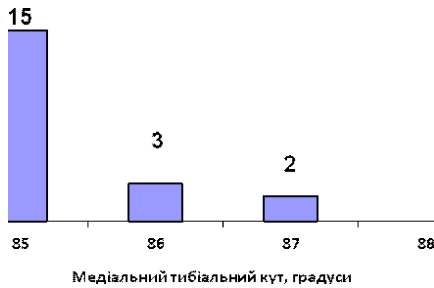


Рис. 5 Значення медіального тибіального кута серед пацієнтів з ушкодженнями хряща III-IV ст. в підгрупі «Пластика ПКС на тлі гонартрозу»

Таким чином, можна зробити висновок про те, що конституціональна варусна деформація суттєво впливає на розвиток остеоартрозу колінного суглоба. Тобто у випадках, коли у пацієнта пошкодження ПКС на тлі медіального остеоартрозу колінного суглоба поєднується з варусною деформацією досить складно очікувати позитивного результату лікування.

Віддалені результати у підгрупі пацієнтів «Пластика ПКС + пластика дефекту хряща» (мозаїчна пластика - 6 хворих, мікрофрактуризація - 36)

Група хворих з 42 осіб віком від 42 до 60 років. При оцінюванні віддалених результатів лікування (через 2-12 років) серед даних пацієнтів також відмічено прогресування звуження суглобової щілини. Так, серед 28 хворих без звуження суглобової щілини до операції у 9 (32,1%) відмічено прогресування остеоартрозу, що констатовано по наростанню звуження суглобової щілини. При цьому результати лікування не дуже відрізнялися від показників першої групи, де не проводилося мікрофрактуризації або мозаїчної пластики (рис. 6). Форма діаграми практично відповідає результатам першої підгрупи, які представлено на рис. 1.

Необхідно відмітити 4 випадки (9,5%) ушкоджень трансплантата передньої хрестоподібної зв'язки.

Незважаючи на те, що питома вага пошкоджень хряща III-IV ст. в цій групі значно більша (табл. 4) значення медіального тибіального кута несуттєво відрізняються від попередньої групи (рис 7). Також простежується залежність індексу Lequesne від величини медіального тибіального кута (рис. 8). Однак ця залежність, судячи з форми гістограми, статистично недостовірна, оскільки показники дещо неоднорідні. Проте, тенденція, отримана при аналізі першої підгрупи, побічно підтверджується. А деяка неоднорідність рядів, на наш погляд, обумовлена невеликою кількістю спостережень (42 пацієнти).

Об'єднання в одну вибірку пацієнтів з мікрофрактуризацією і мозаїчною пластикою пов'язане з численними даними в літературі з порівняльними результатами даних методів пластики дефектів хряща.

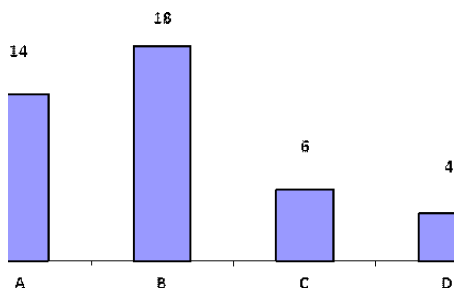


Рис. 6 Віддалені результати лікування пацієнтів групи «Пластика ПКС + пластика дефекту хряща» за шкалою I.K.D.C.

Таблиця 4

**Характер пошкодження хряща у пацієнтів описаної підгрупи
«Пластика ПКС + пластика дефекту хряща»**

Кількість пацієнтів з ушкодженнями хряща I-II ступенів		Кількість пацієнтів з ушкодженнями хряща III-IV ступенів		Всього
Площа до 4 см ²	Площа більше 4 см ²	Площа до 4 см ²	Площа більше 4 см ²	
	7	28	7	42
Всього 7 (16,7%)		Всього 35 (83,3%)		42 (100,0%)

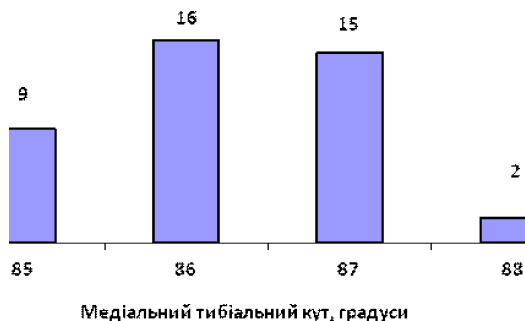


Рис. 7 Вихідні значення медіального тибіального кута в підгрупі «Пластика ПКС + пластика дефекту хряща»

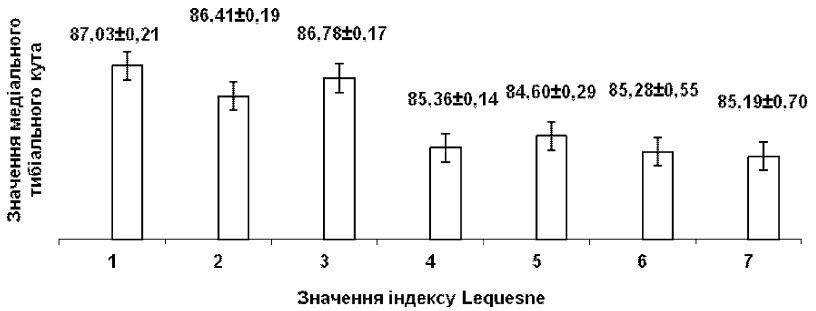


Рис. 8 Діаграма залежності індексу Lequesne (у віддаленому періоді) від величини медіального тибіального кута в підгрупі «Пластика ПКС + пластика дефекту хряща»

Аналіз результатів лікування пацієнтів другої підгрупи «Пластика ПКС + пластика дефекту хряща» підтверджує, що відновлення ПКС при гонартрозі з наявністю пошкодження суглобового хряща буде успішним, якщо немає істотної конституціональної варусної деформації.

Результати лікування пацієнтів у підгрупі «Пластика ПКС + пластика дефекту хряща + висока коригувальна остеотомія великогомілкової кістки»

Група з 21 хворого віком від 36 до 57 років. При оцінюванні віддалених результатів лікування (у даній підгрупі - через 6-10 років) також відмічено прогресування звуження суглобової щілини серед даних пацієнтів. На момент операції всі пацієнти мали звуження суглобової щілини: I ступінь - 7 хворих, II ступінь - 14. У терміни оцінювання віддалених результатів прогресування відмічено у 6 хворих (28,5%). Результати лікування представлено на рис. 9.

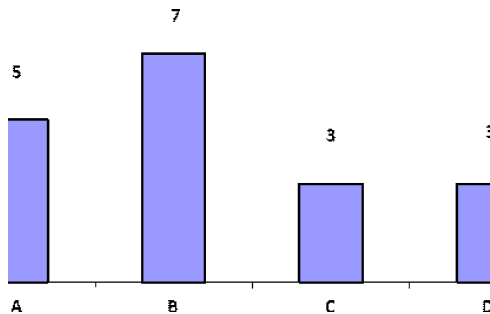


Рис. 9 Віддалені результати лікування пацієнтів групи «Пластика ПКС + пластика дефекту хряща + висока коригувальна остеотомія великогомілкової кістки» за шкалою I.K.D.C.

Було 3 випадки (14,2%) ушкоджень трансплантата передньої хрестоподібної зв'язки. Необхідно відзначити, що в даній групі виявилася

статистично недостатня вибірка, тому можна говорити тільки про тенденції. Основна відмінність даної групи була в значеннях медіального тибіального кута, які коливалися від 82° до 86°, в середньому - 84,6°. Величина тибіального слопу коливалася від 7 до 14°. Тобто до підгрупи ввійшли хворі з варусною деформацією колінного суглоба, пошкодженням хряща медіального відділу і пошкодженнями передньої хрестоподібної зв'язки.

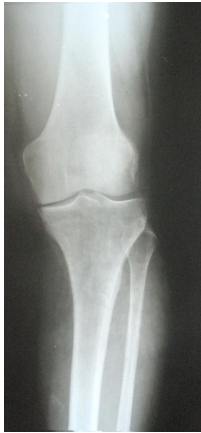Незважаючи на нечисленність - 21 випадок, все-таки можна порівняти її за ступенем і розмірами пошкодження хряща з попередньою підгрупою. При цьому характер пошкоджень хряща достовірно не відрізнявся від підгрупи «Пластика ПКС + пластика дефекту хряща» (див. табл. 5).

Таблиця 5

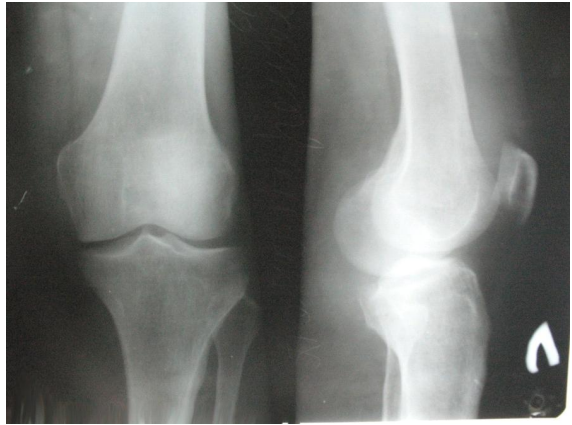
Характер пошкодження хряща у пацієнтів описаної підгрупи «Пластика ПКС + пластика дефекту хряща + висока коригувальна остеотомія великогомілкової кістки»

Кількість пацієнтів з ушкодженнями хряща I-II ступенів		Кількість пацієнтів з ушкодженнями хряща III-IV ступенів		Всього
Площа до 4 см ²	Площа більше 4 см ²	Площа до 4 см ²	Площа більше 4 см ²	
	5	11	5	21
Всього 5 (23,8%)		Всього 16 (76,2%)		21 (100,0%)

Клінічний приклад. Пацієнтка Л. 52 років, медіальний тибіальний кут 82°, тибіальний слоп 13°, звуження суглобової щілини II ст. (рис.10). Оперована 6 років тому, через 6 тижнів після травми. При ревізії колінного суглоба дефекти хряща стегнової і плато великогомілкової кістки (рис. 11). Виконано аутопластику ПКС і коригувальну остеотомію за методикою, що відкривається, з корекцією фронтальної осі. Оцінювання за шкалою I.K.D.C. - група А. Індекс Lequesne – 1. Рентгенологічний результат на рис. 12

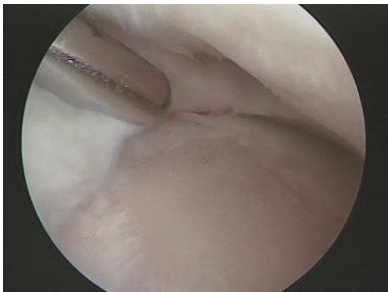

а

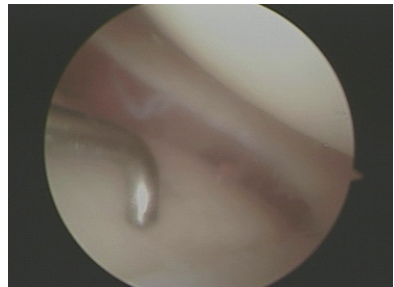


б

Рис. 10 Рентгенограми пацієнтки Л. 52 років до операції: а) пряма проекція стоячи; б) стандартні пряма і бічна проекції



а



б

Рис. 11 Артроскопічне оцінювання стану хряща: а) медіальний відділ; б) латеральний відділ

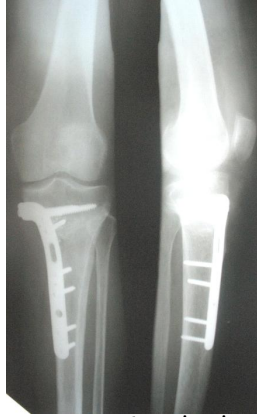
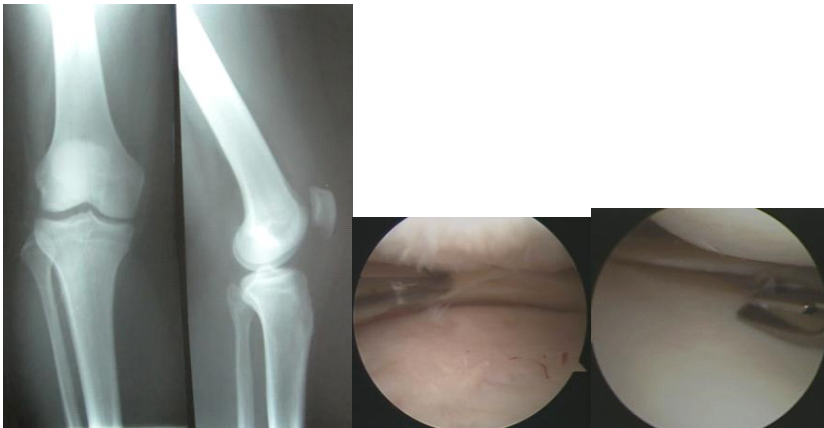
Рис. 12 Рентгенограма через 6 років після операції

Клінічний приклад. Пацієнт П. 32 років, медіальний тибіальний кут 83° , тибіальний слоп 12° , звуження суглобової щілини I ст. (рис. 13). Оперований 5 років тому, через 7 тижнів після травми. При ревізії колінного суглоба пошкодження хряща стегнової і плато великогомілкової кістки (рис. 14). Виконано аутопластику ПКС і коригувальну остеотомію за методикою, що відкривається, з корекцією фронтальної осі і зменшенням тибіального слопа на 5° . Оцінювання за шкалою I.K.D.C. - група A. Індекс Lequesne - 0. Рентгенологічний результат на рис. 14, 15



медіальний відділ

латеральний відділ

Рис 13 Рентгенограма пацієнта П. 32 років до операції

Рис. 14 Оцінювання медіального і латерального відділів пацієнта П. 32 років при артроскопії

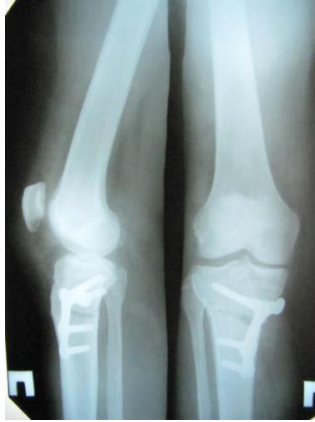

Рис. 14 Рентгенограма пацієнта П. 32 років через 6 тижнів. після операції

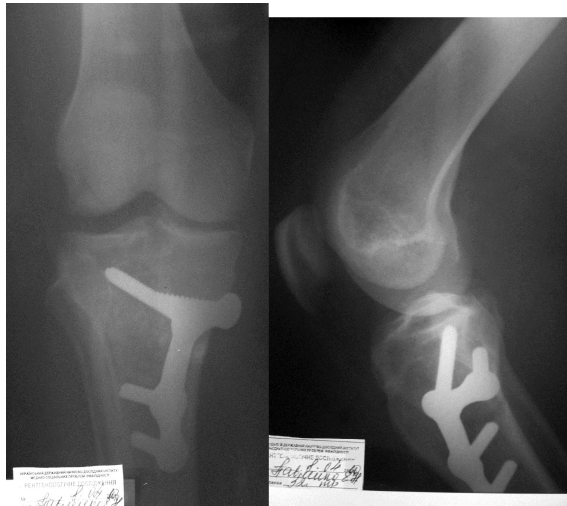


Рис. 15 Рентгенограма пацієнта П. 32 років через 5 років після операції
Результати лікування пацієнтів у підгрупі «Висока коригувальна
остеотомія великогомілкової кістки зі зміною тибіального slopa + пластика
дефекту хряща»

Група хворих з 12 осіб віком від 52 до 59 років. При оцінюванні віддалених результатів лікування (у даній підгрупі - через 4-6 років) також відмічено прогресування звуження суглобової щілини серед даних пацієнтів. На момент операції всі пацієнти мали звуження суглобової щілини: II ступеня - 5 хворих, III ступеня - 7 У терміни оцінювання віддалених результатів прогресування відмічено у 3 хворих (25,0%).

До даної групи ввійшли пацієнти зі значеннями медіального тибіального кута, які коливалися від 81° до 86°, в середньому - 84,2°. Основною відмінною особливістю даної групи була величина тибіального слопа, яка у всіх хворих була 11° і більше.

При коригувальній остеотомії ми зменшили тибіальний слоп на 5-10°.

У всіх випадках були ушкодження хряща III-IV ступенів площею більше 4 см².

Тобто до підгрупи ввійшли хворі з пошкодженнями передньої хрестоподібної зв'язки в поєднанні з варусною деформацією колінного суглоба, істотними пошкодженнями хряща медіального відділу, значно більшим звуженням суглобової щілини.

Обговорення

Необхідно відзначити, що кількість операцій з пластики передньої хрестоподібної зв'язки щорічно збільшується на десятки тисяч [11].

Провідні спеціалізовані журнали публікують праці, у яких розглядаються переваги різних методик її відновлення, оцінюються якісні характеристики різних видів трансплантатів та імплантатів для їх фіксації [1,2,4,7,8,12,15]. При цьому питома вага публікацій про віддалені результати і ускладнення залишається невисокою. Так, у журналі «Journal of Arthroscopic and Related Surgery» за 2013 опубліковано 52 роботи про методи пластики ПКС, 9 - про віддалені результати і 9 про ускладнення. У всіх роботах для оцінювання результатів використовують спеціальні шкали, які характеризують стабільність і функцію колінного суглоба, рівень фізичної активності, а також якість життя пацієнтів.

Незалежно від використаного поєднання оціночних шкал, зазвичай, результати поділяють на «відмінні», «добрі», «задовільні» і «незадовільні».

При цьому, недостатньо уваги приділяється причинам, які призвели до всіх результатів окрім «відмінних».

Основні причини недостатньо добрих результатів, на наш погляд, можна об'єднати у дві групи: 1) рецидиви нестабільності; 2) розвиток остеоартрозу колінного суглоба. У даній роботі більше аналізуються причини другого порядку, оскільки проблемам повторних ушкоджень ПКС присвячено безліч робіт. При цьому питома вага пошкоджень трансплантатів ПКС коливається від 5 до 24% і не має тенденції до зменшення [9,10,11,13,14].

Особливу проблемну групу, на наш погляд, складають пацієнти з передньою або переднемедіальною нестабільністю на тлі застарілих пошкоджень передньої хрестоподібної зв'язки. В окремих таких хворих вже почав розвиватися посттравматичний гонартроз, що підтверджується при артроскопії. Йдеться про пацієнтів з першою або другою стадіями гонартрозу.

Проте, функції колінного суглоба у них, зазвичай, збережені, і основні скарги стосуються саме нестабільності колінного суглоба.

Таким чином, ми маємо хворого з остеоартрозом колінного суглоба на тлі хронічної переднемедіальної нестабільності, якого турбує нестійкість і біль в області медіального відділу. Завдання лікування в таких випадках: 1) сповільнити прогресування остеоартрозу; 2) відновити стійкість колінного суглоба. У таких ситуаціях виникає проблема з вибором правильної тактики лікування. Основні сумніви виникають з приводу доцільності відновлення передньої хрестоподібної зв'язки в колінному суглобі з повільно прогресуючим остеоартрозом.

Основні питання. Чи не призведе оперативне втручання до прискорення прогресування дегенеративного процесу? Чи усунемо ми больовий синдром в коліні, досягнувши його стабільності? Яким чином успішно виконати відновлення передньої хрестоподібної зв'язки на тлі варусної деформації, що розвивається?

У цьому сенсі дане дослідження показало, що відновлення передньої хрестоподібної зв'язки можливе при правильному виборі показань і методики, що дозволяє досягати цілком прийнятних позитивних віддалених результатів. При цьому результат необхідно прогнозувати з двох позицій: рецидив нестабільності і ступінь прогресування остеоартрозу.

У нашій вибірці пацієнтів рівень рецидивів нестабільності доходив до 10%, що цілком порівняно з результатами первинного відновлення ПКС. Питома вага прогресування остеоартрозу у віддаленому періоді становила від 30% у групі з його початковими проявами і до 50% у хворих зі значними дефектами суглобового хряща і звуженням суглобової щілини III ступеня (кістка торкається кістки).

У результаті роботи виявилось, що конституціональна варусна деформація, яку ми оцінювали за величиною медіального тибіального кута, суттєво впливає на результат пластики передньої хрестоподібної зв'язки у випадках, коли вже почалося руйнування суглобового хряща медіального відділу колінного суглоба. При його значеннях менше 85° у всіх пацієнтів відмічено суттєве прогресування остеоартрозу. У випадках, коли пацієнтам з конституціональною варусною деформацією було виконано коригувальну остеотомію питома вага прогресування остеоартрозу була порівняною з групою хворих без варусної деформації.

Чому ми застосували показник медіального тибіального кута для оцінювання механічної осі кінцівки? У нас не було можливості виконувати рентгенограму всієї кінцівки через відсутність обладнання. Незважаючи на те, що цей показник побічно характеризує механічну ось кінцівки, ми

неодноразово його для цього використовували і отримували статистично достовірні результати [5].

Окрему нечисленну групу склали хворі, у яких були великі дефекти хряща, значне звуження суглобової щілини в поєднанні з великими значеннями тибіального слопа (11° і більше). У таких випадках вальгізована остеотомія з його зменшенням на $7-10^\circ$ дозволила стабілізувати колінний суглоб і сповільнити прогресування остеоартрозу.

Зважаючи на результати даного дослідження, ми спробували сформувати власну тактику вибору методу хірургічного лікування пацієнтів з ушкодженнями ПКС на тлі остеоартрозу колінного суглоба I-II стадій.

1. Велику роль відіграє вік пацієнтів. У нашій роботі рідко виникали показання у хворих старше 60 років, основну групу склали хворі до 55 років.

2. Ми не включали до даної групи хворих з індексом маси тіла більше 30. Пластика ПКС на тлі гонартрозу у пацієнтів з індексом маси тіла більше 30 залишається предметом дискусії.

3. Ми не проводили оцінювання результатів лікування з урахуванням статі хворих внаслідок недостатньої вибірки, однак помітили, що простежується тенденція до кращих результатів у чоловіків.

4. У пацієнтів віком до 60 років без варусної деформації, за наявності пошкодження суглобового хряща можливе виконання пластики ПКС з прогнозованими добрими результатами лікування. Якщо у такого пацієнта є ушкодження суглобового хряща I-IV ступенів площею до 4 см^2 , то цілком можливим є проведення мікрофрактуризації, мозаїчної пластики або іншого заміщення даного дефекту.

5. Наявність у пацієнта варусної деформації або великих дефектів хряща більше 4 см^2 , який сам по собі призводить до формування вторинного варуса, є показанням для одночасного відновлення ПКС і високої вальгізованої остеотомії великогомілкової кістки.

6. В окремих випадках, коли у пацієнта з варусною деформацією і пошкодженням ПКС має місце великий тибіальний слоп - 11° і більше - необхідно розглядати питання про корекцію як варусної деформації, так і зменшення тибіального слопа.

Висновок

Хронічна нестабільність з часом призводить до зношування хряща в медіальному відділі. Відновлення стабільності колінного суглоба за рахунок пластики передньої хрестоподібної зв'язки і зміна геометрії у фронтальній і сагітальній площинах за рахунок вальгізації та зменшення тибіального слопа призводять до зменшення механічного навантаження як на трансплантат, так і до більш повільного зношування хряща. Малоймовірно, що пластика передньої хрестоподібної зв'язки дасть можливість повністю зупинити

руйнування хряща і розвиток остеоартрозу, проте відновлення стабільності колінного суглоба покращує якість життя пацієнтів.

Результати пластики передньої хрестоподібної зв'язки на тлі остеоартрозу колінного суглоба в перші 5-7 років практично завжди добрі, незалежно від поєднання з коригувальною остеотомією, проте в термін до 10 років - близько 25% пацієнтів вже мають показання до ендопротезування.

Достатньо складно відповісти на всі питання, що виникають при відновленні ПКС на тлі гонартрозу. У ході даної роботи цих питань стає все більше і більше. Запропоновані критерії також залишаються предметом дискусії. Що робити, якщо пацієнт не вкладається в них? Наша статистика свідчить, що у нього не досить висока ймовірність позитивного віддаленого результату. Цей пробіл як завжди заповнюється особистим досвідом ортопеда. Відновлення пошкодженої ПКС на тлі гонартрозу - швидше ТАК, ніж НІ.

Література

1. Григоровский В.В. Гистопатология и зависимости морфологических показателей состояния сухожильных аутотрансплантатов передних крестообразных связок у больных с рецидивом нестабильности коленного сустава / В.В. Григоровский, С.С. Страфун, С.В. Богдан // Ортопедия, травматология и протезирование.- 2013.- № 2.- С. 34-34.

2. Електроміографія в діагностиці та лікуванні рецидиву передньомедіальної нестабільності колінного суглоба / Страфун С.С., Сергієнко Р.О., Страфун О.С., Гайко О.Г., Богдан С.В. // Травма. - 2012. - Том 13 №3. - С. 64 - 68.

3. Результаты консервативного лечения поврежденных связочного аппарата коленного сустава / Климовицкий В.Г., Тяжелов А.А., Гончарова Л.Д., Щикота Р. // Травма. - 2012. - Том 13 №1. - С. 79 - 82.

4. Результаты моделирования поврежденных связочного аппарата коленного сустава / Карпинский М.Ю., Карпинская Е.Д., Щикота Р.А., Тяжелов А.А., Гончарова Л.Д. // Травма. - 2012. - Том 13 №3. - С. 1645 - 171.

5. Сравнительный анализ отдаленных результатов высокой корригирующей остеотомии большеберцовой кости и монокондиллярного эндопротезирования коленного сустава при медиальном гонартрозе / М.Л. Головаха, И.В. Шишка, О.В. Банит и др. // Ортопедия, травматология и протезирование.-2013.-№1.-С. 20-24.

6. Страфун С. Прогнозирование результатов лечения больных с переднемедиальной нестабильностью коленного сустава / С. Страфун, Р.Сергиенко, А.Страфун // Ортопедия, травматология и протезирование. - №2. -2012. - С.64-67

7. A comparison between a retrograde interference screw, suture button, and combine fixation on the tibial side in all-inside anterior cruciate ligament

reconstruction: a biomechanical study in a porcine model / M.P. Walsh, C.A. Wijdicks, J.B. Parker et al. // Am J Sport Med.- 2009.- Vol. 37.- P. 160-167.

8. Baer G.S. Clinical outcomes of allograft versus autograft in anterior cruciate ligament reconstruction / G.S. Baer, C.D. Harner // Clin Sports Med.- 2007.- V. 26.- P. 661-681.

9. Heijne A. A 2-years follow-up of rehabilitation after ACL reconstruction using patellar tendon or hamstring tendon grafts: a prospective randomized study / A. Heijne, S. Werner // Knee Surg. Sports. Traumatol. Arthrosc.- 2010.- V. 18.- P. 805-813.

10. Long-term follow-up of ACL reconstruction with hamstring autograft / J. R.S. Leiter, R. Gourlay, S. McRae et al. // Knee Surg. Sports. Traumatol. Arthrosc.- 2014.- V. 22.- P. 1061-1069. тут все отдаленные результаты и артрозы до 25% и возвращение в спорт через 12 лет не более 50% и сужение щели

11. Papalia R. The Anterior Cruciate Ligament Remnant: To Leave It or Not? / R. Papalia, N. Maffulli, V. Denaro // Arthroscopy.- 2013.- Vol. 29.- № 11.- P. 1736-1737.

12. Patellar tendon versus hamstring tendon autograft for anterior cruciate ligament rupture in adults / N.G. Mohtadi, D.S. Chan, K.N. Dainty et al. // Cochrane Database Syst Rev.- 2011.- V.9. doi:10.1002/14651858.CD005960.

13. Return to Sports After Arthroscopic Anterior Stabilization in Patients Aged Younger Than 25 Years / B. Y. Ozturk, T. G. Maak, P. Fabricant, D. W. Altchek, R. J. Williams, R. F. Warren, F. A. Cordasco, A. A. Allen // Arthroscopy.- 2013.- Vol.29, № 12.- P. 1922-1931.

14. Schindler O.S. Surgery of anterior cruciate ligament deficiency: a historical perspective / O.S. Schindler // Knee Surg. Sports. Traumatol. Arthrosc.- 2012.- V. 20.- P. 5-47.

15. The concept of individualized anatomic anterior cruciate ligament (ACL) reconstruction / M. Hofbauer, B. Muller, C.D. Murawski // Knee Surg. Sports. Traumatol. Arthrosc.- 2014.- V. 22.- P. 979-986.

Резюме. *Хроническая нестабильность со временем приводит к износу хряща в медиальном отделе. Результаты пластики передней крестообразной связки на фоне остеоартроза коленного сустава в первые 5-7 лет практически всегда хорошие, независимо от сочетания с корректирующей остеотомией, однако в срок до 10 лет - около 25% пациентов уже имеют показания к эндопротезированию. Достаточно сложно ответить на все вопросы, возникающие при восстановлении ППС на фоне гонартроза. В ходе данной работы этих вопросов становится все больше и больше. Предложенные критерии также остаются предметом дискуссии. Что делать, если пациент не укладывается в них? Наша статистика свидетельствует, что у него не достаточно высокая вероятность положительного удаленного результата. Этот пробел как всегда заполняется*

личным опытом ортопеда. Восстановление поврежденной ППС на фоне гонартроза - скорее ДА, чем НЕТ.

Summary. *Chronic Knee instability eventually leads to deterioration of cartilage in the medial compartment. Results of anterior cruciate grafting on the background of osteoarthritis of the knee in the first 5-7 years is almost always good, regardless of the combination of a corrective osteotomy, but up to 10 years - about 25% of patients already have indications for arthroplasty. Rather difficult to answer all the questions that arise when restoring of ACL on the background of knee osteoarthritis. In the course of this work with these issues becomes more and more. The proposed criteria also are debated. What if the patient does not fit into them? Our statistics show that it is not sufficiently high probability of a positive result remote. This gap is filled as always personal experience podiatrist. Reconstruction of ACL on the background of knee osteoarthritis - rather Yes than No.*