

12. Сергеев С.В. Сепсис, как синдром полиорганной недостаточности при поли-травме / С.В. Сергеев // Стерилизация и госпитальные инфекции. 2006. – №2. – С. 49-51.
13. Соколов В.А. «Damage control» - современная концепция лечения пострадавших с критической политравмой /В.А. Соколов // Вестник травматологии и ортопедии им. Н.Н. Приорова. – 2005. -№1. – С. 81-84.
14. Файн А.М. Выбор оптимальной тактики оказания помощи пострадавшим с тяжёлыми переломами костей таза и травмой нижних мочевыводящих путей / А.М. Файн, Е.И. Бялик, Т.П. Македонская // Политравма. – 2013. - №3. – С. 30-36.
15. Філь А.Ю. Сучасна тактика надання допомоги при скелетній травмі постраждалим із політравмою (огляд літератури) / А.Ю. Філь, Ю.Я. Філь // Травма. – 2014. – том 15. №4. – С. 125-128.
16. Хирургическая стабилизация таза у раненых и пострадавших / В.М. Шаповалов, Е.К. Гуманенко, А.К. Дулаев [и др.]. – СПб.: МОРСАР-АВ, 2000. – С. 3, 42.
17. Genitourinary injuries in pelvic fracture morbidity and mortality using the National Trauma Data Bank /M. Vjurlin, R. Fantus, M. Mellett, S. Goble //J. Trauma. – 2009. – Vol. 67, N 5. – P. 1033-1039.

УДК 615.465::[546.82:546.74:54-19:546.28:66.088]:[667.613.5:620.193.8]:57.083

**РЕЗУЛЬТАТИ ЕКСПЕРИМЕНТАЛЬНОГО ДОСЛІДЖЕННЯ
ПРИ ІМПЛАНТАЦІЇ ТИТАНО-НІКЕЛЕВИХ ПЛАСТИН З НАПИЛЕННЯМ
МАТЕРІАЛУ НА ОСНОВІ БІОАКТИВНОГО СКЛА**

Чорний В.С.¹, Проценко В.В.², Абудейх Удай¹

- 1. Національний медичний університет ім. О.О. Богомольця МОЗ України,*
- 2. Державна установа “Інститут травматології та ортопедії НАМН України”*

**THE RESULTS OF AN EXPERIMENTAL STUDY OF IMPLANTATION
OF TITANIUM-NICKEL PLATES COVERED WITH MATERIAL
BASED ON BIOACTIVE GLASS**

Chornyi V.S.¹, Protsenko V.V.², Abudayeh Audai¹

- 1. National Medical University. A.A. Bogomolets Ministry of Health of Ukraine,*
- 2. State institution "Institute of Traumatology and Orthopaedics of the National Academy of Medical Sciences of Ukraine"*

Вступ. Важливе значення для розвитку медицини в цілому, та імплантології зокрема, має пошук та розробка штучних матеріалів – замінників кісткової тканини [15]. Низька корозійна і зносостійкість металевих імплантатів у корозійному рідкому середовищі тіла людини сприяє

Introduction. Research and development of artificial bone tissue substitutions [15] are very important for development of medicine as a whole and particularly for Implantology. Low corrosion- and wear resistance of metal implants in corrosive liquid environment of human body promotes ingress



виходу іонів металу в організм і викликає алергічні та токсичні реакції в організмі [3,13]. Тому матеріали, застосовані в якості імплантів, не повинні мати токсичність або повинні мати надійні захисні покриття на поверхні, що перешкоджає виходу іонів металу в тканини організму людини і завадить процесам розчинення та корозії [9,11,12]. На рівновагу між цими процесами впливають найрізноманітніші чинники, в тому числі біомеханічні навантаження, що виникають у системі кістка-імплантат, і потенційна наявність запалення навколо імплантату. Фізико-хімічні властивості оксидного шару: його склад і товщина, поверхнева енергія і топографія поверхні (розмір, форма, шорсткість) - впливають на біологічні реакції тканин та проліферацію клітин і їх морфологію [5,15]. Мінералізація і зв'язок з кістковою тканиною - це найважливіші процеси для підвищення біоактивності при лікуванні кістки та здатності кістки до регенерації [3]. Інтеграція кістки навколо імплантату є динамічний процес кісткоутворення і резорбції, чим вище ступінь остеоінтеграції, тим вище механічна стабільність і міцність з'єднання імплантат-кістка [4,10]. З точки зору активності по відношенню до остеоіндукції і взаємодії з кістковим матриксом автори робіт [6,8] розділили біосумісні матеріали на біоактивні, біоінертні і біотолерантні. Створено кілька видів біо-кераміки для нанесення на поверхню імплантів: корундова інертна (Al_2O_3), поверхнево-активна (біоскло) і кераміка, яка резорбується (трикальційфосфат і гідроксиапатит) [7,9]. На даний час в якості оптимальних розглядаються біоматеріали, що містить різні поєднання кальцій-фосфатних сполук і гідроксиапатит різної структури [14], а також метали і сплави з кальцій-фосфатним покриттям на поверх-

of ions into body that leads of allergy and toxic reactions [3,13]. Thus, the materials applied for production of implants shall be non-toxic or must have reliable protective cover on their surface, able to prevent the ingress of ions of metals into the tissues of human body and the processes of dissipation and corrosion [9,11,12]. The balance between these processes is affected by different factors, among them biomechanical loadings, occurring in the bone-implant system, as well as possible presence of inflammation around the implant. Physic and chemical features of oxide layer are: its composition and thickness, surface energy and topography (size, share, smoothness) - effect on biologic response of the tissues, cells proliferation and morphology [5,15]. Mineralization and connection with bone tissue are critically important processes for increase of bioactivity for treatment of bone and its regeneration capacity [3]. Bone integration around an implant is a dynamic process of resorption and bone formation; the higher is the extent of osteointegration, the higher is mechanical stability and strength of bone-implant combination [4,10]. From point of view of activity relating to osteoinduction and interrelation with bone matrix, authors of researches [6,8] subdivided biocompatible materials into bioactive, bioinert and bio-tolerant. There are several types of bio-ceramics created for covering the surface of implants: corundum inert (Al_2O_3), surface-active (bio-glass) and resorptive ceramics (tricalciumphosphate and hydroxyapatite) [7,9]. Nowadays biomaterials containing different combinations of calcium-phosphate compound and hydroxyapatite of different structure [14] as well as metals and alloys thereof with calcium-phosphate cover-

ні, що забезпечують біосумісність і здатність до інтеграції імплантату з кістковою тканиною [1,11,15]. Властивості гідроксиапатит-кремнієвої кераміки обумовили пильну увагу до неї дослідників і медиків. Кремній стимулює міжклітинні реакції і сприяє утворенню кісткової тканини, а також грає важливу роль у процесі мінералізації колагену [2,5,9]. У статті повідомляється про результати експериментального дослідження, щодо застосування покриттів з біокомпозитного матеріалу на основі біоактивного скла на титано-нікелевих пластинах для біосумісності з кістковою тканиною.

Мета роботи полягає в експериментальному дослідженні особливостей інтеграції титано-нікелевих пластин з кісткою при покритті їх біокомпозитним матеріалом на основі біоактивного скла.

Матеріали і методи. Робота базується на даних експериментального дослідження за 30 лабораторними тваринами з виварію Національного медичного університету ім. О.О. Богомольця. Експериментальні дослідження були проведені з метою морфологічного дослідження впливу імплантаційного матеріалу на основі біоактивного скла на репаративні процеси у кістці. Експеримент було виконано на щурах-самцях віком 6 місяців та масою 180 ± 5 грам.

Після обробки 70° спиртом операційне поле обкладалось стерильною білизною, кінцівки тварини фіксувалися на спеціальному операційному столі.

При хірургічному втручанні на стегні, розтин шкіри проводився скальпелем на зовнішній поверхні на всю довжину стегна, перетинались м'які тканини, распатером оброблялось окістя стегнової кістки, свердлом 2,5-3,0 мм здійснювалося висвердлювання кісткової пластини до

ings to ensure biocompatibility and ability of an implant to integrate with bone tissue [1,11,15] are considered to be optimal. The properties of hydroxyapatite-silicium ceramics have attracted careful attention of scientists and practicing medics. Silicium stimulates intracellular reactions and promotes formation of bone tissue, as well as plays important role in mineralization of collagen [2,5,9]. The article describes results of the experimental study of bio-composite covers based on bio-active glass on titanium-nickel plates for biocompatibility with bone tissue.

Aim of the research is experimental study of peculiarities of titanium-nickel plates' integration with bone, if covered by bio-composite material on the grounds of bioactive glass.

Materials and methods. The article reports the pilot study on 30 male rats from vivarium of O.O. Bogomolets National Medical University. The experiment was aimed at morphologic study of the impact of implantation material based on bioactive on bone reparation processes. The study involved 6-month old male rates weighing 180 ± 5 grams.

After processing by 70° spirit, the surgical area was covered by sterile dressing; limbs of the animal were fixed on special surgical table.

While surgical intervention the skin of the femur was cut by a scalpel along the external surface through the complete length of the femur, soft tissues were intersected, femoral bone periosteum has been processed by raspatory, bone plate was processed by 2.5-3.0 mm drill up to intramedullary canal, and titanium-nickel plate 4 mm in length and 2 mm in width has been implanted and fixed to the bone by its crooks (U-shape).



кістково-мозкового каналу, проводилася імплантація титано-нікелевої пластинки розміром 4 мм за довжиною та 2 мм шириною, яку фіксували до кістки за рахунок загнутих кінців (П-подібна форма). Застосовано два види пластинок: перший – без напилення та другий – з плазмовим напиленням на поверхню пластинки біокомпозитного матеріалу. Строк спостереження за оперованими тваринами – 3, 6 та 9 місяців. На строк спостереження взято по 5 щурів. Хірургічне втручання та виведення тварин з досліду виконували під ефірним наркозом. Для морфологічного дослідження брали стегнову кістку, в яку імплантували металеву пластинку.

Усі маніпуляції з тваринами здійснювали відповідно до вимог біоетики та міжнародних принципів Європейської конвенції про захист хребетних тварин, які використовуються для експериментальних та інших наукових цілей. (European convention for the protection of vertebrate animals used for experimental and other scientific purpose: Council of Europe 18.03.1986. – Strasburg. –1986. 52 p.).

При напиленні використовували новий імплантаційний матеріал на основі біоактивного скла – “Біокомпозит-Синтекість” (БКС) (свідоцтво про державну реєстрацію № 3653/2005 від 28 січня 2005р.), який синтезовано в лабораторії Інституту матеріалознавства НАН України групою під керівництвом проф. Дубка В.А.

Імплантаційний матеріал – БКС являє собою багатофазний неорганічний матеріал, синтезований методом хімічного осадження і керамічної технології. Фазний склад БКС: біоактивне скло – 50-65 мас.%, гідроксиапатит – 14-17 мас.%, вітлокит – 14-17 мас.%, воластоніт – 7-9 мас.%.

Це біоактивний і остеокондуктивний біоматеріал, який випускається у вигляді порошків, гранул, блоків і фігурних

We applied two types of biocomposite plates: the first without cover and the second with plasma spray covered surface. Observation period after surgery – 3, 6 and 9 months. 5 rats have been taken for each observation term. Surgical intervention and sacrifice of the animals have been performed using ether anesthesia. For morphological study we took the femoral bone with metal plate implanted.

All manipulations with the animals have been performed in compliance with requirements of bioethics and international principles of European Convention for the protection of vertebrate animals used for experimental and other scientific purposes: Council of Europe 18.03.1986. – Strasburg. – 1986. 52 p.

For plate covering we used new implantation material based on bioactive glass – “Biocomposite-Syntextile” (BCS) (State registration certificate 3653/2005 of January 28, 2005), developed at the laboratory of the Institute of Material Science by the NAS of Ukraine by group of scientists headed by prof. Dubok V.A.

Implantation material BCS is a multi-phase non-organic material, synthesized by the method of chemical deposition and ceramic technology. Phase composition of the BCS: bioactive glass – 50-65 mass%, hydroxyapatite – 14-17 mass%, whitlockite – 14-17 mass%, wollastonite – 7-9 mass%.

This is the bioactive and osteoconductive biomaterial, supplied in form of powders, granules, blocks and shaped implants with reasonable scope of porosity and mechanic properties (Pic. 1). BCS could contain non-organic admixtures, preventing growth of bacterial and development of inflammation.

імплантатів із значним діапазоном пористості і механічних властивостей (рис.1). БКС може утримувати неорганічні домішки, які перешкоджають розвитку бактерій та запальним процесам. БКС містить у собі тільки неорганічні сполуки і не містить ніяких органічних компонентів, тому не провокує негативні імунні реакції організму. Міцність при стисканні БКС складає від 1 до 600 Мпа для різних видів, пористість регулюється в межах 5-85%, термін резорбції складає від 6 місяців до 20 років в залежності від складу імплантату. Напилення БКС на титано-нікелеві пластинки виконувалося в лабораторії Інститута фізики напівпровідників ім. В.Є. Лашкарьова НАН України.

BCS contains only non-organic components and no organic ones, thus does not provoke negative immune reaction of a body. Compression resistance of the BCS is from 1 to 600 MPa for different types thereof, porosity varies between 5-85%, resorption period is from 6 months to 20 years, depending on an implant's composition. Covering titanium-nickel plates by BCS has been performed by the laboratory of the V.E. Lashkariov Institute of Semiconductors' Physic by NAS of Ukraine.

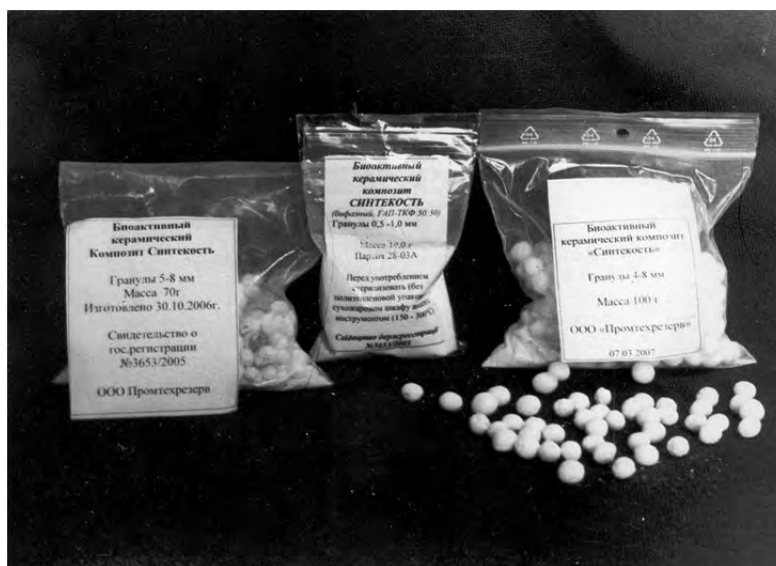

Рис.1. Зразки БКС в поліетиленовій упаковці
Fig.1. Samples of BCS in plastic packages

Визначення закономірностей процесів перебудови кістки в місці імплантації титано-нікелевої пластини з напиленням імплантаційного матеріалу, або без напилення, в експерименті проведені нами за допомогою світлового мікроскопа у відділі патоморфології Національного медичного університету ім. О.О. Богомольця.

The regularities of bone transformation processes in the area of implantation of titanium-nickel plate, covered by implantation material or without cover, in our experemined have been defined by light microscope of pathomorphology department of O.O. Bogomolets National Medical University.



Отримані результати. При макроскопічному дослідженні фрагментів стегнової кістки через 3 місяці після імплантації: у 3 тварин (пластина без наплення) спостерігалось слабо виражене утворення кісткової мозолі в місці імплантації титано-нікелевої П-подібної пластини, як на зовнішній поверхні кістки, так і інтрамедулярно (рис. 2), у 2 тварин (пластина без наплення) спостерігалось ще менш виражене утворення кісткової мозолі в місці імплантації прямої накістної пластини. У 3 тварин, яким були імплантовані прямі пластини з плазмовим напленням біокompatивного, спостерігалось добре утворення кісткової мозолі в місці імплантації пластини. На розрізі кісткова мозоль фіброзно-кісткової щільності. У 2 тварин, яким була імплантована П-подібна пластина з напленням біокompatивного, також спостерігалось добре виражене утворення кісткової мозолі, як на поверхні кістки (поперечник кісткової мозолі по товщині в місці імплантації рівний поперечнику сегмента кістки), так і інтрамедулярно, тому титано-нікелеву пластину дуже важко було відокремити від кісткової мозолі (рис. 3).

В оточуючих м'яких тканинах в місці імплантації титано-нікелевої пластини не відмічено ніяких патологічних змін (металоз, некроз м'яких тканин).

Післяопераційні рубці в прооперованих тварин спокійні, у деяких тварин на шкірі спостерігається післяопераційний шовний матеріал, нагноєння в області післяопераційних швів не відмічено.

При макроскопічному дослідженні видалених стегнових кісток у щурів через 6 місяців у випадках імплантації титано-нікелевих пластин з покриттям із БКС ми спостерігали пластинку "замуровану" в тканину, яка щільно прилягає до її поверхні. Ознак металозу не спостерігалось.

Obtained results. Macroscopic examination of femoral bone fragments 3 months after implantation in 3 animals (plate without cover) recovered slightly expressed formation of bone callus in the area of titanium-nickel U-shape plate implantation both on the external surface of the bone and intramedullary (Pic.2), in 2 animals (plate without cover) we observed not less expressed formation of bone callus in the area of implantation of a straight bone place. In 3 animals with straight plates covered by biocomposite plasma spray we observed good formation of bone callus in the area of implantation. Cross-section of the bone callus showed fibrosis-bone density. In 2 animals with U-shaped plate with biocomposite spray cover we also observed well-expressed bone callus both on the surface of the bone (the thickness of the bone callus in the area of implantation was equal to the thickness of the segment of the bone) and intramedullary, thus titanium-nickel plate was very difficult to separate from bone callus (Pic.3).

Surrounding soft tissues in the area of titanium-nickel plate implantation demonstrated no pathologic changes (soft tissues metallosis, necrosis).

Post-surgical scars of the animals are stable, skin of some animals demonstrated post-surgical suture material, no suppuration has been observed in the area of post-surgical sutures.

Macroscopic examination of the removed femoral bones of the rats 6 months after implantation of titanium-nickel plate with BCS cover demonstrated that plates were "immured" into the bone tissue, closely adjacent to the surface thereof. No signs of metallosis were observed. In case of plates




Рис.2 Видалений сегмент кістки щура, в який імплантували титано-нікелеву пластину без наплення біокомпозита

Pic.2 Removed bone segment of a rat with the implanted titanium-nickel plate without bio-composite spray cover.



Рис.3 Видалений сегмент кістки щура, в який імплантували титано-нікелеву пластину з напленням біокомпозита

Pic. 3. Removed bone segment of a rat with the implanted titanium-nickel plate with plasma spray cover.

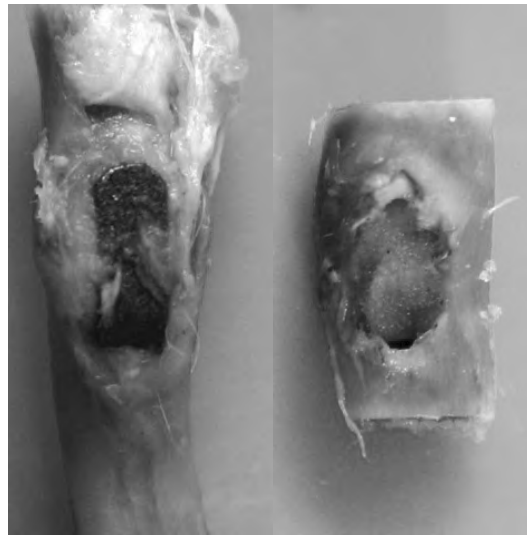
У випадках застосування пластинок без покриття із БКС також визначалося розростання тканин навколо імплантата. Ознак металозу не спостерігалося. Рухомості імплантату у випадках введення напилених пластин не спостерігали. Видалення пластин із кістки вимагало значного

without BCS cover we also observed bone tissue growth around the implant. There were also no signs of metallosis. Mobility of implant in case of spray covered plates was not observed. Removal of the plate from the bone tissue required reasonable effort, and was followed by destroying of the bone tissue,



зусилля та супроводжувалося руйнуванням кісткової тканини, що прилягала до імплантату. У той же час, при імплантації пластинок без покриття відмічалась рухливість імплантів, видалялись вони легко (рис.4 (а) та рис.4 (б)).

adjacent to the implant; while the implanted plates without cover showed mobility of implants, and they were easy to remove (Pic. 4 (a) and Pic. 4 (b)).



a

b

Рис.4. Макропрепарати стегнової кістки після видалення імплантатів, покритих композиційним матеріалом (а) та без композиційного покриття (б)

Pic. 4. Macro-samples of femoral bone after removal of implants covered by composite material (a) and without composite cover (b).

У випадку застосування пластин з покриттям відмічається добре виражена рана при видаленні, дно якої утворено губчастою кістковою тканиною. У випадку застосування пластини без покриття – поверхня рани вкрита переважно фіброзною сполучною тканиною та явищами вираженої резорбції по краям ранової поверхні.

Видалені титано-нікелеві пластини як з покриттям, так і без нього, не мали явищ корозії, але на пластинах, які мали композитне покриття, на поверхні спостерігали наявність дрібних фрагментів кісткової тканини, міцно спаяних з поверхнею пластини, які відривались від пластини зі значним зусиллям, шляхом їх руйнування (рис. 5).

In case of covered plates we can see well-expressed wound after removal, which bottom is covered by cancellous bone. If plates without cover have been used, the surface of the wound is covered mostly by fibrous connective tissue with the expressed resorption along the edges of the surface of the wound.

The removed titanium-nickel plates, either covered and uncovered, had no signs of corrosion, although plates with composite cover had tiny bone fragments of their surface, tightly soldered to the surface of the plate; it required reasonable effort to divide them from the plate and led to destroy thereof (Pic.5).



Рис. 5. Титано-нікелева пластина, вкрита композитним матеріалом, видалена через 9 міс. після імплантації, з дрібними фрагментами кісткової тканини на поверхні

Pic. 5. Titanium-nickel plate, covered by composite material, removed 9 months after implantation, with tiny fragment of bone tissue on the surface thereof

При рентгенологічному дослідженні стегнових кісток, в які імплантували титано-нікелеві пластинки, через 9 місяців навколо пластинки з біоактивним покриттям спостерігали нерівномірне ущільнення кісткової тканини (рис. 6 а). При імплантації пластинок без покриття, це ущільнення було менш виразним та місцями з ознаками локальної резорбції кісткової тканини (рис. 6 б).

При світловому мікроскопічному дослідженні через 9 місяців після імплантації титано-нікелевої пластини покритою БКС – поверхня новоутвореної кісткової тканини нерівна. Кісткова тканина нерівномірної щільності, ділянками піддається активній перебудові. Ознак локальної, осередкової резорбції та металозу не спостерігається. У новоутвореній кістковій тканині та компактній кістковій тканині в місці контакту з пластиною ознак некрозу не спостерігається. Кістковий мозок переважно червоний (рис. 7).

X-ray examination of the femoral bones with titanium-nickel plates implanted therein 9 months later demonstrated uneven compaction of bone tissue around plates with bioactive cover (Pic. 6 a). In case of plates without cover, this compaction was less express, with signs of local resorption of bone tissue (Pic. 6 b).

Light microscope examination 9 months after implantation of BCS-covered titanium-nickel plates recovered that surface of the newly formed bone tissue is uneven. Bone tissue has uneven density, with areas of active transformation. No signs of local or focal resorption or metallosis. No signs of necrosis in newly formed bone tissue and compact bone tissue in the area of contact with the plate. Bone marrow is mostly red (Pic. 7).

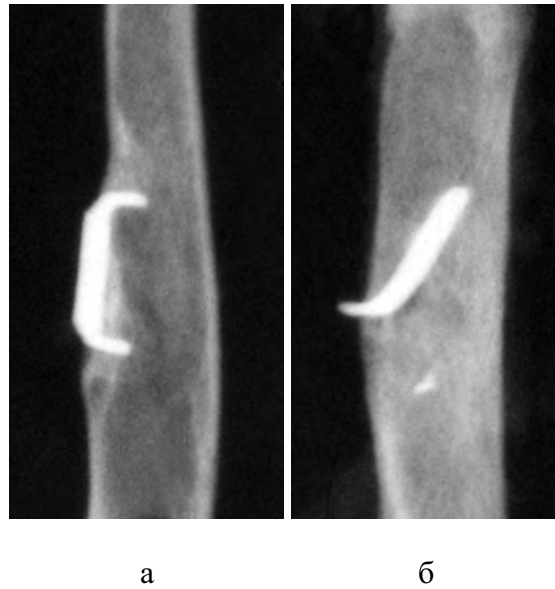

Рис. 6 Рентгенограми ділянки стегнової кістки з імплантатом, покритим композиційним матеріалом (а) та без композиційного (б) покриття. Нерівномірне ущільнення кісткової тканини на ділянці імплантації, більш виражене при імплантації пластини з композитним покриттям. Ознаки резорбції кісткової тканини навколо імпланта без покриття. Строк спостереження 9 місяців

Pic. 6. X-ray images of the area of femoral bone with implant covered by composite material (a) and without composite cover (b). Uneven compaction of bone tissue in the area of implantation is more vivid in case of plate with composite cover. Observation period – 9 months

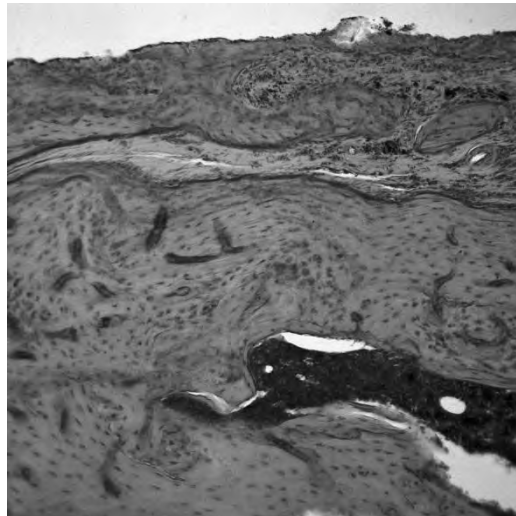


Рис. 7. Новоутворена кісткова тканина під імплантатом, який був вкритий композиційним матеріалом. Через 9 місяців після імплантації. Гематоксилін та еозин. об. х 10

Pic. 7. New-formed bone tissue under the implant, covered by composite material. 9 months after surgery. Haematoxylin and eosin x 10.

У місцях входу в компактну кісткову тканину кінців імплантата краї контакту імплантата з кісткою рівні, ознак резорбції не відмічається. Компактна кісткова тканина в цих місцях з ознаками руйнування, яке виникло внаслідок видалення імплантата з кістки, що свідчить про щільну взаємодію імплантата з кістковою тканиною після імплантації, тобто про формування блоку кістка-імплантат (рис. 8). Ознак дистрофії та некрозу кісткової тканини, осередкової резорбції та металозу не виявлено.

In the areas of the implant's ends entry into compact bone tissue, the edges of the contact between the bone and implants are even, without signs of resorption. Compact bone tissue in these areas have signs of failure, occurring due to removal of the implant from the bone, approving close interaction between the bone tissue and the implants, i.e. about formation of bone-implant block (Pic.8). Signs of dystrophics and necrosis of the bone tissue, focal resorption and metallosis are not revealed.




Рис. 8 Руйнування новоутвореної кісткової тканини в області входу ніжки імплантата з композитним напленням у компактну кісткову тканину. Через 9 місяців після імплантації. Гематоксилін та еозин. об. x 10

Pic. 8. Failure of the newly-formed bone tissue in the area of the composite spray covered implant's croock entry into the bone tissue. Haematoxylin and eosin x 10.

Місцями в компактній кістковій тканині під пластинкою спостерігали ділянки активної перебудови новоутвореної кісткової тканини (рис. 9).

При мікроскопічному дослідженні кісткової тканини при імплантації титано-нікелевих пластин без наплення композитного матеріалу на її поверхню, у всіх випадках під пластиною формувалася нерівномірної товщини прошарок фіброзної сполучної тканини (рис. 10).

Areas of active transformation of the newly-formed bone tissue have been observed focally in compact bone tissue under the plate (Pic. 9).

Microscopic study of the bone tissue in case of uncovered titanium-nickel plates implantation in all the cases under the plate we observed formation of uneven layer of fibrosis connective tissue (Pic.10).

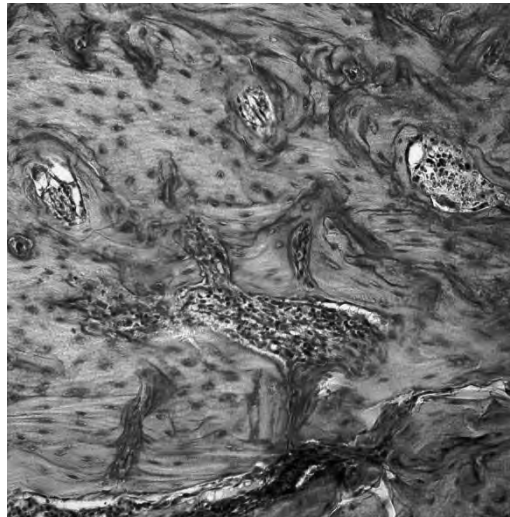


Рис. 9 Ділянка активної перебудови новоутвореної кісткової тканини під імплантатом з напиленим композитним матеріалом. Через 9 місяців після імплантації. Гематоксилін та еозин. об. x 40

Pic. 9. The area of active transformation of the newly-formed bone tissue under composite spray covered implant. 9 months after surgery. Haematoxylin and eosin x 40

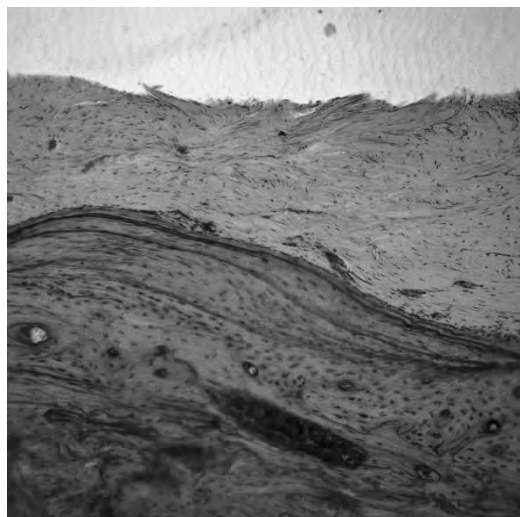


Рис. 10. Прошарок фіброзної сполучної тканини сформований під пластинкою без наплення композитного матеріалу. Через 9 місяців після імплантації. Гематоксилін та еозин. об. x 10

Pic.10. The layer of fibrosis connective tissue, formed under the plate, not covered by composite spray. 9 months after surgery. Haematoxylin and eosin x 10

У кістковій тканині місцями під найбільш товстим прошарком фіброзної сполучної тканини спостерігали ділянки дистрофічно та некротично зміненої компактної кісткової тканини (рис. 11).

Focally, under the most thick layer of fibrosis connective tissue, we observed areas of dystrophically and necrotically changed compact bone tissue (Pic.11).



Рис. 11 Ділянка дистрофії та некрозу компакної кісткової тканини під пластиною без наплення композитного матеріалу. Через 9 місяців після імплантації. Гематоксилін та еозин. об. x 40

Pic. 11. The area of dystrophy and necrosis of the compact bone tissue uner the plate not covered by composite material. 9 months after surgery. Haematoxylin and eosin x 40

У більшості випадків імплантації пластин без композитного матеріалу визначали кісткові дефекти, які виникали внаслідок посилення резорбційних процесів, що в одному випадку сприяло розвитку місцевого гнійного процесу (рис. 12).

In the majority of cases, after implantation of plates not covered by composite material we revealed bone defects, occuring due to amplification of resorption processes, that, in one case, promoted development of local purulent process (Pic.12).

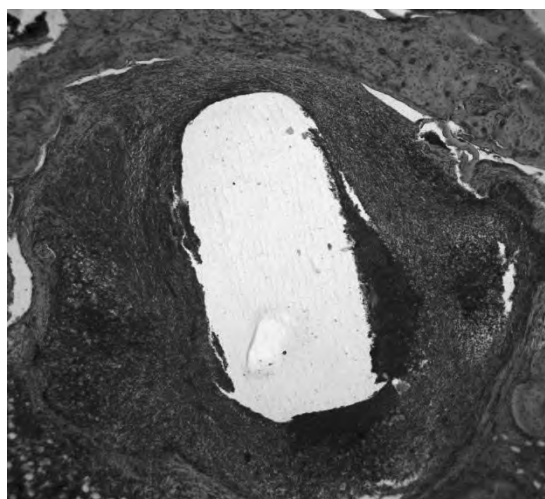


Рис. 12 Осередок гнійного запалення в компактній кістковій тканині навколо “ніжки” пластинки без наплення композитного матеріалу. Через 9 місяців після імплантації. Гематоксилін та еозин. об. x 5

Pic. 12. The focus of purulent inflammation of bone tissue around the “crook” of the plate not covered by composite material. 9 months after implantation. Haematoxylin and eosin x 5



Заключення. На підставі результатів проведеного нами експериментального дослідження можна вважати, що застосування титано-нікелевих пластин з покриттям імплантаційним матеріалом на основі БКС має певні переваги перед титано-нікелевими пластинами без імплантаційного покриття.

По-перше, покриття з біокомпозитного матеріалу сприяє формуванню блоку “титано-нікелева пластинка-кісткова тканина” за рахунок проростання кісткової тканини, що формується, у біокомпозитний матеріал. Це проявляється міцністю спайки імплантованої титано-нікелевої пластинки та компактної кісткової тканини, неможливістю видалення пластини без руйнування кістки, а також залишками кісткової тканини на титано-нікелевій пластині після її видалення. Крім того, щільний контакт між титано-нікелевою пластиною та кістковою тканиною, формуючих єдиний блок, не сприяє розростанню фіброзної сполучної тканини, яка, як відомо, за своїми біомеханічними властивостями поступається кістковій тканині.

По-друге, застосований біокомпозитний матеріал не викликає в прилеглих до імплантата тканинах, насамперед кістковій, негативних змін (дистрофії та некрозу), не впливає на перебіг репаративного остеогенезу, про що свідчить активне формування блоку “титано-нікелева пластинка-кісткова тканина”.

По-третє, застосування титано-нікелевих пластин без покриття біокомпозитним матеріалом супроводжується розвитком фіброзної сполучної тканини, яка виникає, переважно, внаслідок мікрорухомості імплантата. Мікрорухомість імплантата є також одним із факторів, який сприяє дистрофічним змінам у кістковій тканині та виникненню осередків резорбції.

Results. On the grounds of the results of the experimental study, being performed, we are able to consider that use of titanium-nickel plates covered by implantation material based on BCS has certain advantages compared to uncovered titanium-nickel plated.

First of all, the cover made of biocomposite material promotes formation of the block “titanium-nickel plate – bone tissue” at the account of bone tissue’s growing into the bio-composite material. It is expressed by strength of the connection of the implanted titanium-nickel plate and compact bone tissue, impossibility to remove the plate, not damaging the bone; as well as by remnants of the bone tissue on titanium-nickel plate after removal thereof. Moreover, tight contact between titanium-nickel plate and bone tissue that create an integral block, does not promote the growth of fibrosis connective tissue, known to be worse in biomechanic features, compared to bone one.

The second, biocomposite material applied neither causes negative changes in the tissues adjacent to the implant, most of all in bone (dystrophy and necrosis), nor affects the process of reparative osteogenesis, which fact is approved by an active formation of “titanium-nickel plate – bone tissue” block.

The third, the use of titanium-nickel plated, uncovered by biocomposite material, is followed by the development of fibrosis connective tissue, occurring, in the majority of cases, due to the implant’s micromotions. Micromotions of the implant are also one of the factor causing dystrophic changes in bone tissue and arising of the focuses of resorption.

Висновки

1. З урахуванням макроскопічного дослідження можна говорити про те, що металоостеосинтез переломів кістки ефективніший при використанні титано-нікелевих пластин з плазмовим напиленням на поверхні матеріалу на основі біоактивного скла сприяє швидшому утворенню кісткової мозолі і ремоделюванню кістки.

2. Результати нашого експериментального дослідження дозволяють нам рекомендувати застосування в клінічній практиці імплантатів з покриттям матеріалом на основі біоактивного скла, при металоостеосинтезі, для більш скорішого репаративного остеогенезу.

Conclusions

1. Considering the results of macroscopic examination, we are able to tell that metal osteosynthesis of bone fractures is more efficient, in case of use of titanium-nickel plates covered by plasma spray of the material based of bioactive glass; it promotes faster formatino of bone callus and remodelling of the bone.

2. Results of our experimental study entitles us to recommed the use of implants covered by the material on the basis of bioactive glass for metal osteosynthesis in clinical practive for faster reparative osteogenesis.

Література / References

1. Апатит-біополімерні матеріали та покриття для біомедицини (стан та перспективи досліджень у лабораторії «Біонаноккомпозит» СумДУ): Монографія; за загальною редакцією чл.-кор. НАНУ Л. Ф. Суходуба. – Суми, 2015. – 254 с.

2. Кореньков О. В. Оптимізація репаративного остеогенезу за допомогою кальцій-фосфатних остеопластичних матеріалів (огляд літератури) / О. В. Кореньков // Ортопедия, травматология и протезирование. – 2014. – № 1. – С. 110 – 116.

3. Лазаренко Г.О. Гіперчутливість до металу в ендопротезуванні. Методи діагностики та лікування (огляд літератури) / Г.О. Лазаренко // Літопис травматології та ортопедії. – 2016. – № 1-2 (33-34). – С.192 – 198.

4. Огієнко М.М. Морфологія репаративної регенерації довгої кістки скелета під впливом загальної дегідратації організму у віковому аспекті: дис. канд. мед.наук : 14.03.01 / Огієнко Максим Миколайович. – Суми, 2015. – 254 с.

5. Оцінка цитотоксичності біокераміки, легованої іонами срібла й міді, у культурі мультипотентних мезенхімальних стромальних клітин жирової тканини людини / О.С. Лисенко, А.В. Борисенко, Д.О. Зубов [и др.] // Современная стоматология. – 2014. – № 4 – С.127 – 132.

6. Попков А.В. Биосовместимые имплантаты в травматологии и ортопедии (обзор литературы) / А.В. Попков // Гений Ортопедии. – 2014. – № 3. – С. 94 – 99.

7. Сафронова Т. В. Медицинское неорганическое материаловедение в России: кальцийфосфатные материалы / Т. В. Сафронова, В. И. Путляев // Наносистемы: физика, химия, математика. – 2013. – № 4 (1). – С. 24 – 47.

8. Biodegradable Materials for Bone Repair and Tissue Engineering Applications / Zeeshan Sheikh, Shariq Najeeb, Zohaib Khurshid [et al.] // Materials. – 2015. – Vol. 8(9). – P. 5744 – 5794.



9. Bio-SiC ceramics coated with hydroxyapatite using gas-detonation deposition: An alternative to titanium-based medical implants / M.I.Klyui, V.P.Temchenko, O.P.Gryshkov [et al.] // *Functional Materials*. – 2013. – Vol. 20, No.2. – P.163 – 171.
10. Histological and bone morphometric evaluation of Osseointegration aspects by alkali hydrothermally-treated implants / H.Umehara, R. Kobatake, K. Doi [et al.] // *Applied Sciences*. – 2018. – Vol. 8(4). – P.635.
11. In vitro antibacterial evaluation of sol-gel-derived Zn-, Ag-, and (Zn þ Ag)-doped hydroxyapatite coatings against methicillin-resistant *Staphylococcus aureus* / S.Samani, S.M.Hossainipour, M.Tamizifar [et al.] // *J. Biomed Mater. Res.* – 2013. – Vol.101, Part A. – P.222 – 230.
12. Keramische Abutments Einaktueller Uberblick / M. Gustav, H. Spiekermann, D. Edelhoff [et al.] // *Implantologie*. – 2003. – V.11., №2. – P. 139 – 156.
13. Metallic Biomaterials: Current Challenges and Opportunities / K. Prasad, O. Bazaka, M. Chua [et al.] // *Materials*. – 2017. – Vol. 10(8). – P.884.
14. Porous biomorphic silicon carbide ceramics coated with hydroxyapatite as prospective materials for bone implants / O.P. Gryshkov, M.I. Klyui, V.P. Temchenko [et al.] // *Materials Science and Engineering*. – 2016. – Vol. 68. – P. 143 – 152.
15. Surface Roughness of Implants: A Review / Alla Rama Krishna, Ginjupalli, Kishore [et al.] // *Trends in Biomaterials and Artificial Organs*. – 2011. - Vol 25. – P.112 – 118.

ЗАКРЫТЫЙ БИОС ПРИ ПЕРЕЛОМАХ

ДИСТАЛЬНОГО ОТДЕЛА ДИАФИЗА ПЛЕЧЕВОЙ КОСТИ

Яцун Е. В.¹, Трашков В. Д.², Ивченко Д.В.¹, Москальков А.П.¹, Кирпиченко С.Ф.²

1. Запорожский государственный медицинский университет.

кафедра травматологии и ортопедии.

2. Запорожский центр экстремальной медицины и скорой медицинской помощи.

CLOSED IM NAILING OF DISTAL HUMERAL

DIAPHYSIS FRACTURES

Yatsun E.V.¹, Trashkov V.D.², Ivchenko D.V.¹, Moskalkov A.P.¹, Kyrpychenko S.F.²

1. Zaporizhzhia State Medical University, Department of Traumatology and Orthopedics.

2. Zaporizhzhia Extreme and Emergency Medical Center, Ukraine.

Ключевые слова: перелом, плечевая кость, закрытая репозиция, антеградный остеосинтез.

Введение. На долю низких переломов плечевой кости, к которым относятся внесуставные повреждения диафиза в нижней трети (по классификации

Key words: fracture, humeral bone, closed reposition, antegrade osteosynthesis.

Introduction. A share of low humeral fractures, including extra-articular damages of the lower third of humeral diaphysis (according to AO/ASIF – 12A, B, C), equals to 30% of all humeral bone fractures [1, 2].