

© М. М. СТЕЦЬ

Національний медичний університет імені О. О. Богомольця

Можливості малоінвазивних технологій в діагностиці гострої хірургічної патології органів черевної порожнини у пацієнтів старечого віку з коморбідними станами

M. M. STETS

National Medical University by O. O. Bohomolets

POSSIBILITIES OF MINIMALLY INVASIVE TECHNOLOGIES IN THE DIAGNOSIS OF ACUTE SURGICAL PATHOLOGY OF THE ABDOMINAL CAVITY IN PATIENTS WITH TECHNOLOGIES SENILE COMORBIDITIES

Гострий абдомінальний біль – одна з найчастіших причин для термінової госпіталізації. У статті наведено диференційний діагноз гострого абдомінального болю в осіб старечого віку з коморбідними станами. Зроблено акцент на відокремленні хірургічних та нехірургічних причин зазначеного синдрому. Наведено дані власних клінічних спостережень і показано значення при цьому клініко-лабораторного та інструментального моніторингу з використанням малоінвазивних технологій. Підкреслено значення своєчасної діагностики в протишоковій терапії та грамотному алгоритму прийняття індивідуальних інтраопераційних рішень.

Acute abdominal pain is one of the most common causes for emergency hospitalization. The article shows the differential diagnosis of acute abdominal pain in elderly patients with comorbid conditions. Emphasis on differentiation of surgical and nonsurgical causes of this syndrome. The data own clinical observations and shows the value clinical, laboratory and instrumental monitoring using minimally invasive technologies. Specified role of the early diagnosis for antishock therapy and competent individual intraoperative decision making.

Постановка проблеми і аналіз останніх досліджень та публікацій. Гострий абдомінальний біль є однією з найчастіших причин для термінової госпіталізації. Особливої актуальності синдром гострого живота набуває у пацієнтів старечого віку з важкими соматичними захворюваннями (Graft L. G., Robinson D., 2001).

Практичному лікарю-хірургу досить важко в умовах вікової атеросклеротичної енцефалопатії, яка нерідко посилюється залишковими явищами перенесеного ГПМК, синдромом водно-електролітних порушень, явищами інфекційної інвазії, раковою інтоксикацією, гепаторенальною декомпенсацією, зробити вибір діагностичних доказових методів для виключення гострої хірургічної патології, які б не обтяжували і без цього тяжкий стан хворого. При цьому малорухомість даної категорії хворих та тяжкий соматичний стан змушують відстрочити низку діагностичних заходів до стабілізації гомеостазу, а якщо і виконувати їх, то тільки в умовах відділення інтенсивної терапії.

Клініцисту інколи важко візикально аргументувати відмежування нехірургічних причин болю від

хірургічних в умовах приймального відділення без застосування загальноклінічних методів дослідження: з боку органів дихання – пневмонія, плеврит, тромбоемболія легеневої артерії, спонтанний пневмоторакс та ін.; серцево-судинної системи – ішемія та інфаркт міокарда, застійна серцева недостатність правого шлуночка, перикардит, вузликосий періартеріт, системний червоний вовчак; сечової системи – ниркова коліка, пієлонефрит, цистит, епідидиміт, гостра затримка сечі; органів травлення – гастрит, гастроентерит, непереносимість лактози, мезентеріальний лімфаденіт, запор, синдром подразненої кишки, кістофіброз підшлункової залози; кровотворної системи – лейкоз, гемолітичний уремичний синдром; захворювання опорно-рухового апарату і нейрому'язові розлади – оперізувальний лишай, грижа міжхребцевого диска, пухлини і пухлиноподібні утвори спинного мозку, синдром защемлення нервів; метаболічні та ендокринні порушення – діабетичний кетоацидоз, отруєння свинцем, надниркова недостатність, порфірія, первинний гіперпаратиреоїдизм, тиреотоксичний криз, електролітні порушення; інфекційні захворювання

– малярія, черевний тиф, сифіліс, первинний ідіопатичний перитоніт, гепатит, трихінельоз, аскаридоз, гостра ревматична лихоманка, хвороба Уїппла (Н. І. Швець, І. Н. Скрипник, Т. М. Бенца, 2007).

Слід зазначити, що болюче відчуття формується на підставі пошкодження тканин з порушенням проникності міжклітинних мембран, подальшим виділенням різних біологічно активних речовин і проникненням їх у міжклітинний простір, подразненням ноцицепторів (периферичних рецепторів болю), передачею збудження в ретикулярну формацію стовбура головного мозку і таламус, трансформацією збудження у відчуття болю і, за механізмом зворотного зв'язку, проєкцією цієї інформації на відповідну частину тіла. Основними медіаторами запалення, які викликають біль, є простагландини та брадикінін. Біль у животі передається трьома аферентними шляхами – вісцеральним, соматичним парієтальним шляхом або іррадіацією. Зазвичай вісцеральний біль має дифузний характер по середній лінії живота (крім латеральної локалізації патологічного процесу), його нерідко важко описати (тупий, пекучий), соматичний парієтальний – гострий сильний, наростає при русі, а іррадіюючий – у зонах, віддалених від джерела подразнення (В. С. Савельєв, 2007, А. В. Стругинский, 2012).

Обговорюючи диференційний діагноз, виходять з основної клінічної проблеми. Н. Б. Губергріц (2004) пропонує використовувати для оцінки больової чутливості, ноцицепції, критерії від 0 до 4 – “відсутність болю”, “сигнал”, “хвороба” і “катастрофа”.

Ronald Kanner (2006) пропонує алгоритм PQRST для ретельного збору анамнезу при болю в животі: “P” – які фактори викликають полегшення (palliative) або посилення (provoke) болю. “Q” – якісна (qualities) характеристика болю – пекучий, гострий, переймоподібний та ін. “R” – іррадіація, наприклад, при біліарній патології – в ділянку правої лопатки, а при захворюваннях підшлункової залози – у спину. “S” (severity) – інтенсивність. “T” (temporal) – фактор часу (тривалість, постійна або мінуща, пов'язана з їжею або ін.).

Незважаючи на величезний сучасний прогрес медичної науки, який включає в себе використання лабораторно-інструментальних можливостей, а саме методів променевої діагностики (рентгенографія, ультразвукове дослідження, комп'ютерна томографія), ендоскопії для диференціації, верифікації діагнозу, використання останніх становить труднощі в перші 6 год у вікових пацієнтів із тяжкою патологією з моменту госпіталізації. А їх інтерпретація не завжди відповідає дійсності, що призводить хворого до екстреної госпіталізації. Все це складає високу актуальність даної проблеми і змушує про-

вити пошук для специфічних критеріїв та маркерів гострої хірургічної порожнини у пацієнтів старечого віку з тяжкими соматичними захворюваннями.

Мета роботи: аналіз ефективності малоінвазивних технологій в диференційній діагностиці гострої хірургічної патології органів черевної порожнини у пацієнтів старечого віку з коморбідними станами.

Матеріали і методи. З 2009 до 2013 року в умовах хірургічної реанімації перебували на лікуванні 93 пацієнти з підозрою на гостру хірургічну патологію органів черевної порожнини, які були госпіталізовані в ургентному порядку. Вік хворих складав від 75 до 96 років (рис. 1).

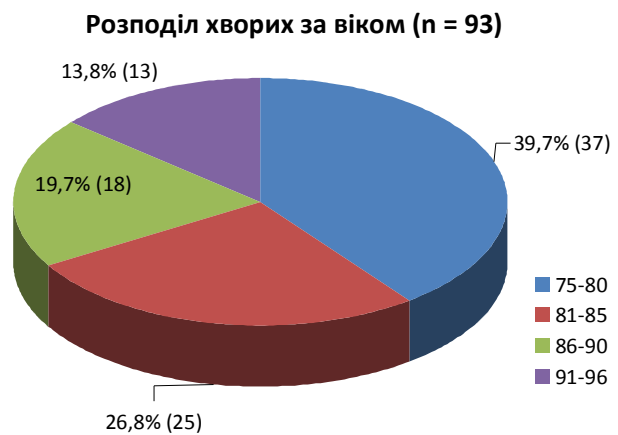


Рис. 1. Розподіл хворих за віком.

Серед них було 52 (55,9 %) жінки і 41 (44,1 %) чоловік. Причиною негайної госпіталізації в реанімаційне відділення у 68 (73,1 %) пацієнтів була гіпотензія з проявами симптомокомплексу гострого живота. А в 25 (28,9 %) хворих інша тяжка соматична патологія.

Ступінь тяжкості хворих визначався усіма критеріями шкали APACHE II, а віковий критерій доповнював синдром взаємообтяження. Таким чином, у 61 пацієнтів стан був тяжким, що відповідав оцінці – 21 за шкалою APACHE II, а у 42 – вкрай тяжким, що відповідав оцінці – 14 за шкалою APACHE II.

Хворі були обстежені клінічно, лабораторно-інструментально (ЕКГ, Ехо-КГ, доплерографія, УЗД, рентгенографія, ЕФГДС, ФКС). Лабораторні показники були розбіжними з клінічними проявами. Саме це не давало змоги точно встановити клінічний діагноз і змушувало виконувати лапароцентез (23) або лапароскопію (15) з діагностичною метою. Таким чином, у 38 пацієнтів за допомогою цих малоінвазивних діагностичних методів було виявлено низку гострої патології органів черевної порожнини, що впевнено маніфестували клініку перитонізму чи перитоніту. Серед них сегментарний мезотенторіаль-

Таблиця 1. Розподіл хворих за симптомокомплексом проявів гострої хірургічної патології органів черевної порожнини у пацієнтів старечого віку (n=38)

Маніфестуючі симптоми проявів гострої хірургічної патології	Мезентеріальний тромбоз (n=8)	Перфоративна виразка дванадцятипалої кишки (n=5)	Перфорація двіржкової товстої кишки з каловим перитонітом (n=3)	Пухлинна мікроперфорация нижньої товстої кишки (n=4)	Перфорація тонкого кишечника рибною кісткою (n=2)	Тотальний тромбоз з некрозом тонкого і правої половини товстої кишки (n=7)	Розрив черевного відділу аорти (n=3)	Колокостаз (n=6)	N	%
Біль в животі	8	5	3	4	2	7	3	6	38	100,0
Симптом Сіджарного	0	3	3	4	1	0	0	0	11	28,9
Симптом Жобера	0	3	3	4	1	0	0	3	14	36,8
Симптом Шотмана-Бломберга	8	5	3	4	2	7	1	3	33	86,8
М'язовий дефанс	6	4	3	4	2	7	2	2	30	78,9
Здуття живота	6	0	2	3	0	3	1	6	21	55,3
Відсутність випорожнень >5 діб	6	1	2	4	1	0	0	6	20	52,6
Дефанс дна	0	0	0	0	0	4	0	0	4	10,5
Перитонізм	2	1	0	0	0	0	1	0	4	10,5
Наявність крові в блівотних масах	4	1	0	0	0	0	0	0	5	13,2
Наявність крові в калових масах	5	0	0	0	0	4	0	0	9	23,7
Симптом Грея-Тернера	4	2	0	2	0	4	1	0	13	34,2
Колік	3	2	1	0	1	2	3	1	13	34,2
Блідість шкіри з сірим відтінком	4	5	2	2	1	7	3	2	26	68,4

ний тромбоз мав місце у 8 хворих, 5 перфоративних виразок дванадцятипалої кишки, 3 перфорації дивертикула товстої кишки з каловим перитонітом, 4 пухлинних мікроперфораций нижхідного відділу товстої кишки, 2 перфорації тонкого кишечника рибною кісткою, 7 тотальних тромбозів з некрозом тонкого і правої половини товстого кишечника, 3 розриви черевного відділу аорти, решта – колокопростазі.

Аналіз симптомокомплексу у пацієнтів старечого віку з гострою хірургічною патологією органів черевної порожнини виявив, що інтенсивний біль в животі був у всіх, в кого анальгетики та спазмолітики не мали ефективності на тлі інфузійної терапії. Так, у структурі симптомокомплексу гострого живота у вікових хворих симптом Щоткіна–Блумберга мав місце в 33 випадках (86,8 %), м'язовий дефанс – у 30 (78,9 %), блідість шкіри з сірим відтінком – у 26 (68,4 %), здуття живота – у 21 (55,3 %), відсутність випорожнень >5 діб – у 20 (52,6 %), симптом Грея–Тернера – у 13 (34,2 %). Одночасна маніфестація симптомокомплексу гострого живота в даній категорії хворих для доказової диференційної діагностики змушувала використовувати міні-інвазивні технології як для точної верифікації нозології, так і для вирішення подальшої тактики лікування. Слід зазначити, що специфічність даних методик складала 100 %, тоді як специфічність інструментальних методів становила 62 %, крім ЕФГДС та ФКС, специфічність яких складала 96,5 %.

Лапароцентез не знаходив протипоказань в даній категорії хворих на відміну від лапароскопії. Останню не могли виконувати у пацієнтів з декомпенсацією дихальної та серцево-судинної систем, тому що накладання карбоксиперитонеуму поси-

лювало декомпенсацію вищезазначених систем. Слід зазначити, що посиндромна протишокова терапія ефективна в перші 6–8 год і дає можливість у сприятливих умовах гомеостазу виконувати міні-інвазивні втручання для доказової верифікації вогнища деструкції в черевній порожнині.

У 51 хворого була тяжка соматична патологія, яка маніфестувала клініку псевдогострого живота: двостороння пневмонія – у 16 хворих, цироз печінки – у 8 осіб, кровотеча, що відбулась з гігантських виразок пілородуоденальної зони – у 3 хворих, синдром Паркінсона з залишковими явищами – у 7 пацієнтів, абдомінальна форма інфаркту міокарда – у 9 осіб, розшаровуюча аневризма дуги аорти – у 2 хворих, уремічний асцит – у решти пацієнтів. Клініко-лабораторний та інструментальний моніторинг, посиндромна терапія в цій групі хворих дали можливість чітко відмежувати гострий живіт від псевдогострого. У 14 випадках дослідження доповнювали міні-інвазивною діагностикою.

Висновки. 1. Гостра хірургічна патологія органів черевної порожнини у пацієнтів старечого віку з коморбідними станами залишається актуальною проблемою сьогодення.

2. Клініко-лабораторний та інструментальний моніторинг з використанням малоінвазивних технологій дає можливість доказово диференціювати гострий живіт від псевдогострого живота у пацієнтів похилого і старечого віку.

3. Своєчасне виявлення гострої хірургічної патології у вікових хворих є одним з етапів протишокової терапії і вимагає індивідуальних інтраопераційних рішень.

СПИСОК ЛІТЕРАТУРИ

1. Виноградов А. В. Дифференциальный диагноз внутренних болезней : учеб. пособ. – 3-е изд., перераб. и доп. / А. В. Виноградов. – М. : ООО “Медицинское информационное агентство”, 2009. – 912 с.
2. Губергриц Н. Б. Хроническая абдоминальная боль. Панкреатическая боль: как помочь больному / Н. Б. Губергриц. – К., 2004. – 176 с.
3. Швец Н. И. Фармакотерапия заболеваний пищеварительной системы в практике терапевта : учебное пособие / Н. И. Швец, И. Н. Скряпник, Т. М. Бенца. – К., 2007. – 648 с.
4. Шулуто А. М. “Рабочий диагноз” в трудных хирургических ситуациях / А. М. Шулуто, А. А. Овчинников, П. С. Ветшев. – М. : Медицина, 2003. – 256 с.
5. Яковенко Э. П. Абдоминальный болевой синдром: этиология, патогенез и вопросы терапии / Э. П. Яковенко // Клиническая фармакология и терапия. – 2002. – № 3. – С. 1–8.
6. Does this child have appendicitis? / D. G. Bundy, J. S. Byerley, E. A. Liles [et al.] // J.A.M.A. – 2007. – Vol. 25. – P. 438–451.
7. The high prevalence of pain in emergence medical care / W. H. Cordell, K. K. Keene, G. H. Geles [et al.] // Amer. J. Emerg. Med. – 2002. – Vol. 20. – P. 165–169.
8. The high prevalence of pain in emergence medical care / W. H. Cordell,

- K. K. Keene, G. H. Geles [et al.] // Amer. J. Emerg. Med. – 2002. – Vol. 20. – P. 165–169.
9. Ebell M. H. Diagnosis of appendicitis: part 1. History and physical examination / M. H. Ebell // Am. Fam. Physician. – 2008. – Vol. 77. – P. 828–830.
10. Graft L. G. Abdominal pain and emergency department evaluation / L. G. Graft, D. Robinson // Emerg. Med. Clin. Noth. Amer. – 2001. – Vol. 19. – P. 123–126.
11. Millham F. H. Acute abdominal pain. In: M. Feldman, L. S. Friedman, L. J. Brandt [et. al]. Sleisenger & Fordtran's Gastrointestinal and Liver Disease, Philadelphia, PA: Saunders Elsevier; 2010, 9th ed. Chap 10.
12. Pain management secrets / Charles E. Argoff and Gary McClean, Philadelphia, PA : Mosby/Elsevier, 2009. 3rd ed. 393 p.
13. Postier R. G., Squires R. A. Acute abdomen. In: Townsend C. M. Jr., Beauchamp R. D., Evers B. M., Mattox K. L. [et al.]. Sabiston Textbook of Surgery, Philadelphia, Pa: Saunders Elsevier; 2007, 18th ed. Chap 45.
14. Rimon N., Bengiamin R. N., Budhram G. R., King K. E., Wightman J. M. Abdominal pain. In: Marx J. A., ed. Rosen's Emergency Medicine: Concepts and Clinical Practice, Philadelphia, Pa: Mosby Elsevier, 2009, 7th ed. Chap 21.

Отримано 02.04.14