

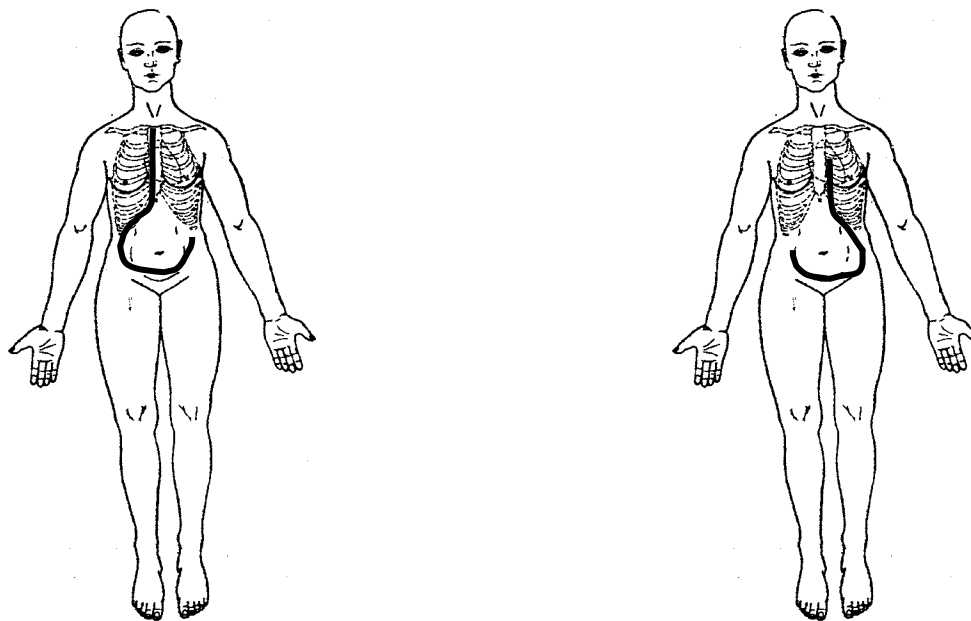Рис. 1. Секционный разрез при исследовании трупов лиц с повреждениями органов брюшной полости, малого таза, забрюшинного пространства, а также с комбинированными или сочетанными торакоабдоминальными повреждениями

## ВИПАДКИ ІЗ ПРАКТИКИ

### ВИПАДОК УШКОДЖЕННЯ АТМОСФЕРНОЮ ЕЛЕКТРИКОЮ

Дунаєв О.В.<sup>1</sup>, Соляний О.М.<sup>2</sup>, Романчук Д.С.<sup>2</sup>, Стогнієв Ю.А.<sup>2</sup>

ДЗ «Луганський державний медичний університет»<sup>1</sup>,  
Луганське обласне бюро судово-медичної експертизи<sup>2</sup>

14.06.11 близько 18.00 в с. Калмиківка Старобільського району Луганської області гр-н О., 1958 р.н. спільно зі своїм напарником у полі пасли корів. Після того, як почалася гроза, вони вирішили повернутися на ферму. Гр-н О. йшов позаду стада і відстав від напарника, що йшов попереду. Наступного дня труп гр-на О. був виявлений родичами на пагорбі.

При огляді трупа на шії на мотузку був виявлений мобільний телефон «Самсунг С100» в чохлі, на верхній частині якого мало місце наскрізне ушкодження з нерівними обпаленими краями чорного кольору.

При дослідженні трупа в морзі бюро було встановлене наступне: «Плащ з капюшоном сіро-зеленого кольору з прогумованої тканини. На капюшоні - велике наскрізне ушкодження тканини у вигляді розриву невизначеної форми з нерівними, місцями обпаленими краями чорного кольору (мал.1А); кепка чорного кольору з х/б тканини в потиличній ділянці справа, на якій є велике невизначеної форми ушкодження у вигляді розриву з нерівними разволокненими місцями та обпаленими краями, до яких припалене волосся трупа. Сорочка байкова з малюнком у кольорову клітину. На передній поверхні правої полицки сорочки на відстані 19,5 см від шва пройми рукава і 22,5см від нижнього вільного краю визначається наскрізне ушкодження тканини розмірами 3,2x2см з нерівними разволокненими,

місцями обпаленими краями. Аналогічного характеру множинні ушкодження із стоншуванням тканини були визначені й на передній поверхні лівої поли на відстані 20,2 см від шва пройми рукава і 49 см від нижнього вільного краю. На передній поверхні правої поли на відстані 15 см від шва пройми і 49 см від нижнього вільного краю сорочки виявлене наскрізне ушкодження тканини невизначеної форми розмірами 13,5x3 см з нерівними разволокненими, місцями обпаленими краями (мал. 1 Б). Волосся в потиличній ділянці справа і на грудях було обпалене.

**Ушкодження:** На передній поверхні грудної клітки в центрі в проекції тіла груднини визначені два ушкодження неправильної овальної форми з дещо запалою коричневатого поверхнею і валикоподібно підведеними краями, розмірами 1,4x0,8 і 0,5x0,2 см. На передній поверхні грудної клітки справа в ділянці ключиці з поширенням на праву бічну поверхню шії мало місце ушкодження переривчастого характеру невизначеної форми, темно-коричневого, місцями чорного кольору, обвуглене, місцями з утворенням пухирів, розмірами біля 13x4 см (мал. 1 В, Г).

**Результати медико - криміналістичного дослідження:** на представлених клаптях шкіри з ділянки передньої поверхні грудної клітки і з правої бічної поверхні шії від трупа О. визначаються поверхневі ушкодження, які могли утворитися як внаслідок хімічної реакції, так і від дії високої

температури або дії атмосферної електрики.

**Результати судово-гістологічного дослідження:** Ознака блискавки шкіри в ділянці передньої поверхні грудної клітки, шкіри правої бічної поверхні шиї. набряк мозку, субарахноїдальний крововилив, периваскулярні крововиливи у тканину мозку, міокарду. набряк, дрібновогнищеві крововиливи в тканину легень. Гіперемія внутрішніх органів та їх паренхіматозна дистрофія.

**Висновок:** На підставі результатів судово-

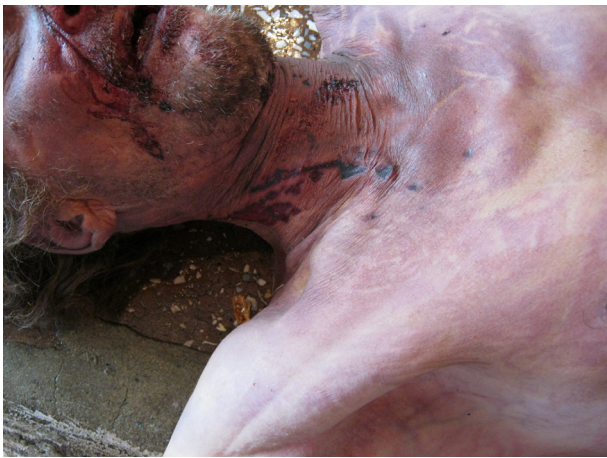медичного дослідження трупа О., (наявність ознаки блискавки на шкірі в ділянках грудей та шиї, обпалення волосся і шкіри грудей, обпалення одягу і телефону потерпілого), даних огляду місця події, результатів судово-гістологічного та медико-криміналістичного дослідження (ознака блискавки шкіри в ділянці передньої поверхні грудної клітки, шкіри правої бічної поверхні шиї), причиною настання смерті гр. на О. було ураження атмосферною електрикою.



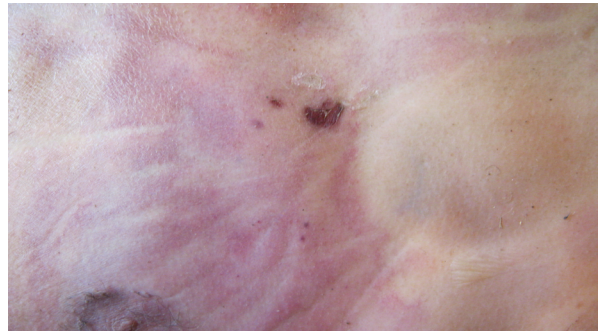
А



Б



В



Г

Мал. 1. Пошкодження на одязі і ушкодження на тілі потерпілого гр. О. внаслідок дії атмосферної електрики