

# Особенности лечения переломов и ложных суставов ладьевидной кости у спортсменов

**А. В. Борзых, И. А. Соловьев, И. М. Труфанов, С. В. Попов**

Научно-исследовательский институт травматологии и ортопедии Донецкого национального медицинского университета им. М. Горького, Областная клиническая травматологическая больница, г. Донецк, Украина

**Резюме.** Розглянуто сучасний досвід діагностики та лікування спортсменів із переломами і несправжніми суглобами човноподібної кістки кисті. Встановлено, що лікування за допомогою стабільної фіксації гвинтами Герберта та застосування ударно-хвильової терапії і введення плазми, збагаченої тромбоцитами, скорочує термін зрощення перелому, що сприяє ранній реабілітації та поверненню до тренувального режиму.

**Ключові слова:** переломи, несправжні суглоби човноподібної кістки кисті, ударно-хвильова терапія, плазма, збагачена тромбоцитами.

**Summary.** The modern experience of diagnostics and treatment of fractures and false joints of navicular bone in athletes is reviewed. It is found that treatment with stable Herbert screw fixation and application of shock wave therapy as well as platelet-rich plasma perfusion reduce duration of fracture irrigation that promotes early rehabilitation and return to training mode.

**Keywords:** fractures, false joints of navicular bone, shock wave therapy, platelet-rich plasma.

**Постановка проблемы.** Несмотря на давность пристального изучения повреждений ладьевидной кости в настоящее время остается множество нерешенных вопросов в диагностике и лечении. Анализируя специальную литературу, можно обратить внимание на спорные, а иногда и противоречивые данные, которые касаются как тактики лечения, так и анатомо-физиологических их обоснованности.

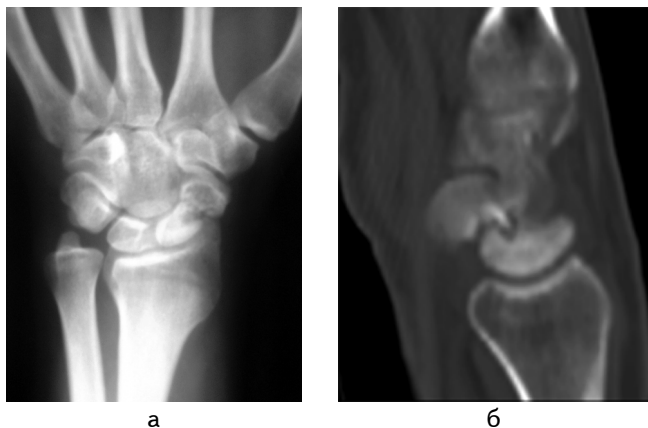
Среди всех костей запястья в 60—80 % встречаются переломы ладьевидной кости [7]. В большинстве случаев переломы ладьевидной кости встречаются у пациентов мужского пола в возрасте 20—30 лет [2]. В 59 % случаев такие травмы происходят во время занятий спортом [7]. Перелом ладьевидной кости, даже при ранней правильной диагностике, может надолго ограничить тренировочный режим или полностью вывести спортсмена из строя. Лечение таких повреждений требует многостороннего и взвешенного подхода.

При наличии в анамнезе характерной травмы запястья и клинических проявлений, указывающих на возможный перелом, наиболее информативными методами исследования являются: рентгенография в прямой, боковой, «ладьевидной» проекциях, МРТ, КТ, УЗИ. При отсутствии рентгенологических признаков перелома, невозможности проведения более информативных методов обследования (МРТ, КТ) и сохранении прежней

клинической картины проводится контрольная рентгенография через 14 и 28 дней. Одной из важных особенностей МРТ является возможность выявления аваскулярного некроза фрагментов ладьевидной кости [2].

Консервативное лечение острых стабильных переломов бугорка или пояса ладьевидной кости при помощи адекватной иммобилизации приводит к сращению в 90 % случаев [6]. Стоит отметить, что оптимальным видом иммобилизации является наложение хорошо отмоделированной циркулярной гипсовой или тонкой пластиковой повязки от головок пястных костей до верхней трети предплечья с отведением первого пальца [4]. Смену повязок выполняли каждые две-три недели. Сроки сращения таких переломов составляли от четырех недель до восьми месяцев [4, 11]. В среднем сращение при рентгенографическом исследовании наступало через восемь недель.

Переломы проксимальной части ладьевидной кости требуют оперативного лечения ввиду частых аваскулярных некрозов и не сращения при консервативных методах, а также очень длительного периода иммобилизации. Это связано с большой площадью суставной поверхности отломка, относительной подвижностью окружающих костных структур по отношению к небольшому отломку, нагрузками, воздействующими на него после перелома. Вопрос влияния



**Рисунок 1** — Образование ложных суставов:  
а) рентгенография, б) КТ ложного сустава ладьевидной кости

особенностей кровообращения ладьевидной кости на частоту несращения остается спорным [4, 10].

Наиболее проблемными осложнениями в лечении переломов ладьевидной кости являются образование ложных суставов (рис. 1) и аваскулярный некроз отломков. Риск перечисленных осложнений при стабильных переломах средней трети ладьевидной кости составляет 10 % при консервативном лечении и 1,7 % — при оперативном. При нестабильных, со смещением и переломах проксимальной части процент осложнений значительно возрастает. Следует отметить, что при консервативном лечении таких переломов необходимо исключить или значительно ограничить тренировки, так как ранние нагрузки могут привести к смещению отломков и несращению перелома, а в некоторых видах спорта еще несколько месяцев отводится на реабилитацию после длительной иммобилизации. Также снижает показатели благоприятного исхода поздняя диагностика. Анализируя статистику отделения микрохирургии кисти Областной травматологической больницы г. Донецка, было установлено, что преобладающее большинство пациентов поступали с ложными суставами ладьевидной кости в сроки от девяти месяцев.

На основании клинической, радиографической картины, макроскопического состояния костной и окружающих тканей принималось решение о выборе метода оперативного вмешательства, который мог включать как непосредственное вмешательство, так и комбинацию нескольких методов: металлоостеосинтез спицами или винтом Герберта, остеосинтез кортикальными штифтами, ударно-волновую терапию, введение плазмы, обогащенной тромбоцитами, свободную костную аутопластику, аутопластику

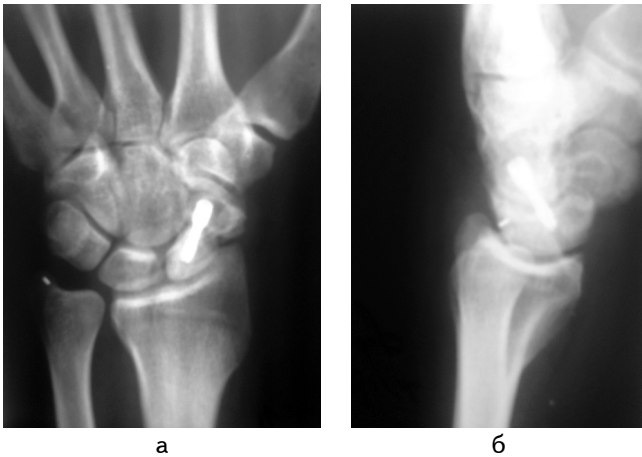
васкуляризированной костью, удаление отломков, артродез костей запястья, удаление проксимального ряда, остеотомию шиловидного отростка лучевой кости.

На современном этапе развития медицины стали доступны методы лечения, оказывающие действие на физиологические процессы, происходящие в поврежденных тканях, и стимулирующие их. По отношению к вопросу лечения ложных суставов хорошие результаты дает применение ударно-волновой терапии и введение плазмы, обогащенной тромбоцитами. В исследованиях на животных [5] применение ударно-волновой терапии при застарелых переломах и ложных суставах показало стимуляцию остеогенеза: при рентгенологическом исследовании костная мозоль была в два-три раза больше у исследуемой группы. При сравнении оперативного лечения (закрывающегося в костной пластике и фиксации винтом Герберта) с ударно-волновой терапией ложных суставов ладьевидной кости у людей сращение наступало в 78 и 59 % случаев соответственно [8]. С целью активизации остеогенеза использовали обогащенную тромбоцитами аутоплазму [1, 3, 8].

**Цель исследования** — определить методы, дающие возможность ускорить процесс сращения перелома ладьевидной кости у спортсменов.

**Материалы и методы исследования.** В практике травматологической больницы был проведен анализ 12 историй болезней пациентов, находившихся на лечении в отделении микрохирургии кисти в период с 2009 по 2011 г. по поводу переломов ладьевидной кости запястья. Критериями выбора были переломы проксимальной трети с большим фрагментом и нестабильные переломы средней трети у пациентов, занимавшихся спортом. В числе пациентов были 11 мужчин и одна женщина, средний возраст которых составил 25 лет (16—38 лет). С момента травмы прошло от шести месяцев до двух лет — в среднем 10 месяцев.

Пациенты были разделены на две группы. Контрольная группа (КГ) включала пациентов с ложными суставами ладьевидной кости, лечившихся оперативно — восемь человек (67 %). В основную группу (ОГ) были включены пациенты, которым кроме операции был проведен сеанс ударно-волновой терапии, а во время оперативного вмешательства в полость сустава введена плазма, обогащенная тромбоцитами — четыре человека (33 %). При наличии полостей рассасывания костной ткани выполняли костную пластику губчатой костью, взятой из лучевой кости. Сеанс ударно-волновой терапии проводили



**Рисунок 2** — Контрольные снимки после: а) костной аутопластики, б) фиксации винтом Герберта

однократно за день до оперативного вмешательства аппаратом «PIEZOVAWE» фирмы «RICHARD WOLF» (Германия) — 2000 импульсов плотностью 0,4 мДж·мм<sup>2</sup>. Центрифугирование крови и забор плазмы, обогащенной тромбоцитами, выполняли в день операции при помощи центрифуги «Elmi» (Латвия) — 8 мин при 1800 оборотах. Фиксацию отломков производили винтом Герберта (рис. 2). В послеоперационном периоде после снятия швов накладывали циркулярную гипсовую повязку от пястно-фаланговых суставов до верхней трети предплечья с отведением первого пальца на шесть—восемь недель.

**Результаты исследования и их обсуждение.** В ОГ пациентов, в лечении которых применяли комбинацию ударно-волновой терапии, стабильной фиксации и введения плазмы, обогащенной тромбоцитами, рентгенологически видимое сращение ложных суставов через восемь недель наступило у трех человек (75 %), у одного пациента (25 %) — через 14 недель после операции. В КГ сращение на восьмой неделе выявлено у двух пациентов (25 %), у 5 (63 %) — на

#### Литература

1. *Брехов В. Л.* Хирургическое лечение больных с дефектами костной и хрящевой тканей с применением богатой тромбоцитами аутоплазмы: автореф. дис. на соискание учен. степени канд. мед. наук: спец. 14.01.21 «Травматология и ортопедия» / В. Л. Брехов. — Курск, 2007. — 20 с.
2. *Кузьмик В. М.* Хірургічне лікування переломів та несправжніх суглобів човноподібної кістки кисті.: автореф. дис. на здобуття наук, ступеня канд. мед. наук: спец. 14.01.21 «травматологія та ортопедія» / В. М. Кузьмик. — К., 2007. — 20 с.
3. *Сочетанное* применение обогащенной тромбоцитами аутоплазмы и биокomпозиционного материала коллапан в комплексном лечении больных с длительно несрастающимися переломами и ложными суставами длинных костей конечностей / [Г. А. Кесян, Г. Н. Берченко, Р. З. Ураз-

12—16 неделе. Послеоперационное течение у одного пациента осложнилось отсутствием сращения через 16 недель.

Во время операции у пациентов, которым был проведен сеанс ударно-волновой терапии, макроскопически наблюдали петехиальные кровоизлияния на поверхности отломков. В послеоперационном периоде субъективно болевой синдром был короче на два дня в сравнении с КГ.

Применение ударно-волновой терапии и плазмы, обогащенной тромбоцитами, на фоне оперативного лечения ложных суставов ладьевидной кости позволяет стимулировать остеогенез и ангиогенез, потенцировать процессы репаративной регенерации поврежденных тканей.

Снижение продолжительности иммобилизации за счет стабильной фиксации винтом Герберта позволяло приступить к ранней контролируемой реабилитации и возвращению к тренировочному режиму.

При отсутствии сращения через четыре месяца после операции выполняли оперативное вмешательство с применением остеогенноактивной спонгиозной ткани из крыла подвздошной кости или васкуляризованного костного ауто-трансплантата, а количество и размеры фиксаторов минимизировали. К оперативному лечению добавляли медикаментозную терапию в виде дезагрегантов, анаболических стероидов, а также магнитотерапию — до 20—30 сеансов [4].

**Выводы.** Применение ударно-волновой терапии и введение плазмы, обогащенной тромбоцитами, на фоне оперативного лечения ложных суставов ладьевидной кости дает возможность ускорить процесс сращения перелома, что в комбинации со стабильной фиксацией винтом Герберта позволяет снизить сроки иммобилизации и раньше приступить к реабилитации и тренировочному режиму.

#### References

1. *Brekhov V. L.* Surgical treatment of patients with bone and cartilage defects with usage of PRP: dissertation abstract: spec. 14.01.21 «traumatology and orthopedy» / Brekhov V. L. — Kursk, 2007. — 20 p.
2. *Kuzmik V. N.* Surgical treatment of fractures and non unions of scaphoid: dissertation abstract: spec. 14.01.21 «traumatology and orthopedy» / V. N. Kuzmik. — Kyiv, 2007. — 20 p.
3. *Combined* usage of PRP and biocomposed material kollapan in complex treatment of patients with non unions of long bones of extremities. / [G. A. Kesyan, G. N. Berchenko, R. Z. Urazgildeev et al.] // Bulletin of traumatology and orthopedy n. a. Priorov. — 2011. — N 2. — P. 26—32.

гильдеев и др.] // Вестн. травматологии и ортопедии им. Н. Н. Приорова. — 2011. — № 2. — С. 26—32

4. *Тактика лікування переломів та псевдоартрозів човноподібної кістки кисті: метод. рекомендації.* / [С. С. Страфун, Л. Ю. Науменко, О. В. Борзих, С. В. Тимошенко]. — К., 2011. — 20 с.

5. *Extracorporeal Shock Wave Therapy in Treatment of Delayed Bone-Tendon Healing* / Lin Wang, Ling Qin et al. // *The American J. of Sports Medicine.* — 2008. — Vol. 36, N 2. — P. 340—347.

6. *Green's operative hand surgery—6th ed.* / [ed. by] Scott W. Wolfe ... [et al.]. — 2010. — P. 823—826.

7. *Howe LM. Epidemiology of scaphoid fractures in Bergen, Norway* / LM. Howe // *Scand J Plast Reconstr Surg Hand Surg.* — 1999. — Vol. 33. — 423—426.

8. *Mezник A. Scaphoid non-unions: eswt versus surgery* / A. Mezник, A. Sailler, A. Fischer et al. // 5th international congress of the ismst (Winterthur, Switzerland, June 26th — 29th 2002). — Winterthur, Switzerland, 2002. — P. 34—37.

9. *Role of platelet-rich plasma in acceleration of bone fracturehealing* / [Simman R., Hoffmann A., Bohinc J. et al.] // *Ann. plast. surg.* — 2008. — Vol. 61. — P. 337—344.

10. *Symes T. H. A systematic review of the treatment of acute fractures of the scaphoid* / T. H. Symes, J. Stothard // *The J. of hand Surgery (European Volume).* — 2001. — Vol. 36. — P. 803.

11. *Undisplaced scaphoid waist fractures: is 4 weeks' immobilisation in a below-elbow cast sufficient if a week 4 ct scan suggests fracture union* / [J. M. Geoghegan et al.] // *The j. of hand Surgery (European Volume).* — 2009. — Vol. 34E, 5. — P. 631—637.

4. *Tactics of treatment of fractures and non unions of scaphoid bone of wrist: methodical recommendations.* / [S. S. Strafun, L. U. Naumenko, A. V. Borzykh, S. V. Timoshenko]. — Kyiv, 2011. — 20 p.

5. *Extracorporeal Shock Wave Therapy in Treatment of Delayed Bone-Tendon Healing* / Lin Wang, Ling Qin et al. // *The American J. of Sports Medicine.* — 2008. — Vol. 36, N 2. — P. 340—347.

6. *Green's operative hand surgery—6th ed.* / [ed. by] Scott W. Wolfe ... [et al.]. — 2010. — P. 823—826.

7. *Howe LM. Epidemiology of scaphoid fractures in Bergen, Norway* / LM. Howe // *Scand J Plast Reconstr Surg Hand Surg.* — 1999. — Vol. 33. — 423—426.

8. *Mezник A. Scaphoid non-unions: eswt versus surgery.* / A. Mezник, A. Sailler, A. Fischer et al. // 5th international congress of the ismst (Winterthur, Switzerland, June 26th — 29th 2002). — Winterthur, Switzerland, 2002. — P. 34—37.

9. *Role of platelet-rich plasma in acceleration of bone fracturehealing* / [Simman R., Hoffmann A., Bohinc J. et al.] // *Ann. plast. surg.* — 2008. — Vol. 61. — P. 337—344.

10. *Symes T. H. A systematic review of the treatment of acute fractures of the scaphoid* / T. H. Symes, J. Stothard // *The J. of hand Surgery (European Volume).* — 2001. — Vol. 36. — P. 803.

11. *Undisplaced scaphoid waist fractures: is 4 weeks' immobilisation in a below-elbow cast sufficient if a week 4 ct scan suggests fracture union* / [J. M. Geoghegan, et al.] // *The j. of hand Surgery (European Volume).* — 2009. — Vol. 34E, 5. — P. 631—637.

Надійшла 13.11.2012