

ПОГЛЯД ТОКСИКОЛОГІВ НА МЕХАНІЗМИ ФОРМУВАННЯ ВІРУСІНДУКОВАНИХ ГЕМОГЛОБІНОПАТІЙ І ТОКСИЧНОГО ПНЕВМОНІТУ ЗІ СИСТЕМНОЮ ГІПОКСЕМІЄЮ ПРИ COVID-19 ТА ОБГРУНТУВАННЯ РАЦІОНАЛЬНИХ МЕТОДІВ ДЕТОКСИКАЦІЇ

М.Г. Проданчук¹, Г.М. Балан¹, Д.Д. Дячук², О.П. Кравчук¹, Н.В. Курділь¹,
П.Г. Жмінко¹, Н.М. Бубало²

¹ ДП «Науковий центр превентивної токсикології, харчової та хімічної безпеки імені академіка Л.І.Медведя Міністерства охорони здоров'я України», м. Київ, Україна

² Державна наукова установа «Науково-практичний центр профілактичної та клінічної медицини» Державного управління справами, м. Київ, Україна

РЕЗЮМЕ. Коронавірусна хвороба COVID-19 у даний час є глобальною проблемою для людства, набувши характеру пандемії. З позиції токсикологів назріла необхідність узагальнити літературні дані про патогенетичні та патофізіологічні механізми формування основних клінічних проявів COVID-19 і обґрунтувати шляхи оптимізації лікувальних стратегій, використовуючи детоксикаційну терапію.

Мета роботи. На підставі аналізу літературних даних виділити патогенетичні механізми формування основних клінічних синдромів COVID-19, узагальнити результати клініко-лабораторних досліджень, клінічні та гематологічні критерії прогнозування тяжкого перебігу зі смертельними наслідками при даній патології та обґрунтувати шляхи оптимізації детоксикаційної терапії.

Матеріал і методи. Аналітичний огляд наукових публікацій виконаний з використанням реферативних баз даних наукових бібліотек PubMed, Medline і текстових баз даних наукових видавництв Elsevier, PubMed Central, BMJ Group та інших VIP-баз даних та охоплює період з 1 січня 2020 по 30 квітня 2020 року. Використано методи системного, порівняльного і контент-аналізу.

Результати та висновки. Проаналізовано публікації щодо виявлення шляхів інфікування вірусом SARS-CoV-19, механізмів формування клінічних проявів різних варіантів перебігу хвороби COVID-19 для виділення найбільш інформативних предикторів розвитку тяжких форм захворювання, що призводять до летальних наслідків. Узагальнено літературні дані про механізми розвитку віремії SARS-CoV-19, виділені патогенетичні і патофізіологічні механізми формування вірусіндукованих гемоглобінопатій, токсичного пневмоніту, системної гіпоксемії, гіперферитинемії, цитокинової «бури», окисного стресу і ендотоксикозу при COVID-19 і обґрунтовано шляхи оптимізації детоксикаційної терапії з включенням еферентних методів лікування, комплексують засобів для виведення надлишкових рівнів заліза та феритину, антиоксидантів і антигіпоксантів, кисневої терапії та трансфузії імунної плазми реконвалесцентів, компонентів донорської крові та стовбурових клітин.

Ключові слова: коронавірусна хвороба, COVID-2019, вірусіндуковані гемоглобінопатії, пневмоніт, детоксикаційна терапія.

Спалах коронавірусної хвороби COVID-19, викликаной коронавірусом SARS-CoV-2, що з'явилася в Ухані, стала глобальною проблемою для всього людства і набула характеру пандемії – на планеті інфіковано понад 9 млн. осіб, при цьому загинуло понад 500 тисяч.

Відомо, що коронавіруси (лат. Coronaviridae) – це велике сімейство РНК-вірусів, здатних інфікувати людину і окремих тварин. В останні десятиліття серед населення циркулюють в основному чотири коронавіруси (HCoV-229E, -OC43, -NL63 і HKU1), які посідають 15–20 % у структурі гострих респіраторних вірусних захворювань (ГРВІ) та викликають у населення ураження верх-

ніх дихальних шляхів легкого та середнього ступеня тяжкості. Наприкінці 2002 р. в Китаї з'явився коронавірус SARS-CoV, що відноситься до роду Betacoronavirus, збудник атипової пневмонії, що викликає у людей розвиток гострого респіраторного синдрому (SARS). Доведено, що природним резервуаром SARS-CoV є кажани, проміжні господарі – верблюди і гімалайські цивети. За період епідемії з 2002–2003 рр. у 37 країнах світу було зареєстровано понад 8000 випадків атипової пневмонії, з них 774 (9,7%) – зі смертельними наслідками. З 2004 року нових випадків атипової пневмонії, викликаной SARS-CoV, у світі не виявлено.

У 2012 р. в країнах Аравійського півострова з'явився новий коронавірус MERS-CoV – збудник близькосхідного тяжкого гострого респіраторного синдрому, що також належить до роду *Betacoronavirus*. Основним природним резервуаром MERS-CoV є одnogорбі верблюди (дромадери). З 2012 р. по січень 2020 р. зареєстроване 2519 випадків коронавірусної патології, викликані вірусом MERS-CoV, з яких 866 (34,4 %) виявилися смертельними; загалом 82% випадків захворювань були зареєстровані в Саудівській Аравії. У даний час MERS-CoV продовжує циркулювати і викликати нові випадки захворювань, переважно серед населення Аравійського півострова [1].

Мета. На підставі аналізу літературних даних виділити патогенетичні механізми формування основних клінічних синдромів COVID-19, узагальнити результати клініко-лабораторних досліджень, клінічні та гематологічні критерії прогнозування тяжкого перебігу зі смертельними наслідками при даній патології та обґрунтувати шляхи оптимізації детоксикаційної терапії.

Матеріал і методи. Аналітичний огляд наукових публікацій виконаний з використанням реферативних баз даних наукових бібліотек PubMed, Medline і текстових баз даних наукових видавництв Elsevier, PubMedCentral, BMJ Group та інших VIP-баз даних та охоплює період з 1 січня 2020 по 30 квітня 2020 року. Використано методи системного, порівняльного і контент-аналізу.

Результати. Новий коронавірус SARS-CoV-2 ймовірно є рекомбінантним вірусом між коронавірусом кажанів і невідомим за походженням коронавірусом, при цьому його генетична послідовність схожа на послідовність SARS-CoV щонайменше на 79% [1].

Провідним шляхом передачі SARS-CoV-2 є повітряно-крапельний, що реалізується при кашлі, чханні та розмові на близькій відстані, можливі повітряно-пилові, контактні та фекально-оральні шляхи передачі. Вхідні ворота даного вірусу – епітелій верхніх дихальних шляхів, епітеліоцити шлунка і кишечника. Початковим етапом зараження є проникнення SARS-CoV-2 в клітини-мішені, які мають рецептори ангіотензинперетворюючого ферменту

II типу (Angiotensin-converting enzyme 2 – ACE2), таким чином цей рецептор є функціональним рецептором вірусу SARS-CoV-2, відповідального за пандемію COVID-19. Рецептори ACE2 представлені на слизових оболонках порожнини рота, носа, очей, клітинах дихального тракту, переважно альвеолярних пневмоцитах II типу легень, клітинах стравоходу, шлунка, дванадцятипалої кишки, ободової і прямої кишки, серця, центральної нервової системи і на клітинах крові – нейтрофілах, плазматичних клітинах, лімфоцитах та ін. [6, 7, 9, 11]. Пневмоцити II типу – це невеликі циліндричні альвеолярні клітини, розташовані в безпосередній близькості від легеневих капілярів, що беруть участь у синтезі альвеолярної поверхневоактивної речовини – сурфактанту, який, як відомо, грає велику роль в газообміні [3].

Сьогодні обговорюється питання про те, що серед населення, яке потерпає від артеріальної гіпертензії, широко застосовуються інгібітори ангіотензинперетворюючого ферменту (АПФ) – еналаприл, лізиноприл та ін. та блокатори рецепторів альдостерону (БРА) – сартани (лозартан, валсартан, телмісартан та ін.), які сприяють компенсаторній експресії рецепторів ACE2 на клітинах і нібито збільшують ворота для проникнення і поширення вірусу COVID-19 [9, 10]. Але експериментальні дані доводять, що інгібітори АПФ і БРА можуть бути корисними в інфікованих пацієнтів для обмеження легеневого пошкодження шляхом пригнічення рецепторів ангіотензину II типу [8]. У той же час в окремих роботах показано вплив ACE2 на патологічне прогресування процесу пошкодження тканин і окремих хронічних захворювань, що свідчить про те, що ACE2 можуть мати певне значення у прогресуванні COVID-19 [9]. Автори також зазначають, що питання потенційного впливу інгібіторів АПФ на перебіг даної вірусної патології потребує більш детального вивчення. Проте показано, що вірус COVID-19 має значно більшу афінність з ACE2, ніж вірус SARS-CoV (вірус атипової пневмонії), тому він більш вірулентний, адже легко зв'язується з рецепторами і проникає у клітини організму [8, 9, 10, 11].

Проникнення вірусу відбувається, мабуть, через нюхову цибулину (як деякі

хімічні сполуки, наприклад, діоксини та ін.), внаслідок чого у більшості хворих з COVID-19 на ранній стадії захворювання розвивається зміна нюху (гіпосмія) [4, 5]. Однак, поки немає досліджень про наявність рецепторів ACE2 та інших входних воріт для вірусу в нервових клітинах нюхової цибулини.

Показано, що вірус COVID-19 на своїй поверхні має ряд структурних білків, які зв'язуються з рецептором ACE2: білки шипів (S), білки оболонки (E), мембранні білки (M) і нуклеокапсидний фосфопротейн [7, 11]. Крім того, вірус містить кодовані білки: *orf1ab*, *orf3a*, *orf6*, *orf7a*, *orf10* і *orf8* та ін., з яких білки *orf8* і *orf3a* вірусу COVID-19 значно відрізняються від білків інших коронавірусів – вони більш міцно зв'язуються з ACE2, отже, можуть викликати більш серйозні патологічні зміни [7]. Механізми, що обумовлюють високу патогенність нового вірусу COVID-19, вивчені поки недостатньо.

Віруси COVID-19 за допомогою білків-шипів (S), трансмембранних глікопротеїнів і трансмембранних протеаз зв'язуються з рецептором ACE2 і потрапляють у клітини організму, де створюють функціональні домени з різними білками і ензимами, формуючи дуплікаційні комплекси [7, 10, 11].

Інфікуючи організм людини, вірус COVID-19 викликає гостре респіраторне захворювання з декількома варіантами перебігу; у 80-85% населення – легкий перебіг (з них у 50-60% – майже безсимптомний), у 10-20% – помірний, у 5-10% – тяжкий, а в окремих випадках – блискавичний перебіг [1-6, 12-22]. Вивчення клінічних ознак COVID-19 виявило [1-6, 12-22], що при помірній формі перебігу COVID-19 переважають хворі віком 42-55 років, при тяжкій – понад 56 років. Майже в усіх випадках хвороба починається з нежитю, міалгії, головного болю, температури до 38-39°C, кашлю (спочатку сухого, іноді надсадного), а через кілька днів – з мокротинням, через 2-3 дні приєднується підвищена стомлюваність, далі настає різка слабкість. У 10-20% випадків у перші дні можуть з'являтися біль у животі, діарея, відчуття стискання у грудях, у 10-15% випадків – ураження шкіри у вигляді висипу або везикул, у 5-6% – ураження очей. При помірних та особливо тяжких формах

вже через 3-5 днів з'являється задишка з утрудненим вдихом, акроціаноз, які прогресують у наступні дні. За тяжких форм хвороби COVID-19 у всіх випадках розвивається гіпоксемічний (що нагадує «висотний») синдром зі зниженням рівня оксигемоглобіну нижче 90% і з порушенням свідомості, аж до коми.

Лабораторні дослідження у хворих із середнім ступенем тяжкості хвороби COVID-19 виявляють нормальну кількість лейкоцитів або помірний лейкоцитоз, а при тяжких формах – лейкоцитоз від 8 до $11,5 \times 10^9/\text{л}$, нейтрофіліоз зі зрушенням вліво і лімфоцитоз у перші дні з подальшою вираженою лімфопенією, тромбоцитопенією і зниженням рівня гемоглобіну, особливо з тяжким перебігом хвороби [31, 37, 39-41, 56, 57, 78]. Одночасно спостерігається підвищення рівня сироваткового феритину – при середній формі – у 2-3 рази, а при тяжкій формі – в 4-6 разів. Може мати місце помірне підвищення рівня печінкових трансаміназ (АЛТ, АСТ), зниження рівня альбуміну – до 38-35 г/л при середньому ступені і до 33-25 г/л – при ускладненій формі, що обумовлено зниженням синтетичної функції печінки. Відзначається також підвищення рівня лактатдегідрогенази (ЛДГ) – при середньому ступені до 250-280 U/L, а при тяжкому – в 2-3 рази [31-41, 56, 57, 78]. Дослідження показників системи згортання крові виявляють розвиток коагулопатії у хворих з тяжкою формою захворювання з легким підвищенням протромбінового часу (Prothrombin Time – PT) і активованого часткового (парціального) тромбoplastинного часу (Partial Thromboplastin Time – PTT) зі значним наростанням рівня Д-димерів (при рівні менше 0,5 мкг/мл у здорових осіб – до 20,0 мкг/мл у хворих) і нерідко з тромбоемболічними порушеннями (тромбоемболією легеневої артерії, сегментарною легеневою емболією, інсультами) [22, 23, 37, 39, 42, 49]. В окремих випадках спостерігається підвищення рівня прокальцитоніну [40, 41, 51, 52]. Інколи у хворих із середнім ступенем тяжкості хвороби і майже в усіх хворих з тяжкою формою характерним є прогресуюче підвищення у крові рівня білків гострої фази запалення (С-протеїну, фактора некрозу пухлини – TNF α , інтерлейкінів – IL-1 β , IL-2, IL-6, IL-7, IL-8, IL-9, IL-

10, IL-17, G-CSF, GM-CSF, гама-інтерферону – IFN γ , цитокінів і хемокинів – IP10, MCP1, MIP1A та MIP1B та ін. у сироватці крові) з формуванням синдрому цитокінової «бури» при тяжких формах коронавірусної хвороби [15, 16, 21, 24, 40, 41, 56, 57, 73, 120]. Особлива увага приділяється формуванню комплементасоційованим мікросудинним пошкодженням з формуванням тромбозів у патогенезі COVID-19 [23].

Описано формування частіше двобічної пневмонії при помірних і тяжких формах COVID-19 [2-6, 8-20]. Особливістю цих вірусіндукованих пневмоній у хворих на COVID-19 є тривалий період, коли відсутні типові ознаки запального процесу при аускультативній легень і на рентгенограмах, а специфічна картина виявляється при проведенні комп'ютерної томографії (КТ) легень у вигляді полісегментарних дрібновогнищевих ущільнень легеневої тканини, що отримали назву «матового скла» або «меленого скла» (ground glass), а при середньому ступені – великих вогнищ, іноді зливного характеру, що згодом формує синдром «білих легень» – при тяжких формах COVID-19 [25-26]. Привертає увагу поява таких дрібних ділянок «матового скла» в легенях при проведенні КТ у деяких хворих із безсимптомним перебігом COVID-19. Зниження прозорості відбувається за рахунок зменшення повітряності альвеол і поступового заповнення їх в'язким рясним секретом з підвищеним рівнем гіалуронової кислоти (hyaluronic acid, HA) [75, 76], що вивільняється внаслідок пошкодження альвеол. КТ дозволяє побачити характерні білі плями, які характеризують наявність рідини в альвеолах [2, 25, 26]. Патолого-анатомічні дослідження підтвердили, що легені померлих від COVID-19 наповнені прозорим в'язким желе, що нагадує стан легень при утопленні у воді [74]. Хоча характер прозорого желе ще остаточно невизначений, підвищений рівень гіалуронової кислоти в альвеолярному секреті асоціюється з тяжким гострим респіраторним синдромом (Severe Acute Respiratory Syndrome – SARS) [75]. У легенях пацієнтів із COVID-19 визначається також досить високий рівень медіаторів запалення (IL-1, TNF α), які є потужними індукторами гіалурон-синтази-2 (HAS2) в ендотеліальних клітинах (відповідальна молекула або кла-

стер диференціації – CD31), альвеолярних епітеліальних клітинах легенів (відповідальна молекула – EPCAM) та фіброблестах [75-76]. Важливо, що гіалуронова кислота має здатність поглинати воду в 1000 разів більше її молекулярної маси, тому зменшення присутності або гальмування синтезу гіалуронової кислоти може бути компонентом патогенетичного лікування хворих на COVID-19 [77, 78].

Ретроспективне дослідження КТ зображень у 4121 пацієнтів з COVID-19 показало, що двобічне ураження легень виявлено в 73,8% обстежених, мультілобарні ураження мали 67,9%, ознаки «меленого скла» – 68,1%, ознаки емфіземи – 44,7%, плямисті зміни – 40,3%, ознаки у вигляді «павутиння» – 39,5%, шнурів – 36,8% і вузлів – 20,5%. Лімфаденопатія спостерігалася в 5,4% і плевральний трансудат – у 5,0% хворих (рис. 1) [25].

Інше дослідження демонструє, що при аналізі 33 КТ-зображень у хворих з COVID-19 двобічне ураження легень було виявлено у 87,9% випадків, у 90,9% – відмічалися субплевральні ураження, у 36,4% – інтерстиціальні зміни, в 75,8% – ознаки «матового скла», в 54,5% – потовщення міжлобарних перетинок [26].

Результати посмертної біопсії і гістологічні дослідження також демонструють всі компоненти дифузного альвеолярного ураження: ушкодження альвеолярних епітеліальних клітин, ущільнення гіалінових мембран, гіперплазію пневмоцитів II типу, рясну внутрішньоальвеолярну нейтрофілну інфільтрацію та інфільтрацію сидерофагами, що свідчать про підвищений вміст заліза [27].

При гістологічних дослідженнях тканини легенів у хворих на COVID-19 виявлені дифузні легеневі ушкодження: поява потовщених гіалінових мембран і облітерація дрібних судин з ознаками гострофазових компонентів – з інфільтрацією нейтрофілами і сидерофагами, з гіперплазією пневмоцитів II типу і потовщенням інтерстиціальної тканини [28]. У ряді випадків альвеоли були заповнені геморагічним ексудатом, фібрином і клітинами запальної інфільтрації. Дифузна гіперплазія пневмоцитів II типу поєднувалася з фібриноідним некрозом дрібних судин. В інших пацієнтів переважала інтенсивна нейтро-

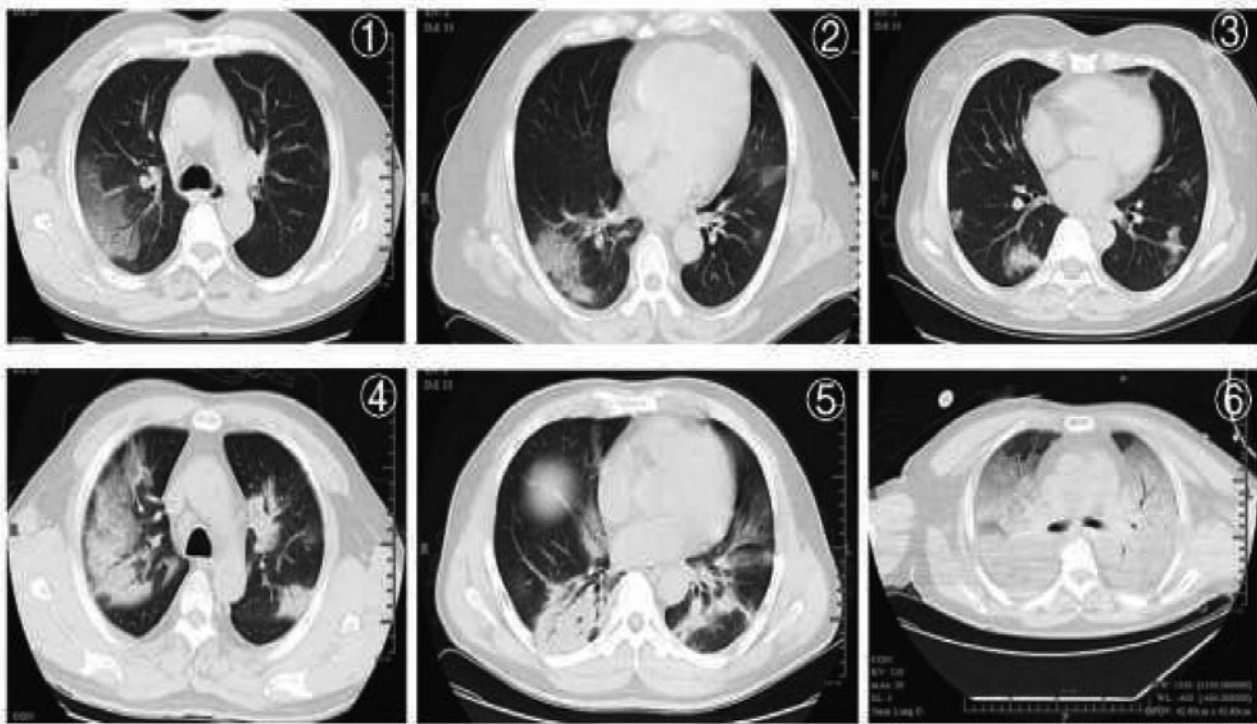


Рисунок 1. 1, 2 – синдром «матового скла»; 3 – вузлики і вогнищева ексудація; 4, 5 – множинні ущільнення легеневої тканини; 6 – дифузне ущільнення, «біла легеня» (Tian S. et al.) [78].

фільна внутрішньоальвеолярна інфільтрація, яка свідчить про приєднання бактеріальної інфекції (рис. 2).

При цьому у тканинах печінки спостерігалася синусоїдальна дилатація, ядерна акумуляція глікогену в гепатоцитах, ознаки фокального стеатозу великих судин з інфільтрацією атипівими дрібними лімфоцитами портального тракту. У ряді випадків має місце ущільнення структури печінки з ділянками фіброзу і регенеративними вузликами з ознаками циротичних змін. При біопсії серця виявлявся фокальний набряк, інтерстиціальний фіброз і гіпертрофія міокарда, ішемічні ушкодження, особливо у хворих на артеріальну гіпертензію [28].

Визначено, що в більшості хворих із середнім ступенем тяжкості COVID-19 і в усіх хворих з тяжкою формою захворювання одним з основних синдромів була наростаюча задишка на фоні зниження рівня гемоглобіну і високим вмістом феритину у крові та ознаками цитокінової «бурі», що свідчило про формування важкого гіпоксемічного синдрому [31-37, 40, 41, 56, 57]. Але генез системного гіпоксемічного синдрому і високий рівень феритину поки що не має чітких пояснень.

Молекулярно-генетичний аналіз COVID-19 [1, 7, 10] і комп'ютерне гомологічне моделювання структури білків SARS-Cov-19 з оцінкою енергії зв'язків з порфірином гему [7] виявили, що однією з основних мішеней нового вірусу є порфірини гемопротеїнів. Вірогідно, порфірини є основною формою життя коронавірусів, що необхідна для їхньої реплікації. Відомо, що до групи гемопротеїнів відносяться гемоглобін і його похідні, міоглобін і дихальні ферменти (вся система цитохромів, каталаза, пероксидаза). Всі вони містять як небілковий компонент — структурноподібні гемопорфірини і різні за складом і структурою білки, що забезпечує різноманітність їх біологічних функцій. Гемоглобін в якості білкового компонента містить глобін, а небілкового – гем. Видові відмінності гемоглобіну обумовлені глобіном, тоді як гем у всіх видів гемоглобіну однаковий. Основою структури простетичної групи більшості гемопротеїнів є порфіринове кільце, яке є похідним тетрапірольного з'єднання – порфірину. Незаміщений порфірин називається порфін. У молекулі гему порфін представлений у вигляді протопорфірину IX. Протопорфін, при-

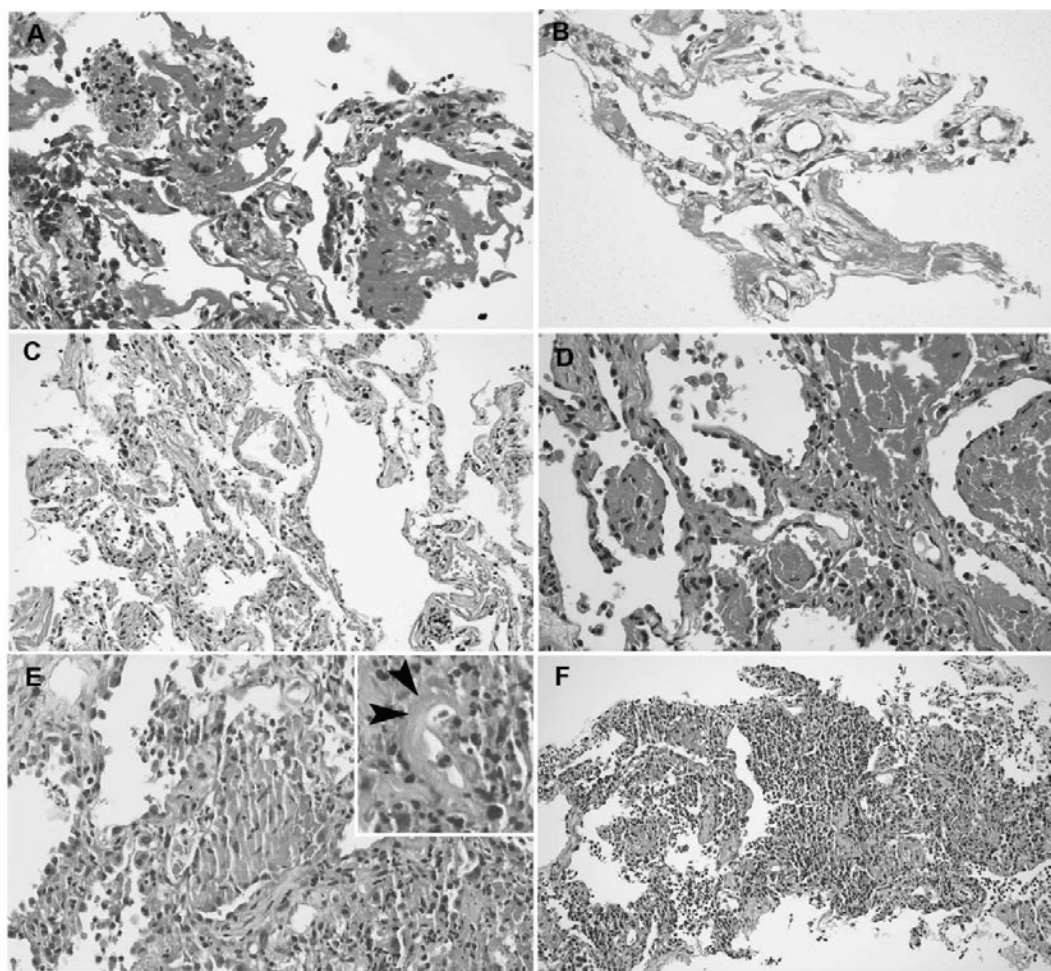


Рисунок 2. Гістологічні зміни в легнях: а – потовщена гіалінова мембрана, змішана з десквамованими пневмоцитами і мононуклеарними запальними клітинами; б – потоншені гіалінові мембрани без явної запальної інфільтрації; с – вогнищева гіалінова мембрана, гіперплазія пневмоцитів типу II і легке інтерстиціальне потовщення; д – альвеолярні простори, заповнені ексудатом з еритроцитів і невеликими пробками фібрину в сусідніх альвеолах; е – агломерація з внутрішньоальвеолярними фіброblastами, змішаними з фібрином і запальною клітинною інфільтрацією, дифузна гіперплазія пневмоцитів II типу на задньому плані (вставка: фібриноїдний некроз судин); ф – явища бронхопневмонії з вираженою нейтрофільною інфільтрацією і заповненням альвеолярних просторів [27].

еднуючи залізо, перетворюється на гем. Залізо у складі гему пов'язане з двома атомами молекули протопорфірину ковалентно, а з двома – шляхом координаційного зв'язку. Гем у вигляді гемопорфірину є простетичною групою не тільки для гемоглобіну і його похідних, а й для міоглобіну, каталази, пероксидази, цитохромоксидази. Залізо за допомогою чотирьох зв'язків утворює комплекс з порфірином, його 5-й координаційний зв'язок з'єднується з атомом азоту білкової молекули, а 6-й зв'язок призначений для приєднання кисню (з утворенням оксигемоглобіну і оксиміоглобіну) або інших лігандів. Атом заліза розта-

шований в центрі гему-пігменту. Один атом двовалентного заліза здатний зв'язати чотири молекули кисню. Крім того, у дорослої людини на додаток до основного гемоглобіну – HbA1 в крові доведено існування HbA2 (2,5 %), який також складається з двох α -ланцюгів і двох β -ланцюгів. Відомий також фетальний гемоглобін (гемоглобін новонароджених, HbF), який до кінця року життя перетворюється на HbA. Фетальний гемоглобін майже не містить β_1 -ланцюгів, можливо, саме тому діти віком до 1 року не часто хворіють на COVID-19. Можна було б припустити, що в осіб із зміненним гемоглобіном (з малою

кількістю β -ланцюгів) захворювання на коронавірусну хворобу може мати інший перебіг. Однак, останні повідомлення ВООЗ і Міжнародної Федерації Таласемії радять не робити передчасних висновків у зв'язку із недостатньою доказовою базою з цього питання [77]. У газообміні основну роль грає оксигемоглобін (HbO_2) – з'єднання молекулярного кисню з гемоглобіном. Кисень приєднується до кожного гему молекули гемоглобіну за допомогою координаційних зв'язків заліза, причому приєднання однієї молекули кисню до тетрамеру полегшує приєднання другої молекули, потім третьої і т.п. Особливість зв'язування кисню забезпечує не тільки зв'язування його максимальної кількості, але і його вивільнення в периферичних тканинах. Цьому сприяє також наявність іонів H^+ і молекул CO_2 в тканинах з інтенсивним обміном. У легеневій тканині кисень прискорює вивільнення CO_2 і H^+ .

Показано, що неструктурні білки вірусу COVID-19 (orf1ab, orf3a, orf8) атакують β_1 -ланцюги гемопротейнів, зокрема гемоглобіну, захоплюючи порфірин і пригнічуючи метаболізм гему [7, 29]. Зазначені білки і поверхневі глікопротеїни щільно зв'язуються з порфірином гему. При цьому відбувається дисоціація атомів заліза, які накопичуються у клітинах, викликаючи токсичний окислювальний стрес і руйнуючи їх, потрапляють у навколишні тканини, де захоплюються сидерофагами [27, 28]. Крім того, в надмірних кількостях залізо потрапляє у кров, у зв'язку з чим розвивається гіперферитинемія.

Відомо, що зазначена авторами гіперферитинемія при COVID-19 [1-7, 12-21] є не тільки маркером запалення [29], а й показником підвищеного вмісту заліза, адже феритин є основним депо заліза, пов'язуючи його в організмі до 25–30% і забезпечуючи його участь у гомеостазі. Отже, низький рівень феритину вказує на дефіцит заліза, а високий – відображає надлишкові рівні заліза в організмі. Крім того, залізо, окислювально-відновні процеси і запалення нерозривно пов'язані [29, 30, 31]. Таким чином, високий рівень феритину (особливо підвищений у хворих з тяжкою формою COVID-19 – підвищення в 4–6 разів) ймовірно представляє як захисні, так і руйнівні ефекти [119]. Роль фери-

тину при запальних процесах ще недостатньо вивчена.

У процесі руйнування гемоглобіну вірусом COVID-19 і його неструктурними білками шляхом імунного гемолізу еритроцитів та витоку гему із пошкоджених еритроцитів [7] та інших гемопротейнів, що містять порфірин, рівень заліза підвищується у сироватці крові та виявляє токсичні ефекти з формуванням окислювального стресу.

Відомо, що одна молекула феритину може депонувати понад 4500 молекул заліза, тим самим захищаючи клітини від окисного ушкодження. Залізо у надмірних кількостях є високотоксичним, генерує токсичні вільні радикали, які безпосередньо пошкоджують клітинні білки, ліпіди і нуклеїнові кислоти [30].

Відомо, що феритин індукують експресію прозапальних цитокінів. Однак, у свою чергу, цитокіни і паракринні сигнальні молекули, такі як монооксид азоту (NO), також індукують синтез феритину. На клітинному рівні макрофаги грають важливу роль у гомеостазі заліза, формуючи сидерофаги, безпосередньо здійснюючи фагоцитоз пошкоджених вірусом еритроцитів і структур залізовмісного гему. Саме тому гістологи виявляють скупчення сидерофагів в альвеолах пацієнтів, що померли внаслідок хвороби COVID-19 [27, 28]. При COVID-19 створюється гостра потреба в макрофагопосередкованому обміні еритроцитів і гемоглобіну через порушений газообмін, який обумовлює розвиток тканинної гіпоксії та системної гіпоксемії. Макрофаги здатні вивільняти залізо через феропортин як субстрат для клітинної рециркуляції при еритроцитозі. Проте надмірна кількість пошкоджених еритроцитів, молекул гему, підвищені рівні заліза, феритину і безлічі прозапальних білків (цитокінів, С-протеїну та ін.) викликають порушення мікроциркуляції, облітерацію судин, створення тромбів, які ведуть до формування вогнищевих некрозів [22, 31], а в легеневій тканині – гіпоксичних вогнищ, що візуалізують на КТ як «матове скло».

Найчастіше вірусному захопленню піддається порфірин гліколізованого гемоглобіну, рівень якого вище у хворих з цукровим діабетом, ожирінням, серцево-судинною патологією, метаболічними порушеннями,

зокрема старших вікових груп. Очевидно, саме з цим пов'язані більш високі показники смертності від коронавірусної хвороби серед пацієнтів, що мають в анамнезі ці захворювання [2-7, 12-21].

Показано [7], що білки вірусу – orf1ab, orf10, orf3a за участі поверхневого глікопротеїну, координовані вірусною РНК, безпосередньо зв'язуються з β 1-ланцюгом молекули гемоглобіну і деоксигемоглобіну, приводячи до дисоціації заліза. Це також певним чином пояснює патогенність нового вірусу, який не проникає в еритроцити, тому що вони не мають необхідного рецептора для зв'язування S-глікопротеїну вірусу. Цей вірус не здатний до ендоцитозу через відсутність необхідних білків. Можливо, поруч з неструктурними білками гемоглобін руйнують також антитіла самого вірусу, що продукуються плазматичними клітинами, на яких містяться ACE2 рецептори. Ймовірно фрагменти гему виходять через пори пошкодженого еритроцита, а частина – внаслідок імунного гемолізу.

Рівні дезоксигемоглобіну, як і гліколізованого гемоглобіну, у хворих з серцево-судинною патологією, ожирінням і діабетом є вищими, тому більше воріт для потрапляння вірусу. Ці хворі швидше інфікуються великою кількістю вірусу і частіше вмирають від тяжких форм COVID-19 [7, 29]. У них частіше спостерігається низький рівень гемоглобіну [37, 40, 41], мабуть, унаслідок вірусіндукованого гемолізу, а також високий рівень феритину, а при посмертній біопсії виявляється виражена інфільтрація альвеол сидерофагами [27, 28].

При визначенні прогностичних маркерів розвитку тяжких форм захворювання та смертельних наслідків при COVID-19 значне місце посідає високий рівень феритину в сироватці крові, який пов'язаний з надмірним рівнем заліза, цитокіновою «бурею», формуванням окислювального стресу і системного гіпоксемічного синдрому [40, 41]. Високий вміст феритину або гіперферитинемічний синдром асоціюється з летальними наслідками і при іншій патології – важкому сепсисі [33, 34] та захворюваннях крові [32, 36]. Авторами показано, що високий рівень феритину індукує активацію макрофагів – розвиток макрофагати-

ваційного синдрому з формуванням цитокінової «бурі» та з порушенням мікроциркуляції та газообміну [35].

Цитокінова «буря» поряд з гіперферитинемією сприяє в 10–15% хворих з COVID-19 розвитку SARS[1-7, 21, 25, 26, 39]. А цитокінову «бурю» викликає активація нейтрофілів, що посилюється потужною функцією цих клітин – здатністю утворювати позаклітинні пастки.

Відомо, що нейтрофіли фагоцитують бактерії, гриби, віруси, пошкоджені клітини і утилізують їх лізосомальними ферментами, окислативними реакціями та шляхом активації аутофагії. В останні роки показано, що кілерна функція нейтрофілів забезпечується і в позаклітинному просторі шляхом утворення із власної ДНК позаклітинних пасток (Neutrophil extracellular traps – NET) (рис. 3) [39], що включають нейтрофільну еластазу, внутрішньоклітинні білки-тригери нуклеарної дезінтеграції, фермент пептидил-аргінін-деіміназу типу 4 (Peptidyl arginine deiminase type 4 – PAD 4), гістонові білки, що входять до структури ядерного хроматину та забезпечують упакування ДНК, а також відіграють важливу роль у регуляції експресії генів і перебудові хроматину. Основна функція NET – лізис патогенів, але надмірне їх утворення при активації нейтрофілів запускає каскад запальних реакцій, сприяє формуванню мікротромбозів, підвищує в'язкість бронхо-альвеолярного секрету, сприяє формуванню SARS (рис. 4) [39].

Автори вважають, що ці позаклітинні пастки відіграють важливу роль у формуванні цитокінової «бурі» при хворобі COVID-19, важкі форми якої супроводжуються цитокіновою «бурею», що характеризується підвищенням концентрації у плазмі медіаторів запалення: CRP, IL1 β , TNF- α , IL2, IL6, IL7, IL8, IL10, IL17, а також феритину, прокальцитоніну та ін. [37, 39, 40, 42] та вірогідно сприяють формуванню токсичного пневмоніту. Надлишкова експресія цитокінів та феритину сприяє пошкодженню легеневої тканини, розвитку SARS, формуванню мікротромбозів і призводить до летальних наслідків [31].

Таким чином, механізм формування патологічних порушень при COVID-19

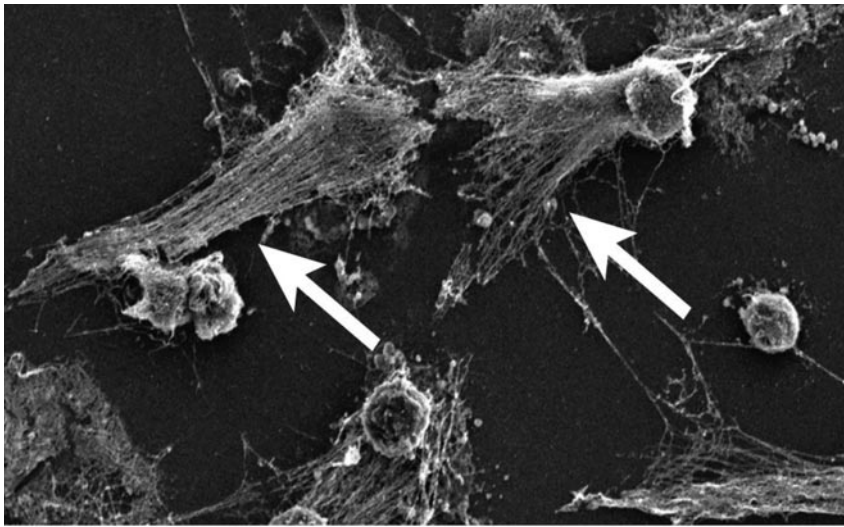


Рисунок 3. Електронна фотографія позаклітинних пасток (Neutrophil extracellular traps – NET). Будучи частиною імунної системи організму, нейтрофіли виявляють бактерії та можуть використовувати свою ДНК (див. стрілки), щоб атакувати бактерії за допомогою тонкої мережі ДНК (NET), що містить токсичні ферменти (Barnes V.J. et al.) [39].

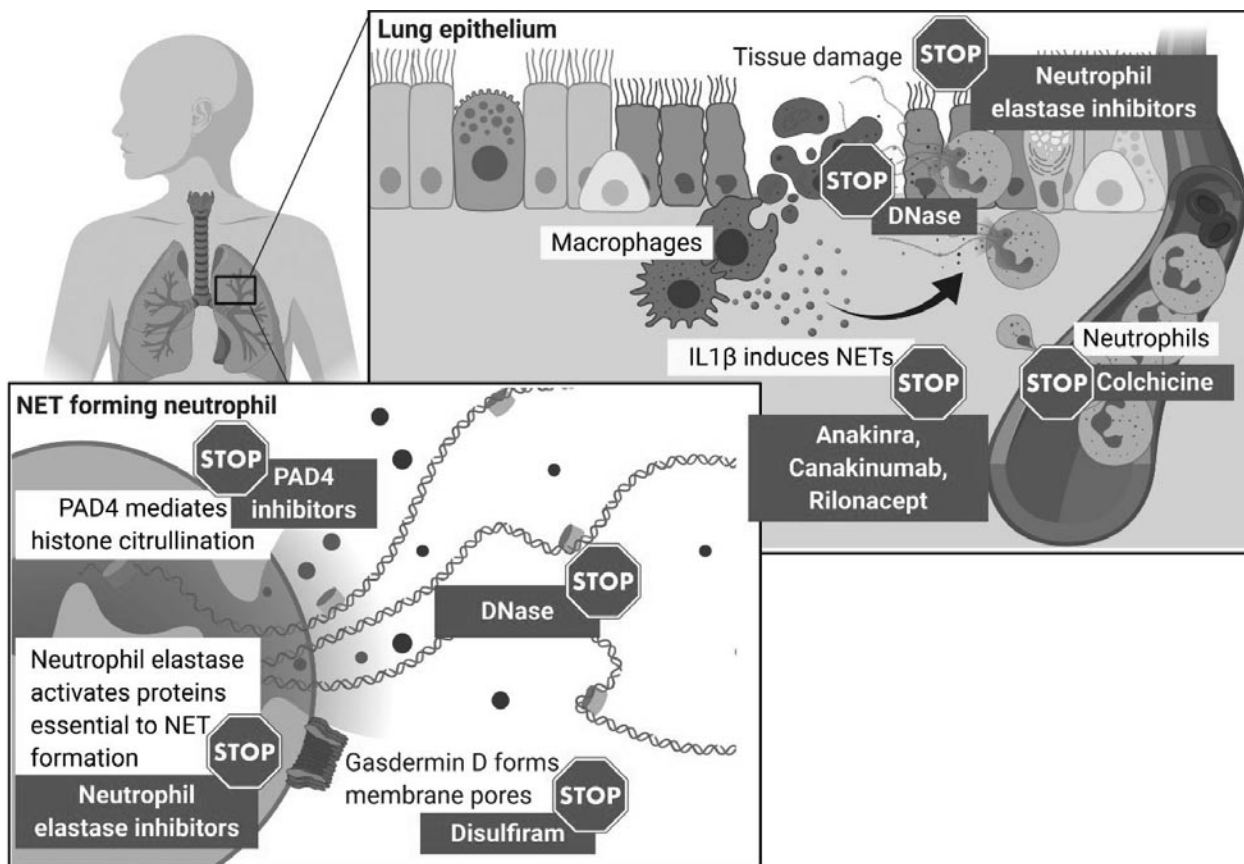


Рисунок 4. Механізми формування NET (Neutrophil extracellular traps) і механізми інгібіції утворення NET за допомогою колхіцину, що пригнічує міграцію нейтрофілів та інфільтрацію в місцях запалення і блокаторів IL1 β (Анакінра), що запобігатимуть розвитку запалення (Barnes V.J. et al.) [39].

характеризується великим різноманіттям. Аналізуючи ці данні, можна зробити наступні узагальнення:

1) віремія SARS-CoV-2 реалізується у тканинах з високим вмістом рецепторів ACE2 – у легенях, серці, шлунково-кишковому тракті, слизовій оболонці рота, носа і очей, клітинах крові, особ-

ливо лімфоцитах, що сприяє їх лізису і лімфопенії [7-10, 38, 43, 56, 57];
 2) неструктурні білки вірусу SARS-CoV-2, що координуються вірусною РНК (orf1ab, orf10, orf3a), його поверхневий глікопротеїн і білок ORF8 мають високий тропізм до порфірину гемопротейнів (гемоглобіну, особливо гліколізованого

- гемоглобіну, деоксигемоглобіну, міоглобіну), каталази, пероксидази, ферментів дихального ланцюга (цитохромів), ферментів системи P450, викликаючи дисоціацію заліза, підвищення його рівня у клітинах крові, альвеолах і плазмі крові, сприяють зниженню спроможності гемоглобіну переносити кисень і утворюють порушення газообміну і гіпоксемію; зазначене обумовлює альвеолярну інфільтрацію сидерофагами, що сприяє порушенню газообміну і розвитку гіпоксії, формуванню гіперферитинемії, окислювального стресу і активації нейтрофілів [31-37, 39-41, 56, 57, 78] та може бути свідченням того, що коронавірусна хвороба, спричинена вірусом SARS-CoV-2, є більше хворобою крові, ніж хворобою легень, яка сприяє розвитку токсичного пневмоніту;
- 3) активація нейтрофілів і формування мережі екстрацелюлярних пасток (NET), а також окислювальний стрес і гіперферитинемія запускають каскад цитокінової «бурі», сприяють розвитку системного запального процесу та розвитку SARS з пошкодженням структур легеневої тканини, порушенням мікроциркуляції, активацією тромбоутворення [37, 39, 40, 42, 49, 63];
 - 4) прогностичними біомаркерами (предикторами) тяжкого перебігу COVID-19, розвитку SARS і летальних наслідків є: нейтрофілез [41], лімфопенія [15, 16, 38, 40, 41, 44-57], гіперферитинемія [15, 16, 40, 41, 45-50], тромбоцитопенія [15, 16, 41, 45, 47, 48], підвищення рівня С-протеїну [15, 16, 41], інтерлейкіну-6 [41, 40], прокальцитоніну [40, 41, 51, 52], ЛДГ [15, 16, 40, 41, 56, 57], а також посилення процесу ураження легень, що візуалізуються на КТ у вигляді масивних вогнищ «матового скла» [40, 41];
 - 5) предикторами розвитку гіперкоагуляційних процесів, дисемінованої внутрішньосудинної коагулопатії та тромбоемболії є підвищені рівні у крові Д-димеру, протромбінового часу (PT) і активованого парціального тромбопластинового часу (PTT) [31, 40, 44, 49, 54-60];
 - 6) факторами ризику тяжкого перебігу та летальних наслідків при COVID-19 є похилий вік, підвищений індекс маси тіла та ожиріння, а також супутні захворювання: цукровий діабет, хронічна патологія бронхів і легень, органів серцево-судинної системи, печінки, нирок, онкологічна патологія та приєднання бактеріальної інфекції [40, 41].
- До схем лікування хворих на COVID-19 найчастіше включають наступні позиції:
- 1) засоби противірусної терапії (Remdesivir, Favipiravir, Favilavir та ін.) [7, 53, 116] (рис. 5);
 - 2) протималярійні препарати – Хлорохін (Chloroquine) та інші, що здатні певною мірою затримати атаку гему і захоплення порфірину білками вірусу COVID-19 orf1ab, orf3a, orf10, а також пригнічувати за допомогою білка orf8 зв'язок поверхневих глікопротеїнів з порфіринами [2, 5, 7, 12];
 - 3) трансфузію імунної плазми крові осіб, що переохворіли на COVID-19 (метод був застосований китайськими лікарями, що оцінили його ефективність приблизно у 30%) [78];
 - 4) антибіотики – при приєднанні бактеріальної мікрофлори; вважаємо за доцільне застосування й озонотерапії;
 - 5) антикоагулянти – рекомендується використовувати низькомолекулярні гепарини під контролем рівня тромбоцитів, протромбінового часу (PT) і активованого парціального тромбопластинового часу (PTT) та інших показників системи гемостазу [23, 24, 31, 39, 41, 49, 50, 58]; ми також вважаємо, що необхідно підключати стрептокіназу або урокіназу;
 - 6) терапія кортикостероїдами – для пригнічення цитокінової «бурі» [78, 80-82], ми вважаємо, що також доцільним є застосування інгаляційних форм кортикостероїдів (серитида, беклата та ін.);
 - 7) генноінженерні біологічні препарати, що містять моноклональні антитіла: інгібітори фактора некрозу пухлини (TNF α) (інфліксимаб (Remicade), адалимумаб (Humira), голіумаб (Simponi) та ін.); інгібітори рецепторів інтерлейкіну-6 (Tocili-zumab, Sarilumab); блокатори інтерлейкіну-1 (Anakinra, Conakinumab, Rilonacept) [39]; блокатор активації В-лімфоцитів ритуксимаб (Rituximab); блокатор активації Т-лімфоцитів абатацепт (Abatacept) та ін. [24, 42, 52, 53, 67, 70-73, 117] (рис. 5);
 - 8) трансплантація стовбурових клітин [70-73]; ми вважаємо за доцільне застосу-

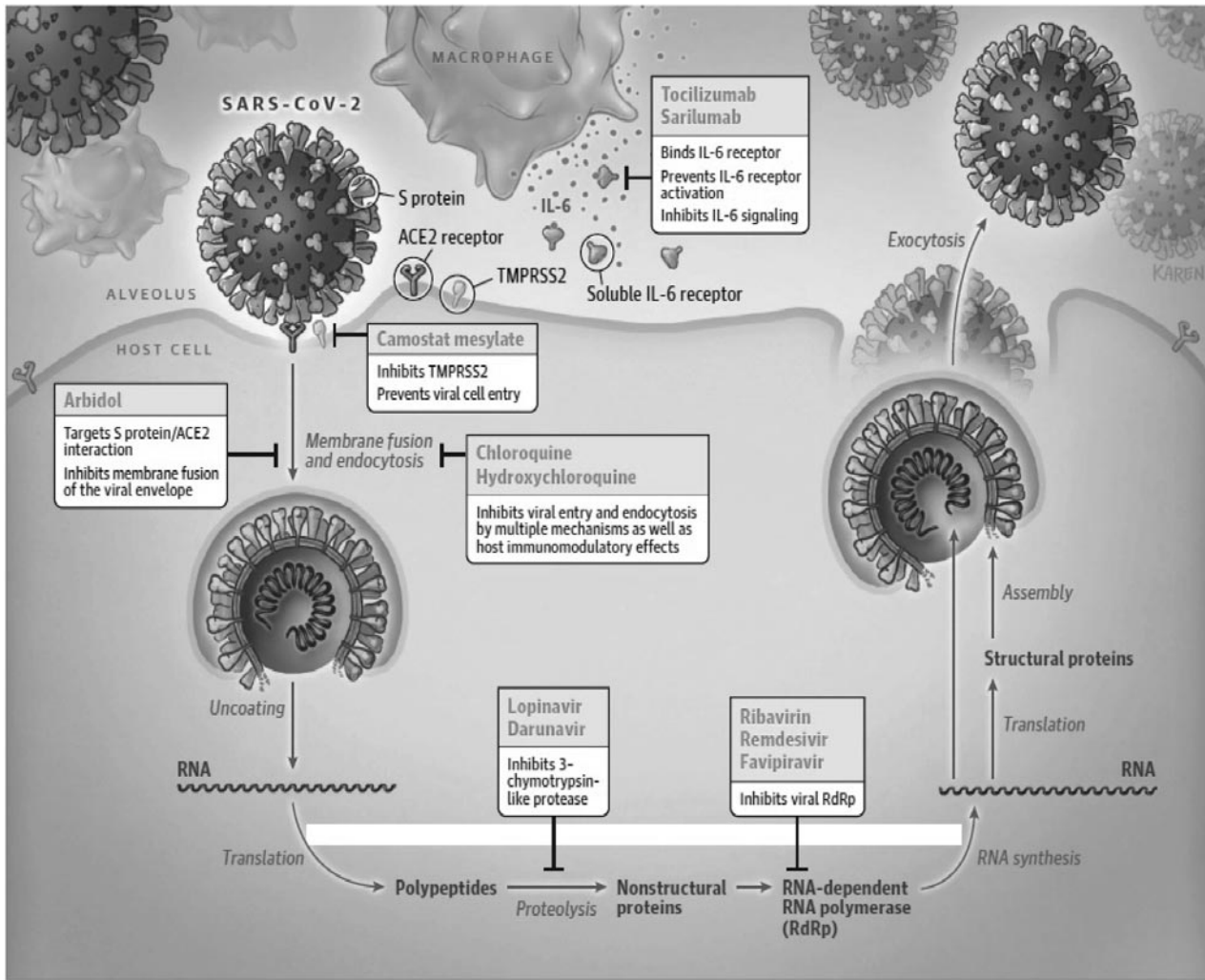


Рисунок 5. Спрощена схема тяжкого гострого респіраторного синдрому при SARS-CoV-2, життєвий цикл вірусу та потенційні цілі для лікарських засобів. ACE2 – ангіотензинперетворюючий фермент 2; S білок – спайковий білок; і TMPRSS2 – трансмембранна серинова протеаза типу 2 (Sanders J.M.) [117].

вання ін'єкцій свіжої плацентарної крові, збагаченої стовбуровими клітинами;

9) оксигенація крові шляхом неінвазивної та інвазивної штучної вентиляції легень (ШВЛ) і екстракорпоральна мембранна оксигенація крові (Extracorporeal membrane oxygenation – ЕСМО) [61-65, 74].

Слід зазначити, що низька насичуваність крові киснем під час проведення штучної вентиляції легень пов'язана з низькою кисневою ємністю ушкоджених вірусом еритроцитів. Товариством з інтенсивної терапії США (Society of Critical Care Medicine) оприлюднено попередні вказівки [66], де пропонується вено-венозна екстракорпоральна оксигенація крові (VV ЕСМО) при лікуванні SARS у тих пацієнтів, у яких зберігається рефрактерна гіпоксемія, незважаючи

на оптимізовану ШВЛ та інтенсивну терапію. Авторами запропоновано алгоритм, що містить покази до раннього використання ЕСМО: $paO_2: FiO_2 < 80$ мм рт.ст. протягом > 6 год.; $paO_2: FiO_2 < 50$ мм рт.ст. протягом > 3 год.; $pH < 7,25$ з $PaCO_2 > 60$ мм рт.ст. протягом > 6 год. Однак, такі рекомендації можна вважати орієнтовними у зв'язку з недостатньою доказовою базою. Слід враховувати, що ЕСМО – це вкрай високотехнологічна і високовартісна процедура, яка в умовах поширення пандемії може бути застосована лише в тих пацієнтів, які мають достатньо сприятливий прогноз захворювання. Авторами зазначається, що доцільним є використання методу ЕСМО у пацієнтів, що не мають супутніх захворювань, менше 7 днів перебувають на ШВЛ, не відносяться до

групи тяжкохворих людей похилого віку. Крім того, ЕСМО можна рекомендувати лише в центрах з достатньою ресурсною підтримкою та в приміщеннях, де створені необхідні умови протиепідемічної безпеки і необмежений доступ персоналу до засобів індивідуального захисту [62-66].

Застосування методів екстракорпоральної детоксикації (extracorporeal blood purification, EBP) при коронавірусній інфекції COVID-19 може бути досить різноманітним, що обумовлено як гіперферитинемією та цитокіновим «штормом», так і розвитком внаслідок цього поліорганних уражень, що клінічно проявляються синдромами гострого ураження нирок і печінки. Окремі автори свідчать, що у 15–30% пацієнтів із тяжкою формою COVID-19 діагностуються явища гострого ураження нирок (acute kidney injury), у той час як 67% тяжкохворих на COVID-19 можуть мати синдроми дисфункції органів, які викликані високим рівнем циркулюючих цитокінів [84, 85, 108].

Проблема пошуку ефективних методів корекції гіперферитинемії виникла задовго до появи COVID-19. Дослідження, виконані за останні десятиріччя, демонструють ефективність застосування плазмаферезу (plasma exchange) в комплексному лікуванні гіперферитинемії, що може супроводжувати різноманітні патологічні стани (аутоімунні захворювання, вірусні і бактеріальні інфекції, сепсис, металотоксикози тощо) [86-88]. Ряд авторів вказують на позитивний вплив гемодіалізу при корекції гіперферитинемії [122].

Не слід забувати, що значна частина пацієнтів, які захворіли на COVID-19, мають тяжкі супутні захворювання, що супроводжуються хронічною недостатністю функції окремих органів і систем та потребують постійної підтримки (гемодіаліз, перитонеальний діаліз, тощо). Також реальною смертельною загрозою є COVID-19 для хірургічних пацієнтів з інфекційними ускладненнями, зокрема сепсисом. Цитокіни відіграють вирішальну роль у координації та посиленні імунної відповіді на інфекцію. Характер локалізованого або системного вивільнення прозапальних та протизапальних цитокінів змінюється залежно від захворювання. Дисрегульована цитокінова відповідь може призвести до гіперзапального стану, що сприяє розвитку сепсису та септичного

шоку, стану, що обумовлює високу смертність у тяжкохворих пацієнтів. У свою чергу сепсис супроводжується подальшим надмірним вивільненням цитокінів та інших медіаторів запалення, що спричиняють рефрактерну гіпотензію, пошкодження тканин, метаболічний ацидоз і зрештою поліорганну недостатність. Збереження життя таких хворих на COVID-19 потребує надзвичайних зусиль і ресурсів.

Не одне десятиліття методи екстракорпоральної детоксикації (плазмаферез і часткова заміна плазми крові, перитонеальний діаліз та ін.) застосовуються при лікуванні синдрому поліорганної недостатності на фоні сепсису (sepsis with multi organ dysfunction syndrome – MODS) у дорослих і дітей [89, 90, 91]. У сучасних умовах екстракорпоральне очищення крові пропонується в якості ад'ювантної терапії сепсису та спрямоване на боротьбу з порушенням регуляції імунної системи, що, як відомо, викликає дисфункції органів. Метод виявився ефективним при широкому спектрі тяжких запальних процесів, що супроводжуються цитокіновим штормом, ендотоксикозом і поліорганною недостатністю [92-96, 123].

За багато років були розроблені різні методи лікування для вирішення проблеми імунної дисрегуляції. Більшість доступних пристроїв для очищення крові фокусуються на вилученні ендотоксинів, які запускають імунний каскад, або цитокіновий «шторм» з подальшим пошкодженням органів. У цьому контексті зниження рівня цитокінів плазми крові у хворих з COVID-19 являє собою нову концепцію очищення крові, розроблену для зменшення рівнів прозапальних та протизапальних медіаторів, що вивільняються на ранній фазі системного запалення. Тому екстракорпоральна цитокінова гемоадсорбція – це технологія, яка застосовується при лікуванні дисрегульованих запальних станів, не лише таких як сепсис [97-104, 109].

Агентство з контролю за продуктами харчування та ліками США (U.S. Food and Drug Administration – FDA) у квітні 2020 року надало дозвіл на використання ряду інноваційних пристроїв для екстракорпорального очищення крові (extracorporeal blood purification (EBP) device): системи очищення крові Spectra Optia Apheresis System з адсорбційним картриджем Depuro D2000, пристрою Seraph 100 Microbind

Affinity Blood, пристрою CytoSorb та пристрою oXiris Set. Вищезазначені пристрої офіційно дозволені для лікування пацієнтів віком 18 років або старше з підтвердженою коронавірусною хворобою 2019 (COVID-19), що потрапляють до реанімаційного відділення з дихальною недостатністю, або мають дуже високий ризик її розвитку. Зазначені системи екстракорпорального очищення крові (ЕВР) забезпечують зменшення кількості цитокінів та інших медіаторів запалення, які контролюють імунну відповідь, шляхом фільтрації крові та подальшим її поверненням пацієнту [117, 118, 119]. Також FDA у травні цього року надало окремий дозвіл на використання систем: multiFiltrate PRO System і multiBic/multiPlus Solutions для застосування в безперервній замісній терапії нирок (continuous renal replacement therapy, CRRT).

Публікації останніх тижнів свідчать про клінічний досвід застосування гемоадсорбції з використанням мембран CytoSorb, що дозволили забезпечити швидку стабілізацію гемодинаміки та підвищення рівня виживання, особливо серед пацієнтів з COVID-19, яким терапію було розпочато на ранньому етапі захворювання [105, 106]. Враховуючи цей позитивний клінічний досвід, необхідні рандомізовані контрольні дослідження для визначення потенційних переваг цього нового методу лікування. Сьогодні гемоадсорбція може застосовуватися для зниження рівня цитокінів у разі надмірної запальної реакції, а також таких речовин як міоглобін, вільний гемоглобін або білірубін. Контроль рівня запалення може забезпечити позитивний вплив на ендотеліальний глікокалікс, а також може бути сприятливим для підтримки функції судинного бар'єру, який відіграє ключову роль у розвитку набряку тканин, забезпечує баланс кисню і рівень лактату [111, 112].

Мембрани з високою адсорбційною спроможністю застосовуються також під час проведення екстракорпоральної мембранної оксигенації (ЕСМО). Під час терапії ЕСМО відбувається активація багатьох транспортних кисневих систем, що як такі можуть сприяти вивільненню цитокінів, тому регулювання надмірного підвищення рівня цитокінів плазми крові може розглядатися як цінний компонент лікування.

Автори зазначають, що після терапії CytoSorb спостерігали швидке і суттєве зниження рівня прокальцитоніну (PCT) та С-реактивного білка (СРБ) порівняно з контрольною групою [107].

Інші автори демонструють ефективність високоадсорбційної мембрани oXiris®, що поєднує властивості видалення цитокінів і ендотоксинів, заміни функції нирок та антитромбогенні властивості [110]. У даний час oXiris використовується в усіх країнах Європи та Азії і вже понад 10 років — для лікування тисяч пацієнтів. oXiris був підтверджений для використання у провідних системах PrisMax і Prismaflex відомими компаніями Baxter PrisMax, який був запущений у США в 2019 році, є платформою для очищення крові нового покоління.

Наш багаторічний досвід застосування методів екстракорпоральної детоксикації в лікуванні отруєнь хімічної етіології та широкого спектра захворювань у пацієнтів різного віку дозволяє стверджувати, що сучасна екстракорпоральна детоксикація (зокрема гемоадсорбційна терапія), може розглядатися як новий перспективний варіант лікування пацієнтів із виразною запальною реакцією, забезпечуючи швидку стабілізацію гемодинаміки та метаболізму, що нарешті сприятиме збереженню функцій органів [111-115].

Видалення цитокінів та ендотоксинів із крові є перспективним підходом до лікування станів, коли у крові пацієнта спостерігається надмірний вміст цих медіаторів запалення. Щодо екстракорпорального очищення крові — ця проблема недостатньо вивчена, публікацій в наукових виданнях бракує. Також з цього питання не досягнуто консенсусу по багатьох напрямках. Отже, дослідження цієї проблеми своєчасні та перспективні.

Враховуючи процеси, що викликають формування вірусіндукованого токсичного пневмоніту при хворобі COVID-19, обумовленого надлишком заліза і високим рівнем феритину, продуктами перекисного окислення ліпідів, прозапальних цитокінів, продуктів метаболічного ендотоксикозу, вважаємо за доцільне розглянути в якості перспективних до застосування наступні методи детоксикації та медикаментозної корекції:

1. Використання системи штучної підтримки функції печінки (Artificial Liver

Support System, ALSS), використання якої у хворих на COVID-19 може забезпечити обмін плазми, адсорбцію, перфузію та фільтрацію медіаторів запалення, таких як ендотоксини і шкідливі метаболіти невеликої або середньої молекулярної маси; підтримувати в необхідному діапазоні рівень сироваткового альбуміну, факторів згортання крові, забезпечувати оптимальний баланс обсягу рідини, електролітів, корегувати кислотно-лужний стан крові, що сприятиме зменшенню проявів цитокінової «бури», шоку, запаленню легенів і тяжких патологічних проявів порушення гомеостазу в пацієнтів з COVID-19 [67, 78, 83].

2. Застосування екстракорпоральної детоксикації (плазмаферезу і плазмозаміни, гемадсорбції, гемодіалізу, ультрафільтрації, гемодіафільтрації та ін.) при лікуванні пацієнтів з коронавірусним пневмонітом, що може сприяти зменшенню активності цитокінової «бури», ступеня інтоксикації, рівня надлишкового феритину, сприятиме покращенню показників системи гемокоагуляції та забезпечить органопротекторні ефекти, що вже підтверджено рядом авторів [66, 97-104, 109].

3. Призначення хелаторів надлишкового заліза і феритину комплексують засобів (Десфералу та ін.) для формування комплексів з тривалентними іонами заліза (дещо в меншій мірі з двовалентними) та утворення стабільних комплексів із залізом, що дозволить запобігти його участі в подальших реакціях; комплексуючі пов'язують залізо, феритин і гемосидерин,

не взаємодіють із залізом цитохромів, міоглобіну і гемоглобіну, легко виводяться нирками і з вмістом кишечника, не викликають збільшення екскреції еритроцитів і мікроелементів.

4. Застосування антиоксидантів для корекції окисного стресу (токоферолу, вітаміну С, альфа-ліпоевої кислоти, кверцетину, препаратів на основі дезоксихолової кислоти та ін.).

5. Застосування антигіпоксантів субстратної дії (АТФ, солкосерил, актовегін), регуляторної дії (мілдронат, триметазидин, мексидол, цитофлавін), препаратів системної дії (полівітамінні препарати, Вобензим) та пластичних регуляторів (інозин, бемитил) та ін.

6. Поширення профілактичних заходів, що дозволяють підвищити толерантність організму до гіпоксії, наприклад застосування системи тренування дихання за методикою К.П. Бутейка, а також тренування із затримкою дихання до 1,5–2 хв. з інтервалами відпочинку – 2–3 хв. для здорових та осіб із безсимптомними формами COVID-19 для підвищення толерантності до гіпоксії.

Безсумнівно, основним засобом профілактики захворювання на коронавірусну хворобу COVID-19 є вакцинація населення. Над створенням ефективної вакцини працюють вчені різних країн. Окрім того, на нашому боці час – найсприятливіший фактор для природного спонтанного послаблення агресії вірусу.

ЛІТЕРАТУРА

- Rabaan A.A., Al-Ahmed S.H., Haque S. et al. SARS-CoV-2, SARS-CoV, and MERS-CoV: a comparative overview. *Infez Med.* 2020 Ahead of Print Jun 1;28(2):174–184. PMID:32275259.
- Wang C., Horby P.W., Haydem F.G., Gao G.F. A novel coronavirus outbreak of global health concern. *The Lancet.* 2020; 395 (10223), 470-3. doi:10.1016/S0140-6736(20)30185-9.
- Perlman S. Another Decade, Another Coronavirus. *N Engl J Med.* 2020; 382 (8), 760-2. doi: 10.1056/NEJMe2001126.
- Coronavirus disease 2019 (COVID-19). Situation Report – 57, WHO, 2020, 10 AM CET 17 March 2020. Electronic document. https://www.who.int/docs/default-source/coronavirus/situation-reports/20200317-sitrep-57-covid-19.pdf?sfvrsn=a26922f2_4.
- Zhu N., Zhang D., Wang W., et. al. A Novel Coronavirus from Patient with Pneumonia in China, 2019. *N Engl J Med.* 2020; 382, 727-33. doi:10.1056/NEJMoa2001017.
- Wan Y., Shang J., Graham R., Baric R.S., Li F. Receptor Recognition by the Novel Coronavirus from Wuhan: an Analysis Based on Decade-Long Structural Studies of SARS Coronavirus. *J. Virol.* 2020; 94(7). doi: 10.1128/JVI.00127-20.
- Liu W., Li H. COVID-19: Attacks the 1-Beta Chain of Hemoglobin and Captures the Porphyrin to Inhibit Human Heme Metabolism. Electronic resource. URI: <https://chemrxiv.org/ndownloader/files/22283226>.
- Verdecchia P., Reboldi G., Cavallini C., Mazzotta G., Angeli F. ACE-inhibitors, angiotensin receptor blockers and severe acute respiratory syndrome caused by coronavirus. *G Ital Cardiol (Rome).* 2020 May; 21(5):321-327. doi: 10.1714/3343.33127.
- Li Y., Zhou W., Yang L., You R. Physiological and pathological regulation of ACE2, the SARS-CoV-2 receptor. *Pharmacol Res.* 2020 Apr 14:104833. doi: 10.1016/j.phrs.2020.104833.
- Jiahua He, Huanyu Tao, Yumeng Yan, Sheng-You Huang, Yi Xiao. Molecular Mechanisms of Evolution and Human Infection with SARS-CoV-2. *Viruses.* 2020. 12, 428; doi:10.1101/2020.02.17.952903.

11. Shang, J., Ye, G., Shi, K. et al. Structural basis of receptor recognition by SARS-CoV-2. *Nature* (2020). doi:10.1038/s41586-020-2179-y.
12. Chen N., Zhou M., Dong X., Qu J., Gong F., Han Y., et al. Epidemiological and clinical characteristics of 99 cases of 2019 novel coronavirus pneumonia in Wuhan, China: A descriptive study. *Lancet*. 2020, 395, 507-513. doi:10.1016/S0140-6736(20)30211-7.
13. Morse J.S., Lalonde T., Xu S., Liu W.R. Learning from the Past: Possible Urgent Prevention and Treatment Options for Severe Acute Respiratory Infections Caused by 2019-nCoV. *Chembiochem*. 2020 Mar 2;21(5):730-738. doi:10.1002/cbic.202000047.
14. Zhou P., Yang X.L., Wang X.G., et al. A pneumonia outbreak associated with a new coronavirus of probable bat origin. *Nature*. 2020 Mar; 579(7798):270-273. doi: 10.1038/s41586-020-2012-7.
15. Huang C., Wang Y., Li X., et al. Clinical features of patient infected with 2019 novel coronavirus in Wuhan. *Lancet*. 2020 Feb 15;395(10223):497-506. doi:https://doi.org/10.1016/S0140-6736(20)30183-5
16. W. Guan, Z. Ni, Yu Hu, et al. Clinical characteristics of coronavirus disease 2019 in China. *N Engl J Med* 2020;382:1708-20. doi:10.1056/NEJMoa2002032.
17. Yang X., Yu Y., Xu J., et al. Clinical course and outcomes of critically ill patients with SARS-CoV-2 pneumonia in Wuhan, China: a single-centered, retrospective, observational study. *Lancet Respir Med*. 2020 Feb 24. pii: S2213-2600(20)30079-5. doi: 10.1016/S2213-2600(20)30079-5.
18. Young B.E., Ong S.W.X., Kalimuddin S., et al. Epidemiologic features and clinical course of patients infected with SARS-CoV-2 in Singapore. *JAMA*. 2020 Mar 3. doi: 10.1001/jama.2020.3204.
19. Reade M.C., Weissfeld L., Angus D.C., Kellum J.A., Milbrandt E.B. The prevalence of anemia and its association with 90-day mortality in hospitalized community-acquired pneumonia. *BMC Pulm Med*. 2010 Mar 16; 10:15. doi: 10.1186/1471-2466-10-15.
20. Wang F., Hou H., Luo Y., Tang G., Wu S., Huang M., et al. The laboratory tests and host immunity of COVID-19 patients with different severity of illness. *JCI Insight*. 2020 Apr 23. pii: 137799. doi: 10.1172/jci.insight.137799.
21. Chen G., Wu D., Guo W., Cao Y., Huang D., Wang H., et al. Clinical and immunological features of severe and moderate coronavirus disease 2019. *J Clin Invest*. 2020. Apr 13. pii: 137244. doi: 10.1172/JCI137244.
22. Bikdeli B., Madhavan M.V., Jimenez D., Chuich T., Dreyfus I., Driggin E., et al. COVID-19 and Thrombotic or Thromboembolic Disease: Implications for Prevention, Antithrombotic Therapy, and Follow-up. *J Am Coll Cardiol*. 2020 Apr 15. pii: S0735-1097(20)35008-7. doi: 10.1016/j.jacc.2020.04.031.
23. Magro C., Mulvey J.J., Berlin D., Nuovo G., Salvatore S., Harp J., et al. Complement associated microvascular injury and thrombosis in the pathogenesis of severe COVID-19 infection: A report of five cases. *Transl Res*. 2020 Apr 15. pii: S1931-5244(20)30070-0. doi: 10.1016/j.trsl.2020.04.007.
24. Liu B., Li M., Zhou Z., Guan X., Xiang Y. Can we use interleukin-6 (IL-6) blockade for coronavirus disease 2019 (COVID-19)-induced cytokine release syndrome (CRS)? *J Autoimmun*. 2020 Apr 10:102452. doi: 10.1016/j.jaut.2020.102452.
25. Zhu J., Zhong Z., Li H., Ji P., Pang J., Li B., Zhang J. CT imaging features of 4,121 patients with COVID-19: a meta-analysis. *J Med Virol*. 2020 Apr 21. doi: 10.1002/jmv.25910.
26. Liu R.R., Zhu Y., Wu M.Y., Liu J., Ren R., Cao Q.L., et al. CT imaging analysis of 33 cases with the 2019 novel coronavirus infection. *Zhonghua Yi Xue Za Zhi*. 2020 Apr 7;100(13):1007-1011. doi: 10.3760/cma.j.cn112137-20200203-00182.
27. Tian S., Xiong Y., Liu H., Niu L., Guo J., Liao M., Xiao S.Y. Pathological study of the 2019 novel coronavirus disease (COVID-19) through postmortem core biopsies. *Mod Pathol*. 2020 Apr 14. doi: 10.1038/s41379-020-0536-x.
28. Farkas C.B., Petrétai D., Babinszky G., Dudás G., Szabó G., Bognár C., Role of duties related to COVID-19 suspected, probable and confirmed fatality cases. *Orv Hetil*. 2020 Apr 1;161(17):713-722. doi: 10.1556/650.2020.31818.
29. Sapino A., Facchetti F., Bonoldi E., Gianatti A., Barbareschi M. The autopsy debate during the COVID-19 emergency: the Italian experience. *Virchows Arch*. 2020 Apr 29. doi: 10.1007/s00428-020-02828-2.
30. Kernan K.F., Carcillo J.A. Hyperferritinemia and inflammation. *Int Immunol*. 2017 Nov 1;29(9):401-409. doi: 10.1093/intimm/dxx031.
31. Casey K., Iteen A., Nicolini R., Auten J. COVID-19 pneumonia with hemoptysis: Acute segmental pulmonary emboli associated with novel coronavirus infection. *Am J Emerg Med*. 2020 Apr 8. pii: S0735-6757(20)30239-4. doi: 10.1016/j.ajem.2020.04.011.
32. Bennett T.D., Hayward K.N., Farris R.W., Ringold S., Wallace C.A., Brogan T.V. Very high serum ferritin levels are associated with increased mortality and critical care in pediatric patients. *Pediatr Crit Care Med*. 2011 Nov;12(6): e233-6. doi: 10.1097/PCC.0b013e31820abca8.
33. Tonial C.T., Garcia P.C.R., Schweitzer L.C., Costa C.A.D., Bruno F., Fiori H.H., Einloft P.R., Garcia R.B., Piva J.P. Cardiac dysfunction and ferritin as early markers of severity in pediatric sepsis. *J Pediatr (Rio J)*. 2017 May - Jun; 93(3):301-307. doi: 10.1016/j.jped.2016.08.006.
34. Castillo L., Carcillo J. Secondary hemophagocytic lymphohistiocytosis and severe sepsis/systemic inflammatory response syndrome/multiorgan dysfunction syndrome/macrophage activation syndrome share common intermediate phenotypes on a spectrum of inflammation. *Pediatr Crit Care Med*. 2009 May;10(3):387-92. doi: 10.1097/PCC.0b013e3181a1ae08.
35. Rosário C., Zandman-Goddard G., Meyron-Holtz E.G., D'Cruz D.P., Shoenfeld Y. The hyperferritinemic syndrome: macrophage activation syndrome, Still's disease, septic shock and catastrophic antiphospholipid syndrome. *BMC Med*. 2013 Aug 22; 11:185. doi: 10.1186/1741-7015-11-185.
36. Rosário C. Shoenfeld Y. The hyperferritinemic syndrome. *Isr Med Assoc J*. 2014 Oct;16(10):664-5. PMID:25438466.
37. Lippi G., Mattiuzzi C. Hemoglobin value may be decreased in patients with severe coronavirus disease 2019. *Hematol Transfus Cell Ther*. 2020 Apr 2. pii: S2531-1379(20)30029-8. doi: 10.1016/j.htct.2020.03.001.
38. Tan L., Wang Q., Zhang D., Ding J., Huang Q., Tang Y.Q., Wang Q., Miao H. Lymphopenia predicts disease severity of COVID-19: a descriptive and predictive study. *Signal Transduct Target Ther*. 2020 Mar 27;5(1):33. doi: 10.1038/s41392-020-0148-4.
39. Barnes B.J., Adrover J.M., Baxter-Stoltzfus A., Borczuk A., Cools-Lartigue J., Crawford J.M., et al. Targeting potential drivers of COVID-19: Neutrophil extracellular traps. *J Exp Med*. 2020 Jun 1; 217(6). pii: e20200652. doi: 10.1084/jem.20200652.
40. Wynants L., Van Calster B., Bonten M.M., Collins G.S., Debray T.A, De Vos M., et al. Prediction models for diagnosis and prognosis of covid-19 infection: systematic review and critical appraisal. *BMJ*. 2020 Apr 7;369:m1328.

- doi: 10.1136/bmj.m1328.
41. Terpos E., Ntanasis-Stathopoulos I., Elalamy I., Kastiritis E., Sergentanis T.N., Politou M., et al. Hematological findings and complications of COVID-19. *Am J Hematol.* 2020 Apr 13. doi: 10.1002/ajh.25829.
 42. Henderson L.A., Canna S.W., Schulert G.S., Volpi S., Lee P.Y., Kernan K.F., et al. On the alert for cytokine storm: Immunopathology in COVID-19. *Arthritis Rheumatol.* 2020 Apr 15. doi: 10.1002/art.41285.
 43. Hao Xu, Liang Zhong, Jiabin Deng, Jiakuan Peng, Hongxia Dan, Xin Zeng, et al. High expression of ACE2 receptor of 2019-nCoV on the epithelial cells of oral mucosa. *Int J Oral Sci.* 2020; 12: 8. Published online 2020 Feb 24. doi:10.1038/s41368-020-0074-x
 44. Spyropoulos A.C., Lipardi C., Xu J., Peluso C., Spiro T.E., De Sanctis Y., et al. Modified IMPROVE VTE Risk Score and Elevated D-Dimer Identify a High Venous Thromboembolism Risk in Acutely Ill Medical Population for Extended Thromboprophylaxis. *TH Open.* 2020 Mar 13;4(1):e59-e65. doi: 10.1055/s-0040-1705137. eCollection 2020 Jan.
 45. Zhou F., Yu T., Du R., Fan G., Liu Y., Liu Z., et al. Clinical course and risk factors for mortality of adult inpatients with COVID-19 in Wuhan, China: a retrospective cohort study. *Lancet.* 2020 Mar 28; 395(10229):1054-1062. doi: 10.1016/S0140-6736(20)30566-3.
 46. Wu C., Chen X., Cai Y., Xia J., Zhou X., Xu S., et al. Risk Factors Associated With Acute Respiratory Distress Syndrome and Death in Patients With Coronavirus Disease 2019 Pneumonia in Wuhan, China. *JAMA Intern Med.* 2020 Mar 13. doi: 10.1001/jamainternmed.2020.0994.
 47. Lippi G., Plebani M., Henry B.M. Thrombocytopenia is associated with severe coronavirus disease 2019 (COVID-19) infections: A meta-analysis. *Clin Chim Acta.* 2020 Mar 13; 506:145-148. doi: 10.1016/j.cca.2020.03.022.
 48. Qu R., Ling Y., Zhang Y.H., Wei L.Y., Chen X., Li X.M., et al. Platelet-to-lymphocyte ratio is associated with prognosis in patients with coronavirus disease-19. *J Med Virol.* 2020 Mar 17. doi: 10.1002/jmv.25767.
 49. Lillicrap D. Disseminated intravascular coagulation in patients with 2019-nCoV pneumonia. *J ThrombHaemost.* 2020 Apr; 18(4):786-787. doi: 10.1111/jth.14781. Epub 2020 Mar 24.
 50. Tang N., Bai H., Chen X., Gong J., Li D., Sun Z. Anticoagulant treatment is associated with decreased mortality in severe coronavirus disease 2019 patients with coagulopathy. *J ThrombHaemost.* 2020 May; 18(5):1094-1099. doi: 10.1111/jth.14817. Epub 2020 Apr 27.
 51. Lippia G., Plebanib M. Procalcitonin in patients with severe coronavirus disease 2019 (COVID-19): A meta-analysis. *Clin Chim Acta.* 2020 Jun; 505: 190–191. Published online 2020 Mar 4. doi:10.1016/j.cca.2020.03.004.
 52. Zhang C., Wu Z., Li J.W., Zhao H., Wang G.Q. The cytokine release syndrome (CRS) of severe COVID-19 and Interleukin-6 receptor (IL-6R) antagonist Tocilizumab may be the key to reduce the mortality. *Int J Antimicrob Agents.* 2020 Mar 29:105954. doi:10.1016/j.ijantimicag.2020.105954.
 53. Raj K. Rohit, Ghosh A., Singh S. Coronavirus as silent killer: recent advancement to pathogenesis, therapeutic strategy and future perspectives. *Virusdisease.* 2020 Apr 20:1-9. doi: 10.1007/s13337-020-00580-4.
 54. Han H., Yang L., Liu R., Liu F., Wu K.L., Li J., et al. Prominent changes in blood coagulation of patients with SARS-CoV-2 infection. *Clin Chem Lab Med.* 2020 Mar 16. pii: /j/cclm.ahead-of-print/cclm-2020-0188/cclm-2020-0188.xml. doi: 10.1515/cclm-2020-0188.
 55. Lippi G., Favaloro E.J. D-dimer is Associated with Severity of Coronavirus Disease 2019: A Pooled Analysis. *Thromb Haemost.* 2020 Apr 3. doi: 10.1055/s-0040-1709650.
 56. Fan B.E., Chong V.C.L., Chan S.S.W., Lim G.H., Lim K.G.E., Tan G.B., et al. Hematologic parameters in patients with COVID-19 infection. *Am J Hematol.* 2020 Mar 4. doi: 10.1002/ajh.25774.
 57. Chng W.J., Lai H.C., Earnest A., Kuperan P. Haematological parameters in severe acute respiratory syndrome. *Clin Lab Haematol.* 2005 Feb;27(1):15-20. doi:10.1111/j.1365-2257.2004.00652.x
 58. Tang N., Li D., Wang X., Sun Z. Abnormal coagulation parameters are associated with poor prognosis in patients with novel coronavirus pneumonia. *J ThrombHaemost.* 2020 Apr;18(4):844-847. doi: 10.1111/jth.14768.
 59. Rotzinger D.C., Beigelman-Aubry C., von Garnier C., Qanadli S.D. Pulmonary embolism in patients with COVID-19: Time to change the paradigm of computed tomography. *Thromb Res.* 2020 Jun; 190: 58–59. doi: 10.1016/j.thromres.2020.04.011
 60. Barrett C.D., Moore H.B., Yaffe M.B., Moore E.E. ISTH interim guidance on recognition and management of coagulopathy in COVID-19: A Comment. *J ThrombHaemost.* 2020 Apr 17. doi: 10.1111/jth.14860.
 61. Zhan W.Q., Li M.D., Xu M., Lu Y.B. Successful treatment of COVID-19 using extracorporeal membrane oxygenation, a case report. *Eur Rev Med Pharmacol Sci.* 2020 Mar;24(6):3385-3389. doi: 10.26355/eurev_202003_20705.
 62. Extracorporeal Life Support Organization COVID-19 Interim Guidelines. A consensus document from an international group of interdisciplinary ECMO providers. Electronic resource. Access mode. URL: <https://www.else.org/Portals/0/Files/pdf/ELSO%20covid%20guidelines%20final.pdf>.
 63. Pravda N.S., Pravda M.S., Kornowski R., Orvin K. Extracorporeal membrane oxygenation therapy in the COVID-19 pandemic. *Future Cardiol.* 2020 Apr 17. doi: 10.2217/fca-2020-0040.
 64. Taniguchi H., Ogawa F., Honzawa H., Yamaguchi K., Niida S., Shinohara M., et al. Veno-venous extracorporeal membrane oxygenation for severe pneumonia: COVID-19 case in Japan. *Acute Med Surg.* 2020 Apr 14;7(1):e509. doi: 10.1002/ams2.509. eCollection 2020 Jan-Dec.
 65. Jacobs J.P., Stammers A.H., St Louis J., Hayanga J.W.A., Firstenberg M.S., Mongero L.B. et al. Extracorporeal Membrane Oxygenation in the Treatment of Severe Pulmonary and Cardiac Compromise in COVID-19: Experience with 32 patients. *ASAIO J.* 2020 Apr 17. doi: 10.1097/MAT.0000000000001185.
 66. Keith P., Day M., Perkins L., Moyer L., Hewitt K., Wells A.. A novel treatment approach to the novel coronavirus: an argument for the use of therapeutic plasma exchange for fulminant COVID-19. *Crit Care.* 2020 Apr 2;24(1):128. doi: 10.1186/s13054-020-2836-4.
 67. Casadevall A., Pirofski L. The convalescent sera option for containing COVID-19. *J Clin Invest.* 10.1172/JCI138003.
 68. Bloch E.M., et al. Deployment of convalescent plasma for the prevention and treatment of COVID-19. *J Clin Invest.* 10.1172/JCI138745.
 69. Shen C, Wang Z, Zhao F et al. Treatment of 5 critically ill patients with COVID-19 with convalescent plasma. *JAMA.* doi:10.1001/jama.2020.4783.
 70. Zhou H., Liu L.P., Fang M., Li Y.M., Zheng Y.W. A potential ex vivo infection model of human induced pluripotent

- stem cell-3D organoids beyond coronavirus disease 2019. *Histol Histopathol.* 2020 Apr 27;18223. doi: 10.14670/HH-18-223.
71. Gentile P., Sterodimas A. Adipose-derived stromal stem cells (ASCs) as a new regenerative immediate therapy combating coronavirus (COVID-19)-induced pneumonia. *Expert Opin Biol Ther.* 2020 Apr 29;1-6. doi: 10.1080/14712598.2020.1761322.
 72. Ji F., Li L., Li Z., Jin Y., Liu W. Mesenchymal stem cells as a potential treatment for critically ill patients with coronavirus disease 2019. *Stem Cells Transl Med.* 2020 Apr 22. doi: 10.1002/sctm.20-0083.
 73. Zhao R.C. Stem Cell-Based Therapy for Coronavirus Disease 2019. *Stem Cells Dev.* 2020 Apr 17. doi: 10.1089/scd.2020.0071.
 74. Xu Z., Shi L., Wang Y., Zhang J., Huang L., Zhang C., et al. Pathological findings of COVID-19 associated with acute respiratory distress syndrome. *The Lancet Respiratory medicine.* 2020. [https://doi.org/10.1016/S2213-2600\(20\)30076-X](https://doi.org/10.1016/S2213-2600(20)30076-X).
 75. Hallgren R., Samuelsson T., Laurent T.C., Modig J. Accumulation of hyaluronan (hyaluronic acid) in the lung in adult respiratory distress syndrome. *Am Rev Respir Dis.* 1989; 139:682-7. <https://doi.org/10.1164/ajrccm/139.3.682>.
 76. Bell T.J., Morgan D.J., Salek-Ardakani S., Jagger C., Fujimori T., et al. Defective lung function following influenza virus is due to prolonged, reversible hyaluronan synthesis. *Matrix Biol.* 2018; 80:14-28.
 77. The COVID-19 pandemic and haemoglobin disorders. A contribution of Thalassaemia International Federation to its global patients' community Version III (Updated). Electronic resource. URL: https://thalassaemia.org.cy/wp-content/uploads/2020/03/COVID-19-pandemic-and-haemoglobin-disorders_V3.pdf. doi: <https://doi.org/10.1111/bph.13947>.
 78. Guide to the prevention and treatment of new coronavirus infection COVID-19. The First Academic Clinic of the University School of Medicine of Zhejiang Province. Electronic resource. URL: https://ria.ru/ips/op/COVID_19_Book.pdf.
 79. Colafrancesco S., Priori R., Alessandri C., Astorri E., Perricone C., Blank M., Agmon-Levin N., Shoenfeld Y., Valesini G. The hyperferritinemic syndromes and CD163: a marker of macrophage activation. *Isr Med Assoc J.* 2014 Oct; 16(10):662-3.
 80. Sichtig J., Fakhouri F., Desseauve D. Antenatal corticosteroid therapy and COVID-19: pathophysiological considerations. *Acta Obstet Gynecol Scand.* 2020 Apr 30. doi: 10.1111/aogs.13887.
 81. Peters M.C., Sajuthi S., Deford P., Christenson S., Rios C.L., Montgomery M.T., et al. COVID-19. Related Genes in Sputum Cells in Asthma: Relationship to Demographic Features and Corticosteroids. *Am J Respir Crit Care Med.* 2020 Apr 29. doi: 10.1164/rccm.202003-0821OC.
 82. Halpin D.M.G., Singh D., Hadfield R.M., et al. Inhaled corticosteroids and COVID-19: a systematic review and clinical perspective. *Eur Respir J.* 2020 Apr 27. pii: 2001009. doi: 10.1183/13993003.01009-2020.
 83. Xu K., Cai H., Shen Y., Ni Q., Chen Y., Hu S. Management of corona virus disease-19 (COVID-19): the Zhejiang experience. *Zhejiang Da Xue Xue Bao Yi Xue Ban.* 2020 Feb 21;49(1):0. PMID:32096367. [Indexed for MEDLINE].
 84. Xu K., Cai H., Shen Y., Ni Q., Chen Y., Hu S. Management of corona virus disease-19 (COVID-19): the Zhejiang experience. *Zhejiang Da Xue Xue Bao Yi Xue Ban.* 2020 Feb 21;49(1):0. PMID:32096367. [Indexed for MEDLINE].
 85. Huang C., Wang Y., Li X., et al. Clinical features of patients infected with 2019 novel coronavirus in Wuhan, China [published correction appears in *Lancet.* 2020 Jan 30]. *Lancet.* 2020;395(10223):497-506. doi:10.1016/S0140-6736(20)30183-5;
 86. Naicker S., Yang C.W., Hwang S.J., Liu B.C., Chen J.H., Jha V. The Novel Coronavirus 2019 epidemic and kidneys [published online ahead of print, 2020 Mar 7]. *Kidney Int.* 2020;. doi:10.1016/j.kint.2020.03.001
 87. Demirkol D., Yildizdas D., Bayrakci B., Karapinar B., Kendirli T., Koroglu T.F. et al. Hyperferritinemia in the critically ill child with secondary hemophagocytic lymphohistiocytosis/sepsis/multiple organ dysfunction syndrome/macrophage activation syndrome: what is the treatment? *Crit Care.* 2012 Dec 12;16(2):R52. doi: 10.1186/cc11256.
 88. Simon D.W., Aneja R., Carcillo J.A., Halstead E.S. Plasma exchange, methylprednisolone, IV immune globulin, and now anakinra support continued PICU equipoise in management of hyperferritinemia-associated sepsis/multiple organ dysfunction syndrome/macrophage activation syndrome/secondary hemophagocytic lymphohistiocytosis syndrome*. *Pediatr Crit Care Med.* 2014 Jun;15(5):486-8. doi: 10.1097/PCC.000000000000098.
 89. Sztajn bok J., Malaque C.M.S., Nihei C.H., Duayer I.F., Britto Z.M.L., Beraldo E.G. Severe Yellow Fever and Extreme Hyperferritinemia Managed with Therapeutic Plasma Exchange. *The American Journal of Tropical Medicine and Hygiene, Volume 101, Issue 3, 4 Sep 2019, p. 705 – 707. DOI: <https://doi.org/10.4269/ajtmh.19-0219>.*
 90. De Simone N., Racsá L., Bevan S., Matevosyan K., Valley T., Girod C., et al. Therapeutic plasma exchange in the management of sepsis and multiple organ dysfunction syndrome: a report of three cases. *J Clin Apher.* 2014 Apr; 29(2):127-31. doi: 10.1002/jca.21296. Epub 2013 Sep 2.
 91. De Rosa S., Samoni S., Ronco C. Sequential Extracorporeal Therapy Collaborative Device and Timely Support for Endotoxic, Septic, and Cardiac Shock: A Case Report. *Blood Purif.* 2019 Dec 19;1-7. doi: 10.1159/000505146.
 92. Szakszon K., Csízy I., Szabó T. Early introduction of peritoneal dialysis may improve survival in severe sepsis. *Pediatr Emerg Care.* 2009 Sep;25(9):599-602. doi: 10.1097/PEC.0b013e3181b922ba.
 93. Nakakura H., Ashida A., Matsumura H., Murata T., Nagatoya K., Shibahara N. et al. A case report of successful treatment with plasma exchange for hemophagocytic syndrome associated with severe systemic juvenile idiopathic arthritis in an infant girl. *Ther Apher Dial.* 2009 Feb; 13(1):71-6. doi: 10.1111/j.1744-9987.2009.00607.x.
 94. Bonavia A., Groff A., Karamchandani K., Singbartl K. Clinical Utility of Extracorporeal Cytokine Hemoadsorption Therapy: A Literature Review. *Blood Purif.* 2018; 46(4):337-349. doi: 10.1159/000492379. Epub 2018 Sep 3.
 95. Monard C., Rimmelé T., Ronco C. Extracorporeal Blood Purification Therapies for Sepsis. *Blood Purif.* 2019;47 Suppl 3:1-14. doi: 10.1159/000499520. Epub 2019 Apr 11.
 96. Greil C., Roether F., La Rosée P., Grimbacher B., Duerschmied D., Warnatz K. Rescue of Cytokine Storm Due to HLH by Hemoadsorption in a CTLA4-Deficient Patient. *J Clin Immunol.* 2017 Apr; 37(3):273-276. doi: 10.1007/s10875-017-0377-7. Epub 2017 Mar 6.
 97. Datzmann T., Träger K. Extracorporeal membrane oxygenation and cytokine adsorption. *J Thorac Dis.* 2018 Mar; 10 (Suppl 5):S653-S660. doi: 10.21037/jtd.2017.10.128.
 98. Zachariah U., Nair S.C., Goel A., Balasubramanian K.A., Mackie I., Elias E., et al. Targeting raised von Willebrand

- factor levels and macrophage activation in severe COVID-19: Consider low volume plasma exchange and low dose steroid. *Thromb Res.* 2020 May 5; 192:2. doi: 10.1016/j.thromres.2020.05.001. [Epub ahead of print]
99. Kesici S., Yavuz S., Bayrakci B. Get rid of the bad first: Therapeutic plasma exchange with convalescent plasma for severe COVID-19. *Proc Natl Acad Sci U S A.* 2020 May 12. pii: 202006691. doi: 10.1073/pnas.2006691117.
 100. Dogan L., Kaya D., Sarikaya T., Zengin R., Dincer A., Ozkan Akinci I., et al. Plasmapheresis treatment in COVID-19-related autoimmune meningoencephalitis: Case series. *Brain Behav Immun.* 2020 May 7. pii: S0889-1591(20)30803-5. doi: 10.1016/j.bbi.2020.05.022.
 101. Adeli S.H., Asghari A., Tabarraii R., Shajari R., Afshari S., Kalhor N., et al. Using therapeutic plasma exchange as a rescue therapy in CoVID-19 patients: a case series. *Pol Arch Intern Med.* 2020 May 7. doi: 10.20452/pamw.15340. [Epub ahead of print].
 102. Lin J.H., Chen Y.C., Lu C.L., Hsu Y.N., Wang W.J. Application of plasma exchange in association with higher dose CVVH in Cytokine Storm Complicating COVID-19. *J Formos Med Assoc.* 2020 Apr 27. pii: S0929-6646(20)30161-3. doi: 10.1016/j.jfma.2020.04.023. [Epub ahead of print].
 103. Shi H., Zhou C., He P., Huang S., Duan Y., Wang X., et al. Successful treatment of plasma exchange followed by intravenous immunoglobulin in a critically ill patient with 2019 novel coronavirus infection. *Int J Antimicrob Agents.* 2020 Apr 13:105974. doi: 10.1016/j.ijantimicag.2020.105974. [Epub ahead of print].
 104. Keith P., Day M., Perkins L., Moyer L., Hewitt K., Wells A. A novel treatment approach to the novel coronavirus: an argument for the use of therapeutic plasma exchange for fulminant COVID-19. *Crit Care.* 2020 Apr 2; 24(1):128. doi: 10.1186/s13054-020-2836-4.
 105. Ma J., Xia P., Zhou Y., Liu Z., Zhou X., Wang J., et al. Potential effect of blood purification therapy in reducing cytokine storm as a late complication of critically ill COVID-19. *Clin Immunol.* 2020 May; 214: 108408. Published online 2020 Apr 1. doi: 10.1016/j.clim.2020.108408
 106. Dilken O., Ince C., van der Hoven B., Thijsse S., Ormskerk P., de Geus H.R.H. Successful Reduction of Creatine Kinase and Myoglobin Levels in Severe Rhabdomyolysis Using Extracorporeal Blood Purification (CytoSorb®). *Blood Purif.* 2020 Feb 28:1-5. doi: 10.1159/000505899.
 107. Kogelmann K., Jarczak D., Scheller M., Drüner M. Hemo-adsorption by CytoSorb in septic patients: a case series. *Crit Care.* 2017 Mar 27;21(1):74. doi: 10.1186/s13054-017-1662-9.
 108. Akil A., Ziegeler S., Reichelt J., Rehers S., Abdalla O., Semik M., et al. Combined Use of CytoSorb and ECMO in Patients with Severe Pneumogenic Sepsis. *Thorac Cardiovasc Surg.* 2020 Apr 6. doi: 10.1055/s-0040-1708479.
 109. Yang X., Yu Y., Xu J., et al. Clinical course and outcomes of critically ill patients with SARS-CoV-2 pneumonia in Wuhan, China: a single-centered, retrospective, observational study [published online ahead of print, 2020 Feb 24] [published correction appears in *Lancet Respir Med.* 2020 Apr;8(4):e26]. *Lancet Respir Med.* 2020;. doi:10.1016/S2213-2600(20)30079-5;
 110. Ronco C., Reis T., De Rosa S. Coronavirus epidemic and extracorporeal therapies in intensive care: si vis pacem para bellum [published online ahead of print, 2020 Mar 13]. *Blood Purif.* 2020;1-4. doi:10.1159/000507039.
 111. Broman M.E., Hansson F., Vincent J-L., Bodelsson M. Endotoxin and cytokine reducing properties of the oXiris membrane in patients with septic shock: A randomized crossover double-blind study. *PLoS One.* 2019; 14(8): e0220444. Published online 2019 Aug 1. doi: 10.1371/journal.pone.0220444.
 112. Prodanchuk M.G., Sheiman B.S., Osadchaya O.I., Voloshina N.A. Method for diagnosis and treatment of endotoxemia (application for invention № 2004010546 dated 26.01.2004).
 113. Sheiman B.S., Vasilieva E.G. Toxin-induced autoimmune reactions in patients with acute renal failure and methods of their correction. *Ukrainian Journal of Nephrology and Dialysis* 1 (25) 2010 P.34-40.
 114. Sheiman B.S., Vasilieva E.G. Features of the formation of endotoxemia and autoimmune reactions in patients with acute renal failure on the background of sepsis and hemolytic-uremic syndrome. Approaches to solving the question of possible ways to correct them. *Current problems of transport medicine.* - 2010. - № 2. - P. 105-112.
 115. Sheiman B.S., Babicheva O.V., Voloshina N.A., Mazur S.V., Urin A.A. Age aspects and peculiarities of the use of efferent therapy methods in children with renal impairment. *Ukrainian Journal of Nephrology and Dialysis.* 1 (41) 2014. pp. 42-47. doi: [https://doi.org/10.31450/ukrjnd.1\(41\).2014.08](https://doi.org/10.31450/ukrjnd.1(41).2014.08).
 116. Voloshina N.A., Sheiman B.S., Safronova I.O., Urin O.O. Application of intermittent and prolonged extracorporeal technologies in the treatment of acute poisoning. Pain, analgesia and intensive care. №3 (64) 2013. DOI: [https://doi.org/10.25284/2519-2078.3\(64\).2013.105517](https://doi.org/10.25284/2519-2078.3(64).2013.105517).
 117. Sanders J.M., Monogue M.L., Jodlowski T.Z., Cutrell J.B. Pharmacologic Treatments for Coronavirus Disease 2019 (COVID-19). *JAMA.* 2020;323(18):1824-1836. doi:10.1001/jama.2020.6019.
 118. Coronavirus (COVID-19) Update: FDA Authorizes Blood Purification Device to Treat COVID-19. FDA News Release. URL: <https://www.fda.gov/news-events/press-announcements/coronavirus-covid-19-update-fda-authorizes-blood-purification-device-treat-covid-19>.
 119. Zhang, L. Yu, L. Tang, M. Zhu, Y. Jin, Z. Wang, L. Li, A Promising Anti-Cytokine-Storm Targeted Therapy for COVID-19: The Artificial-Liver Blood-Purification System, *Engineering* (2020). doi:<https://doi.org/10.1016/j.eng.2020.03.006>.
 120. FDA greenlights blood detox device to combat COVID-19's cytokine storms. FDA News Release. URL: <https://www.fiercebiotech.com/medtech/fda-greenlights-blood-detox-device-to-combat-covid-19-s-cytokine-storms>.
 121. McGonagle D., Sharif K., O'Regan A., Bridgewood C. The Role of Cytokines Including Interleukin-6 in COVID-19 Induced Pneumonia and Macrophage Activation Syndrome-Like Disease. *Autoimmun Rev.* 2020 Jun; 19(6): 102537. doi: 10.1016/j.autrev.2020.102537. Epub 2020 Apr 3.
 122. Colafrancesco S., Alessandri C., Fabrizio Conti F., Priori R. COVID-19 gone bad: A new character in the spectrum of the hyperferritinemic syndrome? *Autoimmun Rev.* 2020 May 5; 102573. doi:10.1016/j.autrev.2020.102573.
 123. Kirchbaum B. Profiling hemodialysis patients with high ferritin levels. *Clin Nephrol.* 2001 Aug;56(2):117-23.
 124. Patel P., Nandwani V., Vanchiere J., Conrad S.A., Scott L.K. Use of therapeutic plasma exchange as a rescue therapy in 2009 pH1N1 influenza A-an associated respiratory failure and hemodynamic shock. *Pediatr Crit Care Med.* 2011 Mar;12(2):e87-9. doi: 10.1097/PCC.0b013e3181e2a569.

ВЗГЛЯД ТОКСИКОЛОГОВ НА МЕХАНИЗМЫ ФОРМИРОВАНИЯ ВИРУСИНДУЦИРОВАННЫХ ГЕМОГЛОБИНОПАТИЙ И ТОКСИЧЕСКОГО ПНЕВМОНИТА С СИСТЕМНОЙ ГИПОКСЕМИЕЙ ПРИ COVID-19 И ОБОСНОВАНИЕ РАЦИОНАЛЬНЫХ МЕТОДОВ ДЕТОКСИКАЦИИ

Н.Г. Проданчук¹, Г.М. Балан¹, Д.Д. Дячук², А.П. Кравчук¹, Н.В. Курдиль¹,
П.Г. Жминько¹, Н.М. Бубало²

¹ГП «Научный центр превентивной токсикологии, пищевой и химической безопасности имени академика Л.И. Медведя Министерства здравоохранения Украины», г. Киев, Украина

²Государственное научное учреждение «Научно-практический центр профилактической и клинической медицины» Государственного управления делами

РЕЗЮМЕ. Коронавирусная болезнь COVID-19 в настоящее время является глобальной проблемой для человечества, приобретая характер пандемии. С позиции токсикологов назрела необходимость обобщить литературные данные о патогенетических и патофизиологических механизмах формирования основных клинических проявлений COVID-19 и обосновать пути оптимизации лечебных стратегий с использованием детоксикационной терапии.

Цель работы. На основании анализа литературных данных выделить патогенетические механизмы формирования основных клинических синдромов COVID-19, обобщить результаты клинко-лабораторных исследований, клинические и гематологические критерии прогнозирования тяжелого течения со смертельным исходом при данной патологии и обосновать пути оптимизации детоксикационной терапии.

Материал и методы. Аналитический обзор научных публикаций выполнен с использованием реферативных баз данных научных библиотек PubMed, Medline и текстовых баз данных научных издательств Elsevier, PubMed Central, BMJ Group и других VIP-баз данных и охватывает период с 1 января 2020 по 30 апреля 2020. Используются методы системного, сравнительного и контент-анализа.

Результаты и выводы. Осуществлен анализ публикаций по выявлению путей инфицирования вирусом SARS-CoV-19, механизмов формирования клинических проявлений различных вариантов течения COVID-19 для выделения наиболее информативных предикторов развития тяжелых форм заболевания, приводящих к летальному исходу. Обобщены литературные данные о механизмах развития виремии SARS-CoV-19, определены патогенетические и патофизиологические механизмы формирования вирусиндуцированных гемоглобинопатий, токсического пневмонита, системной гипоксемии, гиперферритинемии, цитокиновой «бури», окислительного стресса и эндотоксикоза при COVID-19 и обоснованы пути оптимизации детоксикационной терапии с включением эфферентных методов лечения, комплексобразующих средств для вывода избыточных уровней железа и ферритина, антиоксидантов и антигипоксантов, кислородной терапии и трансфузии иммунной плазмы реконвалесценто, компонентов донорской крови и стволовых клеток.

Ключевые слова: коронавирусная болезнь; COVID-2019; вирусиндуцированные гемоглобинопатии, пневмонит, детоксикационная терапия.

TOXICOLOGIST'S OPINION ON THE MECHANISMS OF VIRUS-INDUCED HEMOGLOBINOPATHIES WITH TOXIC PNEUMONITIS AND SYSTEMIC HYPOXEMIA FROM COVID-19 AND SUBSTANTIATION OF RATIONAL DETOXIFICATION METHODS

M Prodanchuk¹, G. Balan¹, D. Diachuk², O. Kravchuk¹, N. Kurdil¹, P. Zhminko¹, N. Bubalo²

¹«L.I. Medved's Research Center of Preventive Toxicology, Food and Chemical Safety, Ministry of Health, Ukraine» State Enterprise

²SSI «Research and Practical Center of Preventive and Clinical Medicine», of State Administration of Affairs of the President of Ukraine, Kyiv, Ukraine

ABSTRACT. Coronavirus disease COVID-19 is currently a global problem for humanity, becoming a pandemic. From the standpoint of toxicologists, there is a need to summarize the literature on the pathogenetic and pathophysiological mechanisms of the main clinical manifestations about COVID-19 and to justify ways to optimize treatment strategies using detoxification therapy.

Purpose. Based on the analysis of literature data to identify pathogenetic mechanisms of the main clinical COVID-19 syndromes, to summarize the results of clinical and laboratory studies, clinical and hematological criteria for predicting severe cases with fatalities and to justify ways to optimize detoxification therapy.

Material and Methods. Analytical review of scientific publications was performed using abstract databases of scientific libraries PubMed, Medline and text databases of scientific publishers Elsevier, PubMed Central, BMJ Group and other VIP-databases and covers the period from January 1, 2020 to April 30, 2020. Methods of system, comparative and content analysis are used.

Results and Conclusions. Publications on the identification of infection ways with SARS-CoV-19 virus, mechanisms in formation for clinical manifestations of COVID-19 different disease variants to identify the most informative predictors of the severe disease forms that lead to fatalities are analyzed. Literature data on the mechanisms of viremia development of SARS-CoV-19, pathogenetic and pathophysiological mechanisms of virus-induced hemoglobinopathies, toxic pneumonitis, systemic hypoxemia, hyperferritinemia, cytokine "storm", oxidative stress and endotoxemia are summarized; improvement of detoxification therapy which included efferent treatments, the complexing agents to remove excess levels of iron and ferritin, antioxidants and antihypoxants, oxygen therapy, transfusion of immune plasma convalescents, donor blood components and stem cells, was justified.

Key Words: coronavirus disease, COVID-2019, virus-induced hemoglobinopathies, pneumonitis, detoxification therapy.

Received 04/17/2020