

МІНІ-ІНВАЗИВНЕ ЛІКУВАННЯ ПАХВИННИХ ГРИЖ У ДІТЕЙ (КЛІНІЧНИЙ ВИПАДОК ТА ОГЛЯД ЛІТЕРАТУРИ)

МІНІ-ІНВАЗИВНЕ ЛІКУВАННЯ ПАХВИННИХ ГРИЖ У ДІТЕЙ (КЛІНІЧНИЙ ВИПАДОК ТА ОГЛЯД ЛІТЕРАТУРИ) – У статті представлено огляд літератури з проблеми міні-інвазивного лікування пахвинних гриж у дітей. Зазначено, що незважаючи на досягнуті успіхи в лікуванні цього розповсюдженого захворювання, не вирішеним залишається ряд контраверсійних питань. Тривають дискусії щодо тактики та техніки операційного лікування, можливості інтраопераційних ускладнень, ранніх та віддалених наслідків, можливих рецидивів захворювання. Отже, всі ці питання вимагають глибокого вивчення.

МИНИ-ИНВАЗИВНОЕ ЛЕЧЕНИЕ ПАХОВЫХ ГРЫЖ У ДЕТЕЙ (КЛИНИЧЕСКИЙ СЛУЧАЙ И ОБЗОР ЛИТЕРАТУРЫ) – В статье представлен обзор литературы по проблеме мини-инвазивного лечения паховых грыж у детей. Отмечено, что несмотря на достигнутые успехи в лечении этого распространенного заболевания, нерешенным остается ряд контраверсионных вопросов. Продолжаются дискуссии о стратегии и технике операционного лечения, возможности интраоперационных осложнений, ранних и отдаленных последствий, возможных рецидивов заболевания. Итак, все эти вопросы требуют глубокого изучения.

MINIMALLY INVASIVE TREATMENT OF INGUINAL HERNIAS IN CHILDREN (CASE REPORT AND LITERATURE REVIEW) – The article presents a review of the literature on the issue of minimally invasive surgical treatment of inguinal hernias in children. It was found that, despite the undoubted successes in the treatment of this disease is not fully resolved and remains debated a number of issues. The debate continues about the tactics and technique of surgery, possible intraoperative complications, early and long-term consequences, the possibility of recurrence of the disease. Accordingly, all these issues require their further in-depth study.

Ключові слова: діти; пахвинна грижа; міні-інвазивне лікування.

Ключевые слова: дети; паховая грыжа; мини-инвазивное лечение.

Key words: children; inguinal hernia; minimally invasive treatment.

ВСТУП Пахвинна грижа у дітей і сьогодні продовжує залишатися одним із найбільш розповсюджених захворювань. Частота його коливається від 0,8 до 4,4 % [13]. Відомо, що самостійний регрес пахвинної грижі є неможливим, тому захворювання вимагає виключно хірургічного лікування [7, 13, 16].

Безпосередньо, причиною виникнення пахвинної грижі в дітей є незарощення вагінального відростка очеревини, а не м'язова слабкість. Тому логічним є висновок про те, що хірургічне лікування пахвинної грижі в дітей повинно обмежуватися ліквідацією анатомічного дефекту [13, 15, 16].

Пахвинна герніотомія на сьогодні є одним із операційних втручань у дітей, які найбільш часто виконують. Відкрита герніотомія залишається стандартним методом лікування, порівняно з яким оцінюють усі альтернативні методи лікування. Це пояснюється простотою виконання операційного втручання, його короткотривалістю та дуже малою кількістю ускладнень. Разом з тим, на сьогодні численні хірургічні центри широко вдаються до різних методів лапароскопічного лікування пахвинних гриж [1–5, 18, 23, 29, 45, 46].

Вперше хірургічне лікування природженої пахвинної грижі в дітей шляхом високої перев'язки грижового мішка описав Henry O. Marsy (1871). Традиційний опис хірургічного лікування природженої пахвинної грижі в дітей вимагає розсічення зовнішнього пахвинного кільця, розкриття вагінального відростка (грижового мішка), його "скручування" та подвійного лігування [7, 30]. Один із перших кроків для спрощення хірургічного лікування пахвинної грижі в дітей був запропонований А. Н. Ferguson ще у 1899 р. Він виступав категоричним противником виділення елементів сім'яного шнурочка з їх нормальною анатомічною місцерозташування, проте наголошував на необхідності пластичного відновлення анатомії пахвинних структур. На думку W. J. Potts (1950): "...Він піднявся до ораторських висот, коли сказав: "Виривання сім'яного шнурочка з його анатомічного ліжка не має будь-яких анатомічних причин для цього, фізіологічних підстав для подібних рекомендацій; етіологічний фактор грижі, який її визначає, або навіть відмінні хірургічні результати не можуть виправдати подібних дій. Залишіть сім'яний шнурочок у спокої, бо він є священним шляхом, яким подорожують життєво важливі елементи, необхідні для збереження фертильності нашої раси!" [33].

Тим не менше, відкрите операційне лікування пахвинної грижі в дітей продовжує широко використовуватися і сьогодні, проте немає єдиного консенсусу щодо технічних аспектів відкритого хірургічного лікування природженої пахвинної грижі [25]. Здебільшого, дискусійними залишаються питання, які стосуються традиційного відкритого способу герніотомії із закручуванням та подвійною перев'язкою грижового мішка та видозмін його: відмови від закручування або використання лише однократної перев'язки, розкривання грижового мішка або відмова від цієї маніпуляції тощо [38]. Крім того, залишаються відкритими питання необхідності та вікових термінів виконання пластики пахвинного каналу в різних її модифікаціях [12, 32].

Лапароскопічний метод операційного лікування пахвинної грижі в дітей дуже швидко набув великої популярності, й сьогодні велика кількість наукових досліджень продовжує вивчати порівняльну ефективність різних його методів, їх безпеку та результати лікування [3, 23, 41, 44, 48].

На даний час багато авторів розглядає різні методики лапароскопічного лікування природженої пахвинної грижі в дітей як альтернативу відкритим методикам хірургічного лікування в клінічних та експериментальних моделях [8, 11, 18, 31].

Переваги лапароскопічного лікування пахвинної грижі включають добрий візуальний контроль, здатність оцінити стан контрлатерального внутрішнього пахвинного кільця, попередження травматизації судин сім'яного канатику та сім'яиносної протоки та ятрогенної ретракції яєчка; скорочення тривалості операції, особливо у випадках рецидивних гриж або в пацієнтів із підвищеною відживою [1, 15, 31, 44]. Окрім цього, численні автори наголошують на тому, що відкрите операційне лікування передбачає лігування та пересічення виключно грижового мішка, натомість при лапароскопічному лікуванні виконується прошивання внутрішнього пахвинного кільця, тобто більш адекватна ліквідація патоморфологічного

субстрату пахвинної грижі в дітей [31]. Разом з тим, А. Alzahem (2011) стверджував, що він не може відзначити будь-яких очевидних переваг лапароскопічної пахвинної герніотомії над відкритим методом операційного лікування, окрім зниження метахронного розвитку гриж та скорочення часу операційного лікування у випадках двобічної грижі [7, 10].

Розробка та впровадження різноманітних методів міні-інвазивного лікування пахвинних гриж у дітей покликана сприяти зменшенню контраверсійних питань оперативної техніки та наближенню лапароскопічної герніорафії до "золотого стандарту" лікування [3, 6, 14]. Основними аспектами, навколо яких точиться дискусія, є наступні: операційний доступ до внутрішнього пахвинного кільця (інтраперитонеальний, екстраперитонеальний), необхідна для лапароскопічного операційного втручання кількість портів (один, два або три), необхідна кількість лапароскопічних інструментів (два, один або жодного), шовний матеріал (розсмоктувальний, нерозсмоктувальний), техніка зав'язування вузла (інтракорпоральний, екстракорпоральний). Бажання зменшити тривалість операційного втручання та знизити операційну травму з усіма її наслідками зумовлюють актуальну на сьогодні тенденцію використання екстракорпорального зав'язування вузла на шві внутрішнього пахвинного кільця та зменшення кількості робочих портів та ендоскопічних інструментів [1, 5, 14, 16, 20, 25, 35, 48].

На початку лапароскопічної ери лікування пахвинних гриж у дітей більшість хірургів використовувала лапороскопію у якості допоміжної маніпуляції при відкритій герніорафії. Першу спробу власне лікування пахвинної грижі здійснили в експерименті R. Ger і співавт., як метод закриття внутрішнього пахвинного кільця у собак металевими кліпсами [28, 29].

Поява лапароскопії сповістила про початок досліджень щодо можливостей використання останньої як суто з діагностичною метою, так і в якості лікувальної процедури [14, 27, 33, 36], з використанням цистоскопів [34] та лапароскопів; гнучких та жорстких [31, 33, 45]; через супра-, транс- або інфраумбілікальний або трансінгвінальний доступ для визначення прохідності контрлатерального вагінального відростка в дітей [10, 21]. З чутливістю 99,4 % та специфічністю 99,5 % лапароскопія виявилася золотим стандартом для виявлення незарощення контрлатерального вагінального відростка [48]. Окрім цього, лапароскопія надала можливості виявлення рідкісних форм пахвинних гриж у дітей (Аміанда, Літтре), рецидивних та защемлених гриж, а також виявлення супутньої патології [2, 7, 22, 43].

Клінічний випадок

Хворий Л., 7 місяців, був госпіталізований у І хірургічне відділення Львівської обласної дитячої клінічної лікарні ОХМАТДИТ для планового операційного лікування лівобічної пахвинної грижі. З анамнезу було відомо, що дитина народилася передчасно, термін гестації – 32 тижні. Через три тижні після народження у пацієнта було діагностовано двобічну пахвинну грижу, рекомендовано планове операційне лікування у скорегованому віці 5–6 місяців. Проте у віці 4,5 місяця хворий був ургентно оперований у іншій лікувальній установі з приводу защемлення правобічної пахвинної грижі – відкрита герніотомія, пластика пахвинного каналу не проводилася. Післяопераційний період перебігав без ускладнень, на 5-ту добу хворого виписали додому в задовільному стані.

Планове операційне лікування лівобічної пахвинної грижі було вирішено виконати лапароскопічно. Після обробки операційного поля за Філончиковим-Гроссіхом накладено пневмоперитонеум до 0,4 кПа за відкритим методом Хассена, введено оптику Strayker – оглянуто черевну порожнину: внутрішнє кільце лівого пахвинного

каналу розширене (рис. 1), внутрішнє пахвинне кільце правого пахвинного каналу також розширене, в просвіті проксимальної частини правого пахвинного каналу знаходиться апендикс (рис. 2).

Шляхом зовнішньої компресії перемістити апендикс у черевну порожнину не вдалося, що зумовило необхідність встановлення другого порту, через який в черевну порожнину було введено робочий інструмент (граспер). За допомогою грасперу апендикс, який був фіксований у ділянці дистальної третини до внутрішньої стінки пахвинного каналу, переміщено в черевну порожнину (рис. 3).

Оскільки апендикс візуально був не зміненим, апендектомія не проводилася, апендикс був розміщений у ретроцекальному положенні. Після цього проведено герніорафію за методом PIRS – percutaneous internal ring

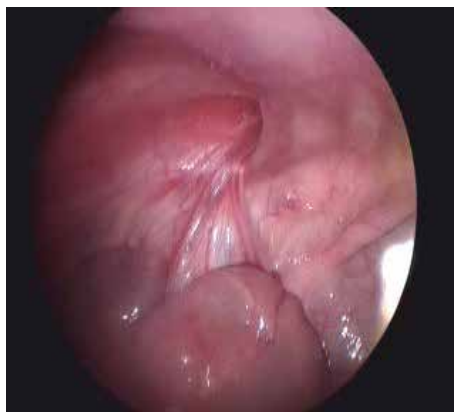

Рис. 1. Розширене внутрішнє пахвинне кільце зліва.

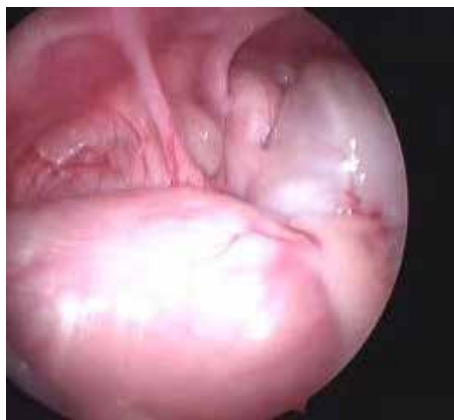

Рис. 2. Апендикс у просвіті правого пахвинного каналу.

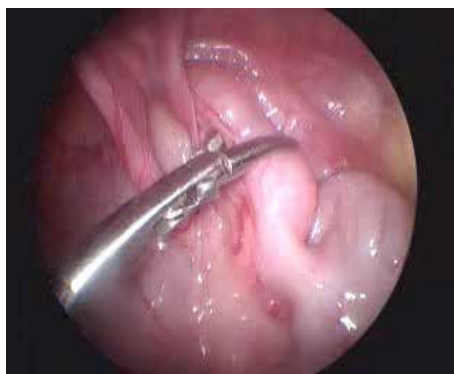

Рис. 3. Дислокація апендиксу з пахвинного каналу за допомогою грасперу.

suturing: через шкіру в проекції внутрішнього кільця пахвинного каналу пункційно введено сформовану петлю (Prolen 2 – 0), яка зі сторони черевної порожнини виходить у ділянці медіальної ніжки внутрішнього кільця пахвинного каналу (рис. 4). Вільний кінець цієї ж нитки введено пункційно в проекції латеральної ніжки внутрішнього пахвинного кільця, останній проведено в просвіт петлі попередньо введеної нитки, чим створено “зашморг” та звужено внутрішнє пахвинне кільце (рис. 5, 6). Компресії структурних елементів пахвинного каналу не виявлено. Контроль гемостазу. Шви на троакарні рани. Ас. пов'язки.

Через 1-шу добу після проведення операційного втручання хворий у задовільному стані виписаний додому. Контрольний огляд через 10 днів – рани загоєні первинним натягом, пахвинні кільця не розширені, ознак патології органів черевної порожнини немає. Рекомендовано

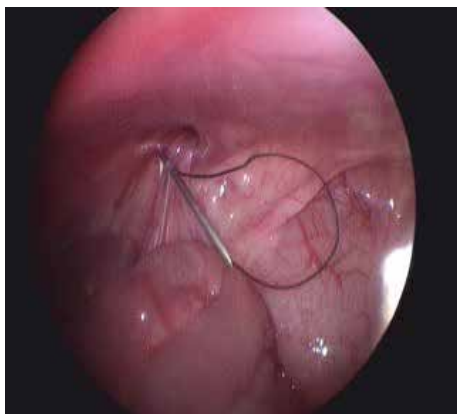

Рис. 4. Пункційне інтраабдомінальне формування петлі.

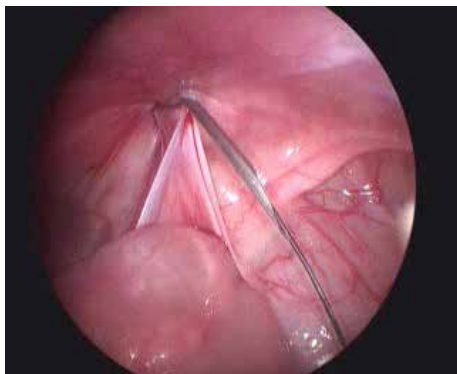


Рис. 5. Проведення нитки та створення “зашморгу”.

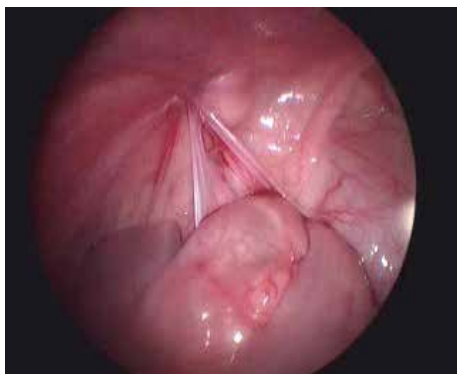


Рис. 6. Внутрішнє пахвинне кільце лігровано, просвіт пахвинного каналу закрито.

динамічне спостереження дитячого хірурга за місцем проживання.

Класифікацію лапароскопічних методів лікування пахвинних гриж, що включає в себе більшість технічних відмінностей маніпуляції, наведено у таблиці [14].

Таблиця. Класифікація лапароскопічних методів лікування природжених пахвинних гриж у дітей

I. Інтраперитонеальні.
1. Операції з використанням трьох портів:
1) високе лігування без виділення внутрішнього кільця:
А) ендопетля;
Б) зашивання внутрішнього кільця (кисетний, Z-подібний, переривистий або безперервний шов).
2) високе лігування з виділенням внутрішнього кільця:
А) повне виділення грижового мішка та його облітерація прошиванням;
Б) часткове виділення грижового мішка зі створенням “відкидного” клапана (техніка “flip-flap”).
II. Екстраперитонеальні.
1. Операції з використанням двох портів:
1) високе лігування без виділення внутрішнього кільця:
А) з використанням сталевго шила;
Б) з використанням голки Ревердена;
В) з використанням ендоголки.
2) високе лігування з виділенням внутрішнього кільця:
з використанням обтискаючої шовної голки.
2. Операції з використанням одного порту:
1) з використанням обтискаючої шовної голки (SEAL*);
2) з використанням підшкірної голки (PIRS**)

Примітки: 1) * – SEAL – subcutaneous endoscopically assisted ligation; 2) ** – PIRS – percutaneous internal ring suturing.

Технічні деталі

Пневмоперитонеум

У якості методу накладання пневмоперитонеуму запропоновано використання голки Вереша або відкритої техніки Хассена, які довели свою безпечність [1, 6, 12]. Інтраабдомінальний тиск у межах 5–12 мм рт. ст. був достатнім для виконання необхідних маніпуляцій [4, 18, 19, 22].

Камера

Телескоп (0°, 30° або навіть 70°), який вводиться через супра-, транс- або інфраумбілікальний троакар, дозволяє добре візуалізувати обидва внутрішні пахвинні кільця [12, 18, 39].

Особливості операційної техніки

Операції з використанням трьох портів

Високе лігування без виділення внутрішнього кільця за допомогою ендопетлі (“Endolooping”). Цей метод базується на захопленні найбільш віддаленої ділянки грижового мішка граспером, введеним через іпсилатеральний порт; та використанням ендопетлі, яка вводиться для перев'язування оберненого грижового мішка через контрлатеральний порт. Завдяки цьому досягається високе перев'язування без необхідності застосування голки або створення та зав'язування вузла [14]. Одним із недоліків даного методу є можливість цього використання лише у дівчат.

Зашивання внутрішнього пахвинного кільця. Метод забезпечує перев'язку шийки внутрішнього пахвинного кільця без її виділення. Дана методика полягає в інтракорпоральному прошиванні внутрішнього кільця кисетним або Z-подібним швом із використанням вузлового або безперервного шва очеревини, або, часом, окремих елементів м'язової тканини. Вказана процедура вимагає досконалого володіння технікою інтракорпорального шва та технічних навичок для попередження пошкодження сім'яносної протоки та судин сім'яного канатика [41, 44, 45].

Високе лігування з виділенням внутрішнього кільця. Повне виділення грижового мішка та його облітерація прошиванням. Облітерація в цьому випадку досягається шляхом лапароскопічного виділення вагінального відростка на рівні внутрішнього пахвинного кільця з подальшим накладанням інтракорпорального шва. Цей метод відтворює всі етапи відкритої операційної втручання, проте без розрізу тканин пахвинної ділянки [9].

Техніка "flip-flap". Цей метод передбачає формування високого перитонеального клаптя шляхом розсічення грижового мішка та виділення з нього переднього та латерального півобводів, які перевертаються більш медіально та фіксуються інтракорпоральним швом. Це створює перитонеальний клапан односторонньої дії, який попереджує переміщення органів черевної порожнини до грижового мішка, разом з тим, як рідина з грижового мішка вільно відтікає до черевної порожнини. Вказаний клапанний механізм попереджає утворення післяопераційного гідроцеле. Крім того, оскільки не відбувається жодних маніпуляцій на задній та медіальній поверхнях, теоретично немає загрози для життєво важливих структур [16, 21]. Разом з тим, хоча цей метод і виглядає надзвичайно привабливим як у технічному, так і в фізіологічному плані, існують контраверсійні повідомлення щодо його безпеки та успіху. Як не дивно, існують повідомлення про пошкодження судин сім'яного канатика та розриви клаптя, що, вочевидь, пов'язано з технічними помилками під час виконання операції [19, 21].

Екстраперитонеальні доступи

Двопортові техніки з екстракорпоральним зав'язуванням вузла

Висока перев'язка без розсічення внутрішнього кільця. Добре відомо, що міні-інвазивна хірургія не має майбутнього без належного оволодіння технікою інтракорпорального шва, тому, на думку численних авторів, фактором, який буде визначати успіх міні-інвазивних методів лікування пахвинних гриж у дітей є уміння накладання інтракорпорального шва з належною точністю, повнотою та глибиною останнього [12, 14, 18, 30, 36, 41]. З метою уникнення проблеми інтракорпорального зав'язування вузла, було запропоновано використання верхньощелепного сталевого шила або голки Ревердена [41, 45] в якості голки та голкотримача водночас, шляхом черезшкірного введення в іпсилатеральній пахвинній ділянці. Також були розроблені та запропоновані спеціальні ендоголки, які містять шовний матеріал на своєму кінчику (наприклад Lapaherclosure, голка 19-го калібру) [41, 46]. Вказані інструменти вводяться черезшкірно (у пахвинній ділянці) під контролем лапароскопічної оптики, після чого ними екстракорпорально виконуються маніпуляції навколо медіального або латерального напівобводу внутрішнього пахвинного кільця у послідовності, яка дозволяє накласти кисетний шов навколо останнього. Граспер, який вводиться через окремих порт, використовується для маніпулювання ниткою у просвіт цих голок та з нього для формування матрачного шва. Після цього два кінчики нитки витягають через робочий порт, вузол зав'язують екстракорпорально та заштовхують досередини з використанням штовхача вузла або без нього. Ця методика дозволяє уникнути необхідності використання другого робочого порту [14].

Висока перев'язка з розсіченням внутрішнього кільця.

Цей метод полягає у лігуванні внутрішнього пахвинного кільця кисетним швом (розсмоктуюча нитка 2–0 на 25-мм ріжучій голці). Голку в черевну порожнину вводять черезшкірно, використовуючи зовнішній голкотримач під візуальним контролем лапароскопа та за допомогою 2-мм граспера, розміщеного іпсилатерально [14].

Розкриття та повне "руйнування" грижового мішка перед накладанням кисетного шва прихильники цієї ме-

тодики рекомендують для попередження рецидивів зробити операційне втручання більш спорідненим до відкритої операції. Проте необхідність висічення мішка для попередження рецидивів не підтверджується іншими методами міні-інвазивних операційних втручань при лікуванні пахвинної грижі в дітей.

Рецидиви при використанні цього методу видаються більш ймовірними внаслідок розміщення вузла та передньої петлі циркулярного шва у підшкірній клітковині замість передочеревинного простору, що в подальшому може призвести до розриву шва/вузла внаслідок прорізування м'яких тканин [13, 14]. Крім того, використання більшої голки (36–40-мм замість 25-мм) може бути більш зручним та ефективним для накладання адекватного кисетного шва, особливо у випадках наявності широкого внутрішнього пахвинного кільця, тобто у дітей старшого віку [13].

Однопортові техніки з накладанням екстракорпорального вузла.

Черезшкірне ендоскопічно асистоване лігування (SEAL). При використанні цієї методики робочі порти, ендоскопічні інструменти і, найголовніше, необхідність формування інтракорпорального вузла є зайвими. На внутрішнє пахвинне кільце під ендоскопічним контролем накладають кисетний шов, використовуючи 1–0 або 2–0 розсмоктувальний шовний матеріал на великій голці (36–40-мм, зігнутий круглий корпус). У черевну порожнину голку вводять черезшкірно за допомогою звичайного, проте потужного голкотримача. Після накладання шва кінчик голки вводять у просвіт вигнутої відповідним чином голки Touhy, яка теж вводять черезшкірно. Останню використовують як провідник шовної голки через життєво важливі структури, а розміщення кінчика голки в просвіті голки Touhy попереджує пошкодження колатералей [20, 29].

Незважаючи на безумовну елегантність, метод має деякі недоліки. По-перше, необхідне керування голкою Touhy є громіздким для двовимірного бачення. По-друге, викривлена шовна голка та голка Touhy не відповідають одна одній на певній відстані та в певному куті. По-третє, хірурги часто мали певні труднощі під час зіставлення голок та блокування їх під час маніпулювання навколо пахвинного кільця, особливо у випадках, коли кільце є досить широким [20, 29]. Це створює небезпеку пошкодження життєво важливих задньої та медіальної структур, що вимагає пропускати певні ділянки обводу пахвинного кільця, минаючи сім'яносна протоку та судини сім'яного шнурочка, що, у свою чергу, в подальшому може призвести до рецидиву грижі [20, 29].

Черезшкірне зшивання внутрішнього пахвинного кільця (PIRS). Ця техніка, подібна до техніки SEAL, полягає у черезшкірному накладанні двох півкільцевих швів-петель навколо внутрішнього пахвинного кільця за допомогою ін'єкційної голки 18-го калібру то 3–0 нерозсмоктувальної нитки, розміщеної у просвіті голки. При використанні цього методу були відмічені травми судин, які, проте були тривіальними та вкрай нечастими [1, 5, 31].

ВИСНОВКИ Методи міні-інвазивного лікування пахвинних гриж у дітей є численними, і вони продовжують розвиватися з тенденцією до все більш широкого використання екстракорпорального зав'язування вузла та зменшення кількості робочих портів та ендоскопічних інструментів. Природа грижі, досвід хірурга, а також індивідуальні особливості повинні визначати показання до операційного лікування, його терміни та методи. У міру накопичення досвіду, більш широке використання, зменшення кількості ускладнень та беззаперечні переваги міні-інвазивних методів хірургічного лікування сприяють втіленню його у якості золотого стандарту лікування пахвинних гриж у дітей.

СПИСОК ЛІТЕРАТУРИ

1. Дворакевич А. О. Малоінвазивні методи хірургічного лікування пахвинних гриж / А. О. Дворакевич, А. А. Переяслов // Хірургія дитячого віку. – 2014. – № 3–4. – С. 54–57.
2. Дворакевич А. О. Лапароскопія в ліченні рецидивних пахових гриж у дітей / А. О. Дворакевич, А. А. Переяслов // Актуальные вопросы детской хирургии : сб. материалов VII Республиканской научно-практической конференции с международным участием, посвященной 30-летию кафедры детской хирургии (24–25 сентября 2015 г., Гродно, Беларусь). – С. 110–112.
3. Лапароскопическая герниоррафия у детей: альтернатива или метод выбора? / Р. О. Игнатъев, С. М. Батаев, С. Е. Богданов [и др.] // Хирургия. Журнал имени Н. И. Пирогова. – 2014. – № 6. – С. 30–35.
4. Міщук В. Р. Вплив інтраабдомінального тиску на функцію газообміну в дітей під час лапароскопічних оперативних втручань / В. Р. Міщук, А. С. Кузик, А. О. Дворакевич // Хірургія дитячого віку. – 2013. – № 2. – С. 39–42.
5. Наконечний А. Й. Хірургічна корекція пахвинних гриж в дітей із застосуванням міні-інвазивного методу PIRS / А. Й. Наконечний, А. С. Кузик, Р. А. Наконечний // Хірургія дитячого віку. – 2016. – № 1–2 (50–51). – С. 788–791.
6. Переяслов А. А. Вибір методу хірургічного лікування пахвинних гриж у новонароджених: що краще? / А. А. Переяслов, А. О. Дворакевич // Хірургія України. – 2016. – № 3. – С. 60–66.
7. Abantanga F. A. Inguinal and femoral hernias and hydroceles. In: E. A. Ameh, S. W. Bickler, K. Lakhoo, B. C. Nwomeh, D. Poenaru, editors. Paediatric Surgery: A Comprehensive Text for Africa. Seattle, Washington: Global-Help. – 2010. – P. 358–365.
8. Percutaneous obliteration of patent processus vaginalis: A rat model for future inguinal hernia repair in children / A. Al-Jazaeri, Y. Asiri, S. Alkahtani [et al.] // J. Pediatr. Surg. – 2013. – Vol. 48. – P. 203–208.
9. Alzahem A. Laparoscopic versus open inguinal herniotomy in infants and children: a meta-analysis / A. Alzahem // Pediatric Surgery International. – 2011. – Vol. 27. – № 6. – P. 605–612.
10. Banieghbal B. A. simplified technique for giant inguinal hernia repair in infants / B. A. Banieghbal // Pediatr. Surg. Int. – 2008. – Vol. 24. – P. 737–739.
11. Bharathi R. S. Comparative study of laparoscopic versus conventional surgery for congenital inguinal hernia in children / R. S. Bharathi // MS thesis. University of Pune, Pune, India. – 2007.
12. Bharathi R. S. Minimal access surgery of pediatric inguinal hernias: A review / R. S. Bharathi, M. Arora, V. Baskaran // Surg. Endosc. – 2008. – Vol. 22. – P. 1751–1762.
13. Bharathi R. S. Pediatric inguinal hernia: laparoscopic versus open surgery / R. S. Bharathi, M. Arora, V. Baskaran // Journal of the Society of Laparoendoscopic Surgeons. – 2008. – Vol. 12, № 3. – P. 277–281.
14. Laparoscopic ligation of internal ring-three ports versus single-port technique: are working ports necessary? / R. S. Bharathi, A. K. Dabas, M. Arora, V. Baskaran // Journal of Laparoendoscopic and Advanced Surgical Techniques. – 2008. – Vol. 18, № 6. – P. 891–894.
15. Chan K. L. Prospective, randomized, single-centre, single blind comparison of laparoscopic vs open repair of pediatric inguinal hernia / K. L. Chan, W. C. Hui, P. K. H. Tam // J. Surg. Endosc. – 2005. – Vol. 19. – P. 927–932.
16. Chang Y. T. Technical Refinements in Single-Port Laparoscopic Surgery of Inguinal Hernia in Infants and Children / Y. T. Chang // Diagnostic and Therapeutic Endoscopy. – 2010. – Vol. 5., Article ID 392847. – 6 p.
17. Dilek O. H. Hernioplasty and testicular perfusion / O. H. Dilek // Springer Plus. – 2014. – Vol. 3. – P. 107.
18. Laparoscopic completely extraperitoneal repair of inguinal hernia in children: A single-institute experience with 1,257 repairs compared with cut-down herniorrhaphy / M. Endo, T. Watanabe, M. Nakano [et al.] // Surg. Endosc. Other Interv. Techn. – 2009. – Vol. 23. – P. 1706–1712.
19. Inguinal hernias and hydroceles / A. G. Coran, A. Caldameone, N. S. Adzick // Pediatric Surgery. – 2012 – Vol. 76. – P. 85–1001.
20. Subcutaneous endoscopically assisted ligation (SEAL) of the internal ring for repair of inguinal hernias in children: a novel technique / M. R. Harrison, H. Lee, C. T. Albanese, D. L. Farmer // J. Pediatr. Surg. – 2005. – Vol. 40. – P. 1177–1180.
21. Hassan M. E. Laparoscopic flip-flap technique versus conventional inguinal hernia repair in children / M. E. Hassan, A. R. Mustafawi // JSLS. – 2007. – Vol. 11. – P. 90–93.
22. Ho C. H. Minilaparoscopic high-ligation with the processus vaginalis undissected and left in situ is a safe, effective, and durable treatment for pediatric hydrocele / C. H. Ho, S. S. Yang, Y. C. Tsai // Urology. – 2010. – Vol. 76. – P. 134–137.
23. A selective sac extraction method: Another minimally invasive procedure for inguinal hernia repair in children: A technical innovation with satisfactory surgical and cosmetic results / H. Ikeda, M. Hatanaka, M. Suzuki [et al.] // J. Pediatr. Surg. – 2009. – Vol. 44. – P. 1666–1671.
24. Karabulut B. One surgeon experiences in childhood inguinal hernias / B. Karabulut // J. Korean Surg. Soc. – 2011. – Vol. 8. – P. 50–53.
25. A single-blinded, randomized comparison of laparoscopic versus open hernia repair in children / A. L. Koivusalo, R. Korpela, K. Wirtavuori [et al.] // Pediatrics. – 2009. – Vol. 123. – № 1. – P. 332–337.
26. Amyand's Hernia – Case Report and Review of the Literature / C. M. Kwok, Ch. H. Su, W. K. Kwang, Y. Ch. Chiu // Case Rep. Gastroenterol. – 2007. – № 1. – P. 65–70.
27. Medhat M. Two Ports Laparoscopic Inguinal Hernia Repair in Children / M. Medhat, H. Ibrahim // Minimally Invasive Surgery. – 2015 – Vol. 3. – 5 p.
28. Large inguinal hernia in infants: is laparoscopic repair the answer? / S. N. Oak, S. V. Parelkar, K. Ravikiran [et al.] // J. Laparoendosc. Adv. Surg. Tech. – 2007. – Vol. 17. – P. 114–118.
29. Subcutaneous endoscopically assisted ligation (SEAL) of the internal ring for repair of inguinal hernias in children: report of a new technique and early results / D. Ozgediz, K. Roayaie, H. Lee [et al.] // Surgical Endoscopy. – 2007. – Vol. 21. – № 8. – P. 1327–1331.
30. Pant N. Laparoscopic repair of hernia in children: Comparison between ligation and nonligation of sac / N. Pant, S. K. Aggarwal, S. K. Ratan // J. Indian. Assoc. Pediatr. Surg. – 2014. – Vol. 19. – P. 76–79.
31. Percutaneous Internal Ring Suturing: A Simple Minimally Invasive Technique for Inguinal Hernia Repair in Children / D. Patkowski, J. Czernik, R. Chrzan [et al.] // J. Laparoendosc. Adv. Surg. Techn. – 2006. – Vol. 16. – P. 513–517.
32. Ponsky T. A. Pediatric laparoscopic inguinal hernia repair: a review of the current evidence / T. A. Ponsky, M. Nalugo, D. J. Ostlie // J. Laparoendosc. Adv. Surg. Tech. – 2014. – Vol. 24. – P. 183–187.
33. Potts W. J. The Treatment of Inguinal Hernia in Infants and Children / W. J. Potts, W. L. Riker, J. E. Lewis // Ann. Surg. – 1950. – Vol. 3. – P. 566–574.
34. Riquelme M. Laparoscopic pediatric inguinal hernia repair: No ligation, just resection / M. Riquelme, A. Aranda, M-Q. Riquelme // J. Laparoendosc. Adv. Surg. Tech. – 2010. – Vol. 20. – P. 77–80.
35. Ron O. Systematic Review of the Risk of Developing a Metachronous Contralateral Inguinal Hernia in Children / O. Ron, S. Eaton, A. Pierro // British Journal of Surgery. – 2007. – Vol. 94. – P. 804–811.
36. Safety and Efficacy of Laparoscopic Percutaneous Extraperitoneal Closure for Inguinal Hernias and Hydroceles in Children. A Comparison with Traditional Open Repair / R. Saka, H. Okuyama, T. Sasaki [et al.] // Journal of Laparoendoscopic Advanced Surgical Techniques Part A. – 2014. – Vol. 24. – P. 55–58.
37. Schier F. Laparoscopic inguinal hernia repair: a prospective personal series of 542 children / F. Schier // J. Pediatr. Surg. – 2006. – Vol. 41. – P. 1081–1084.
38. Laparoscopic inguinal hernia repair; experience with 874 children / R. Shalaby, M. Ismail, A. Samaha [et al.] // J. Pediatr. Surg. – 2014. – Vol. 49. – P. 460–464.

39. Two-trocar needlescopic approach to incarcerated inguinal hernia in children / A. M. Shams, S. Mohamed, M. el-Leathy [et al.] // *J. Pediatr. Surg.* – 2007. – Vol. 42. – P. 1259–1262.

40. A continuous debate on contralateral processus vaginalis: evaluation technique and approach to patency / S. Sozubir, G. Ekingen, U. Senel [et al.] // *Hernia.* – 2006. – Vol.10. – P. 74–78.

41. Inguinal hernia repair in children using single-incision laparoscopic-assisted percutaneous extraperitoneal closure / H. Uchida, H. Kawashima, C. Goto [et al.] // *J. Pediatr. Surg.* – 2010. – Vol. 45. – P. 2386–2389.

42. Incidence of Pediatric Metachronous Contralateral Inguinal Hernia in Children Aged ≥ 1 Year / J. H. Wang, W. Zhang, J. F. Tou [et al.] // *World Journal of Pediatrics.* – 2012. – Vol. 8. – P. 256–259.

43. Wang K.S. Committee on Fetus and Newborn and Section on Surgery Assessment and Management of Inguinal Hernia in Infants / K. S. Wang // *Pediatrics.* – 2012. – Vol. 130.4. – P. 768–773.

44. Laparoscopic Inguinal Hernia Repair in Children with Transperitoneal Division of the Hernia Sac and Proximal Purse String

Closure of Peritoneum: Our Modified New Approach / A. A. Wheeler, S. T. Matz, S. Schmidt, A. Pimpalwar // *Eur. J. Pediatr. Surg.* – 2011. – Vol.21. – P. 381–385.

45. Transumbilical Two-Port Laparoscopic Percutaneous Extraperitoneal Closure: A New Technique for Inguinal Hernia Repair in Children / C. Xu, B. Xiang, S. G. Jin [et al.] // *Journal of Laparoendoscopic Advanced Surgical Techniques, Part A.* – 2013. – Vol. 23.4. – P. 392–396.

46. Yeung C. K. Inguinal herniotomy: laparoscopic-assisted extraperitoneal technique. In: K. M. A. Bax, K. E. Georgeson, S. S. Rothenberg [et al.] editors. *Endoscopic surgery in infants and children.* Berlin, Heidelberg: Springer – Verlag – 2008. – P. 591 – 596.

47. Zallen G. Laparoscopic inversion and ligation inguinal hernia repair in girls / G. Zallen, P. L. Glick // *J. Laparoendosc. Adv. Surg. Tech.* – 2007. – Vol. 17. – P. 143–145.

48. Current Trends in the Management of Inguinal Hernia in Children / N. Zavras, A. Christou, E. Misiakos [et al.] // *International Journal of Clinical Medicine.* – 2014. –Vol. 5. – P. 770–777.

Отримано 06.10.16