

дом Western Blotting. В групі дітей с вперше виявленим СД I типу зафіксован рост показателя диссоціації гемоглобіна і кислорода по сравнению с группой контролю. У дітей с СД I і діабетическою нефропатією уровень показателя достоверно ниже группы контролю. Виявлено стадійність рост коефіцієнта внутриклеточной гіпоксії і проапоптозних ефектора каспаза-3, проявлялось достоверно более высокими показателями указанных маркеров при ДН по сравнению с СД I типа. Таким образом, развитие ДН у дітей асоціюється с нарушением диссоціації Нb/кислород, что является признаком высокой степени гликозилирования Нb и приводит к формированию клеточной гіпоксії і активации апоптоза, как одного из основных механизмов повреждения клеток почек при ДН.

Ключевые слова: сахарный диабет I типа, діабетическа нефропатія, метаболіческіє порушення, клітинна гіпоксія, апоптоз.

Рецензент - д.мед.н., проф. Фоміна С.П.

Стаття надійшла до редакції 03.06.2015 р.

Бурлака Євгенія Анатоліївна - к.мед.н., асистент кафедри педіатрії № 4 Національного медичного університету імені О.О. Богомольця; +38 097 432-49-44; evgbur1982@gmail.com

© Ксьонз І.В.

УДК: 616.428002.2/.3+616.311.2]053.4-71

Ксьонз І.В.

ВДНЗ України "Українська медична стоматологічна академія" (вул. Шевченка, 23, м. Полтава, Україна, 36011)

АНАЛІЗ УЛЬТРАЗВУКОВИХ ХАРАКТЕРИСТИК ПРИ ГОСТРИХ ТА ХРОНІЧНИХ ПІДНИЖНЬОЩЕЛЕПНИХ ЛІМФАДЕНІТАХ У ДІТЕЙ

Резюме. У статті наведені результати аналізу ультразвукових характеристик при гострих та хронічних піднижньощелепних лімфаденітах у дітей. Проведено ультразвукове обстеження 80 хворих на піднижньощелепний лімфаденіт у віці від 7 до 12 років (хлопчиків - 35, дівчаток - 45). Встановлена певна залежність змін показників від проміжку часу, протягом якого хворі звертались за медичною допомогою. Аналіз об'єднаних показників встановив, що тенденція до збільшення як поперечного, так і передньо-заднього розміру прямо залежала від часу звернення за медичною допомогою та етіологічного фактора, що спричинив запалення. Найбільші розміри лімфатичних вузлів спостерігались при одонтогенному етіологічному чиннику. Ступінь ехогенності на початковій стадії запалення носила змішаний характер, за винятком одонтогенного лімфаденіту - зуб у стадії загострення, нами виявлялась анехогенна структура, що вказувало на більш агресивний перебіг запального процесу. Доплерівське сканування виявило збільшення показників периферійного опору та швидкості кровотоку, більш виражені при одонтогенній формі лімфаденіту. При хронічній формі одонтогенного лімфаденіту встановлено нижчу диференціацію ехогенності структури лімфатичного вузла, ніж при неодонтогенній формі та підвищення периферійного опору судин, що призводить до погіршення показників гемодинаміки. При ультразвуковому дослідженні слід враховувати відсоткове співвідношення ізехогенних зон до анехогенних, що може слугувати об'єктивним критерієм для визначення подальшої тактики лікувальних заходів - вибору консервативного чи хірургічного методу лікування.

Ключові слова: діти, ультразвукове дослідження, піднижньощелепний лімфаденіт.

Вступ

За даними наукової літератури кількість хворих на різні нозологічні форми лімфаденітів невинно зростає, а частота уражень лімфатичних вузлів щелепно-лицевої локалізації збільшилась у декілька разів внаслідок впливу несприятливих екологічних факторів і лімфотропних інфекцій. Тому, важко переоцінити актуальність для практичної охорони здоров'я піднятої в статті проблеми диференційної діагностики природи лімфаденітів у дітей. Це обумовлено різноманітністю нозологій а також відсутністю уніфікованих підходів до вибору діагностичних засобів, техніки і методики їх застосування, та систематики діагностичних критеріїв для різних форм лімфаденітів [Ткаченко, 1997; Биберман, 2008].

Очевидно, що можливість розпізнання специфічних ультрасонографічних змін при різних нозологічних форм лімфаденітів в скомпрометованому лімфатичному вузлі, може вплинути на вибір методу лікування, плануванню оперативного втручання та сприяти моніторингу ефективності лікувальних заходів [Выключ, 2010].

Метою дослідження було провести порівняння ультразвукових показників при різних нозологічних формах неспецифічних піднижньощелепних лімфаденітів у дітей.

Матеріали та методи

Робота є фрагментом науково-дослідної роботи ВДНЗ України "Українська медична стоматологічна академія" "Удосконалення патогенетичних підходів до комплексного лікування хворих на генералізований пародонтит", номер державної реєстрації 0110U000449.

Нами проведено ультразвукове обстеження 80 хворих на піднижньощелепний лімфаденіт у віці від 7 до 12 років (хлопчиків - 35, дівчаток - 45). Усі пацієнти були розподілені на 6 груп: 1 групу становили практично здорові діти за оглядом та за висновком педіатра, які останні 2 місяці не хворіли гострими інфекційними захворюваннями, не вживали ніяких лікарських засобів (n=10), 2 групу - хворі гострим гнійним неодонтоген-

ним піднижньощелепним лімфаденітом (n=20), 3 групу - хворі гострим гнійним одонтогенним піднижньощелепним лімфаденітом (n=40); у свою чергу в третій групі нами виділено 2 підгрупи: перша - діти, у котрих запалення співпало з загостренням хронічного гранулюючого періодонтиту тимчасових молярів нижньої щелепи і які, за нашим переконанням, стали причинним фактором його виникнення (n=20), друга - діти, у котрих встановлено наявність тимчасових молярів, вражених хронічним періодонтитом у стадії ремісії; 4 групу становили хворі хронічним гіперпластичним неодонтогенним піднижньощелепним лімфаденітом не встановленої етіології (n=10), 5 групу - хворі хронічним гіперпластичним одонтогенним лімфаденітом піднижньощелепної ділянки на фоні наявності хронічного гранулюючого періодонтиту тимчасових молярів нижньої щелепи в стадії ремісії (n=10).

УЗД проводилось на апараті "ULTIMA PA" серійний номер ГРІС.941217.01313. Дослідження піднижньощелепних лімфатичних вузлів проводилось при положенні хворого лежачи на спині з підкладеним під плечовий пояс валиком з одночасним розгинанням шії. Спеціальної підготовки до обстеження зазвичай не проводилось [Заболотская, 1996].

Щоразу нами враховувались декілька параметрів, а саме: форму (округлий чи овальний), наявність чи відсутність ділянки воріт лімфатичного вузла (ЛВ), товщину (передньо-задній розмір) ділянки воріт, товщину кори та її ехоструктуру, характер васкуляризації при кольоровому доплерівському картуванні [Анїжа, 2003].

При визначенні характеру ураження ЛВ важливу роль має оцінка форми. Для цього використовувався співвідношення П/ПЗ (поперечний та передньо-задній діаметр), (індекс Solbiati). При індексі більше 1,5 специфічність сягає 90% [Solbiati, 1988]. Другий параметр, який враховувався, - це наявність гіперехогенної центральної лінії-серцевини (зображення воріт). Гіперехогенні сигнали в серцевині ЛВ відповідають кровоносним судинам та сполучній тканині (чим більше судин та сполучної тканини - гіперехогенність, тим більше ЛВ піддається хронічному запальному стимулюванню), але наявність при цьому збереженої кори вказує на доброякісний процес і навпаки відсутність зображення воріт засвідчує гостре запалення або злоякісний процес [Rabaltelli, 1990].

Щодо товщини коркового прошарку то слід зазначити, що тонкий кортикальний шар, товща якого не перевищує поперечного діаметру зони воріт, характеризує доброякісний процес [Vassallo, 1993].

Слід зауважити, що ступінь ехогенності може носи-

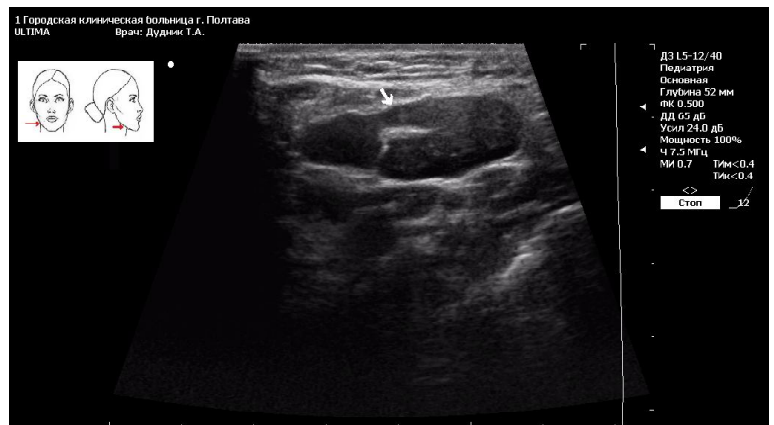

Рис. 1. Ультразвукове зображення структури піднижньощелепного лімфатичного вузла хворого М., 9 років (Історія хвороби № 4601). D. S. Гострий гнійний піднижньощелепний одонтогенний лімфаденіт. Визначається одне гіпоехогенне порожнисте утворення з чіткими контурами, розміром 3.0 X 1.5 см. Прилеглі тканини ущільнені.

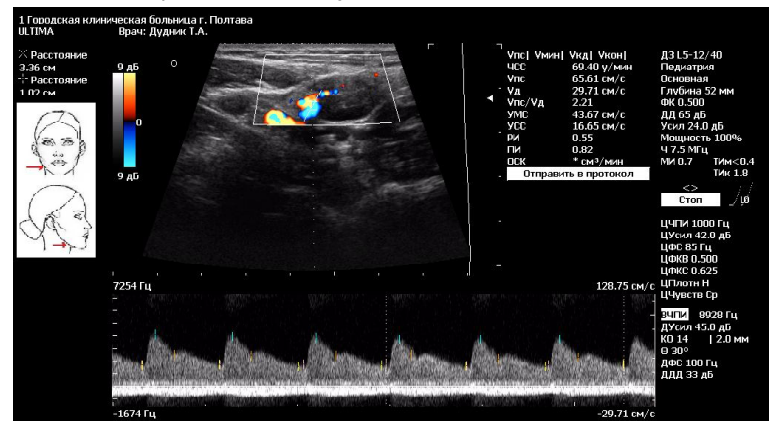


Рис. 2. Ультразвукове зображення структури піднижньощелепного лімфатичного вузла при доплерівському картуванні хворого М., 9 років (Історія хвороби № 4601). D. S. Гострий гнійний піднижньощелепний одонтогенний лімфаденіт. Візуалізується васкуляризація судинної ніжки лімфатичного вузла з підвищенням швидкості кровотоку та збільшенням індексів резистентності.

ти варіабельний характер навіть при одному й тому ж захворюванні [Заболотская, 1995].

Характер васкуляризації при кольоровому доплерівському картуванні та імпульснохвильовий доплер оцінювався за пульсаційним індексом (PI), індексом резистентності (RI), кінцевою діастолічною швидкістю (КДШ) [Brnic, 2002]. Дослідження проводили на базі Першої міської клінічної лікарні м. Полтави (рис. 1, рис. 2).

Отримані у процесі обстеження пацієнтів кількісні показники обробляли методами математичної статистики з розрахунком середніх вибірових значень (M), дисперсії (σ) та помилок середніх значень (m) у групах обстежених осіб.

Вірогідність відмінностей отриманих результатів для різних груп визначалася за допомогою t-критерію надійності Стюдента. Відмінності вважали статистично значущими при загальноприйнятій у медико-біологічних дослідженнях імовірності помилки $p < 0,05$.

Імовірність помилки оцінювали за таблицями Стьюдента з урахуванням розміру експериментальних груп.

Для оцінки статистичної значущості відмінностей розраховували непараметричний критерій U Манна-Уїтні як непараметричний аналог t-критерія Стьюдента-Фішера, оскільки розподіл даних не відповідав нормальному [Гланц, 1998; Гублер, 1970; Лакин, 1990].

Результати. Обговорення

Аналіз результатів ультразвукового дослідження дозволив встановити певну залежність змін показників від проміжку часу протягом якого хворі звертались за медичною допомогою. Так хворі першої групи, що звернулись на першу добу мали показники поперечного розміру $1,6 \pm 0,13$ см, що в 2,6 рази перевищує показники норми, а при зверненні на 2-3 добу поперечний розмір становив $2,04 \pm 0,20$ см., що в 3,3 рази більше показників контрольної групи. Тобто на 2-3 добу поперечний розмір лімфатичного вузла був в 1,3 рази більший ніж на першу добу. Передньо-задній розмір на першу добу склав $2,01 \pm 0,18$ см., в 1,7 рази більше норми., а співвідношення поперечного розміру до передньо-заднього (індекс Solbiati) становило $0,77 \pm 0,02$ в 1,45 рази більше контрольної групи. На 2-3 добу нами зафіксовано наступні зміни передньо-задній розмір $2,52 \pm 0,15$ відповідно в 2,1 рази більше та індекс Solbiati $0,79 \pm 0,04$ перевищував норму в 2,5 рази. А у порівнянні з першою добою передньо-задній розмір був більший в 1,2 рази але індекс Solbiati майже не змінився.

Динаміка змін розмірів в другій групі носила аналогічний характер. Так в першій підгрупі поперечний розмір на першу добу перевищував розміри контрольної групи в 3,1 рази а на 2-3 добу в 4,1 рази, передньо-задній в 2,1, а на 2-3 добу в 2,5 рази, індекс Solbiati на першу добу перевищував норму в 1,4 рази на 2-3 в 1,6 рази. Співставлення даних в першій підгрупі встановило наступну тенденцію: поперечний розмір на 2-3 добу збільшився в 1,3 рази, передньо-задній в 1,2, індекс Solbiati в 1,1.

У другій підгрупі поперечний розмір збільшився в 3,8 рази та в 5,1 рази на 2-3 добу відповідно. Передньо-задній розмір перевищував норму в 2,3 рази на першу добу звернення та в 2,7 рази на 2-3 добу. Співвідношення поперечного до передньо-заднього розміру перевищувало показники контрольної групи в 1,6 рази у першу добу та в 1,8 рази на 2-3 добу. При порівнянні даних в середині підгрупи було встановлено перевищення показників розмірів на 2-3 добу - поперечного в 1,3 рази, передньо-заднього в 1,2, індексу Solbiati в 1,1 рази.

Результати сонографічного дослідження встановили, що при хронічних гіперпластичних формах лімфаденіту має місце зміни розмірів, так при неондонтогенній формі поперечний розмір становив $0,93 \pm 0,08$ см. та перевищував норму в 1,5 рази, передньо-задній сягав $1,63 \pm 0,10$ см, в 1,4 рази більше ніж в контрольній групі,

індекс Solbiati був менший за норму і становив $0,5 \pm 0,03$. При одонтогенній формі розміри загалом були більші від неондонтогенної, поперечний в 1,2 рази і становив $1,09 \pm 0,10$ см., передньо-задній в 1,1 рази та становив $1,73 \pm 0,10$ см., індекс Solbiati 1,3 і сягав $0,63 \pm 0,05$.

Аналіз об'єднаних показників встановив, що тенденція до збільшення як поперечного так і передньо-заднього розміру на пряму залежала від часу звернення за медичною допомогою та етіологічного фактора, що спричинив запалення.

За даними ряду авторів вважається якщо індекс П/ПЗ менше 1,5, тоді точність ехографії в диференційній діагностиці незмінених або реактивно змінених лімфатичних вузлів з ураженням пухлиною відносно невелика якщо співвідношення стає близько 2 тоді точність значно підвищується [Sakai, 1998]. Хоча в нашому дослідженні показники загалом були значно нижчими за 1,5 та не малося на меті диференційна діагностика між злоякісними новоутвореннями все ж була виявлена залежність, котра проявлялась збільшенням індексу відповідно агресивності запального процесу. Так при одонтогенних формах лімфаденіту співвідношення між поперечним та передньо-заднім розміром було вищим, а при гострих лімфаденітах воно також збільшувалось при зверненні на 2-3 добу.

Зіставлення даних сонографічної архітекtonіки продемонструвало відсутність у всіх хворих на гострий гнійний піднижньощелепний лімфаденіт неондонтогенного походження зображення воріт. Кортикальний шар не візуалізувався. А ступінь ехогенності носив наступний характер: при гострому гнійному неондонтогенному лімфаденіті при зверненні на першу добу ізоехогенних ділянок виявлено 65%, а анехогенних 35%, на другу 2-3 добу зміни носили виразніший характер 60% - ізоехогенних та 40% - анехогенних. При одонтогенних формах ізоехогенні ділянки нами виявлені лише 60% відсотках випадків другої групи першої підгрупи і лише на першу добу звернення в решті випадків зображення лімфатичного вузла було анехогенне. Така картина гострого лімфаденіту відповідає гнійному розплавленню перенхіми лімфатичного вузла, що співпадає з думкою ряду авторів [Надточий, 1997; Харченко, 2002].

Кортикальний шар та ворота при хронічних формах лімфаденіту візуалізувались у всіх випадках. Ступінь ехогенності носив змішаний характер, а саме при неондонтогенній формі співвідношення ізоехогенних зон до гіперехогенних було 80% на 20%, при одонтогенній 60% на 40%.

На основі співставлення ультразвукових та патологоанатомічних даних можливо стверджувати, що наявність гіперехогенної центральної лінії-серцевини (ділянка воріт) відповідає щільній сітці лімфатичних синусів. Лімфатичні синуси сходяться в центральній частині лімфатичного вузла, а простір між ними виконаний сполучною тканиною. Потовщення зони воріт є наслідком збільшення кількості проміжних та терміналь-

них синусів і судин в результаті їх проліферації на фоні хронічної запальної стимуляції. Гостре запалення та злоякісні процеси викликають прогресивне потоншення серцевини, що призводить до повного зникнення зображення воріт [Ahuja, 2000; Sakai, 1988]. На противагу, за даними Evans et al. [Sakai, 2000] гіперехогенна серцевини при злоякісних процесах виявлена в 58% випадків. У нашому випадку така тенденція змін ехогенності, на наше переконання, пов'язана з постійною антигенною стимуляцією причинним зубом.

При доплерівському скануванні васкуляризації лімфатичних вузлів нами встановлено зміни гемоциркуляторних показників в залежності від часу звернення за медичною допомогою. Зокрема, при гострому гнійному неодонтогенному лімфаденіті на першу добу індекс резистентності RI становив $0,69 \pm 0,04$, що в 2,8 рази вище норми; PI дорівнював $1,11 \pm 0,08$ та був у 3,2 рази вищий, ніж у контрольній групі; КДШ складала $9,20 \pm 1,14$ см/с та в 4,5 рази перевищував норму. При зверненні на 2-3 добу від початку захворювання RI склав в середньому $0,46 \pm 0,05$ та був вищим за норму в 1,8 рази; PI дорівнював $0,82 \pm 0,07$ в 2,3 рази вищий ніж у групі контролю; КДШ була прискорена в 3,0 рази та складала $6,11 \pm 0,82$.

У групі хворих з одонтогенним лімфаденітом зуб в стадії ремісії встановлено наступні показники в залежності від часу звернення за медичною допомогою: - на першу добу RI перевищував норму в 2,5 рази та склав в середньому $0,614 \pm 0,05$; PI у 3,0 та дорівнював $1,05 \pm 0,09$; КДШ у 9,6 рази і складала $19,59 \pm 2,10$ см/с; при зверненні на 2-3 добу від початку захворювання RI був більшим у 2,2 рази і склав у середньому $0,55 \pm 0,04$; PI в 2,3 і дорівнював $0,79 \pm 0,07$; КДШ у 6,4 рази та складала $13,04 \pm 1,35$.

Сонографічне дослідження піднижньощелепних лімфатичних вузлів при гострому гнійному одонтогенному лімфаденіті зуб в стадії загострення дозволило встановити наступні показники в залежності від часу звернення за медичною допомогою: на першу добу RI був вищим у 2,9 рази, склав в середньому $0,72 \pm 0,05$; PI в 3,8 і дорівнював $1,32 \pm 0,12$; КДШ у 13,0 разів та складала $26,82 \pm 1,90$ см/с; при зверненні на 2-3 добу від початку захворювання RI в 2,5 рази і склав у середньому $0,63 \pm 0,06$; PI в 2,0 рази і дорівнював $0,69 \pm 0,07$; КДШ у 6,4 рази і складала $12,94 \pm 1,25$.

Літературні дані стосовно значень доплерівських показників при ураженні різної етіології різняться багатоманітністю. Так, PI і RI значно вищі при необластному процесі (0,92 і 2,66), ніж при запальному (0,59 і 0,9) [Жарченко, 2002]. За іншими джерелами спостерігаються високі показники RI при реактивних лімфаденітах, у той час як при онкологічних процесах низькі показники RI та високі IP [Bruneton, 1995]. A. Hebrang, Z. Brnic [2003] вважає 100% специфічність для метастатичного ураження лімфатичного вузла при $RI > 0,8$ і $PI > 1,8$, а 100% специфічність для гострого лімфаденіту показана для

$RI < 0,5$ і $PI < 0,6$. При КДШ > 9 см/с показана 100% негативна прогностична значимість для метастазів, якщо ж менше 1 см/с, то спостерігається 100% позитивна прогностична значимість для метастазів. В нашому випадку дослідження змін гемоциркуляції в динаміці, дозволило встановити відповідність показників гемоциркуляції стадії розвитку клінічної картини, більш високі значення кровотоку спостерігались на першу добу але й периферійний опір судин мав менші значення, що обумовлено вазодилатацією на початкових етапах запалення. На 2-3 добу значення показників КДШ були дещо вищими за норму, але менші, ніж на першу добу і спостерігалось підвищення периферійного опору, такі зміни периферійного опору загалом відповідають наростанню набряку та за рахунок цього компресії судин.

Сонографічна картина змін гемоциркуляції піднижньощелепних лімфатичних вузлів при хронічному гіперпластичному неодонтогенному лімфаденіті виглядала наступним чином - RI та PI незначно перевищували показники контрольної групи і становили в середньому $0,28 \pm 0,04$ та $0,42 \pm 0,06$; КДШ була вищою і становила $4,69 \pm 0,72$ см/с.

При хронічному гіперпластичному одонтогенному лімфаденіті спостерігалась протилежна динаміка RI перевищував показники норми в 1,6 рази і склав в середньому $0,39 \pm 0,04$, а PI в 1,5 рази і дорівнював $0,54 \pm 0,06$; КДШ складала $3,08 \pm 0,54$ см/с і була незначно вища за норму але в 1,5 рази менша ніж при неодонтогенній формі хронічного лімфаденіту.

Деякі автори вважають, що низькі показники RI та PI відображають збільшення кількості мілких судин капілярної сітки. При реактивних проліферативних змінах лімфатичного вузла в них також утворюються нові судини. З іншого боку, зменшення кількості судин, що призводить до підвищення периферійного опору може бути за рахунок процесів сполучнотканинного заміщення та інфільтрації при хронічному запаленні та на фоні необластного процесу [Veno, 1995]. На продовження цієї думки ми вважаємо, що збільшення периферійного опору судин при хронічному гіперпластичному одонтогенному лімфаденіті у порівнянні з неодонтогенним пов'язано з постійним антигенним навантаженням лімфатичного вузла агресивною одонтогенною інфекцією що і призводить до заміщення паренхіми сполучною тканиною.

Аналіз кореляцій показав, що зв'язки, які існують між розміром лімфовузла й кровообігом у ньому, залежать від стадії і типу процесу.

Аналіз об'єднаних показників контрольної групи та групи гострих лімфаденітів показав, що спостерігались кореляції розмірів - поперечного й передньо-заднього ($r=0,95$, $p<0,001$), поперечного й індексу Solbiati ($r=0,85$, $p<0,001$), передньо-заднього розміру й індексу Solbiati ($r=0,68$, $p<0,001$).

Індекс периферичного опору RI прямо корелював із поперечним розміром ($r=0,42$, $p<0,001$), передньо-

заднім розміром ($r=0,42$, $p<0,001$) та з індексом Solbiati ($r=0,44$, $p<0,001$). Аналогічні зв'язки були у КДШ: із поперечним розміром ($r=0,44$, $p<0,001$), передньо-заднім розміром ($r=0,44$, $p<0,001$) та з індексом Solbiati ($r=0,43$, $p<0,001$).

Пульсаційний індекс не виявляв надійних кореляцій.

У групі гострих лімфаденітів (окремо від контрольної групи) спостерігалися кореляції розмірів - поперечного й передньо-заднього ($r=0,93$, $p<0,001$), поперечного й індексу Solbiati ($r=0,77$, $p<0,001$), передньо-заднього розміру й індексу Solbiati ($r=0,49$, $p<0,001$).

Індекс периферичного опору RI та КДШ не мали надійних кореляцій з розмірами.

Пульсаційний індекс зворотно корелював із поперечним розміром ($r= 0,32$, $p<0,02$), передньо-заднім розміром ($r= 0,29$, $p<0,05$) та з індексом Solbiati ($r=0,44$, $p<0,001$). КДШ корелювала прямо із RI ($r=0,28$, $p<0,05$) та з PI ($r=0,29$, $p<0,05$).

У групі гострих одонтогенних лімфаденітів (окремо від контрольної групи) спостерігалися кореляції розмірів - поперечного й передньо-заднього ($r=0,91$, $p<0,001$), поперечного й індексу Solbiati ($r=0,80$, $p<0,001$), передньо-заднього розміру й індексу Solbiati ($r=0,50$, $p<0,001$).

Пульсаційний індекс зворотно корелював із поперечним розміром ($r= 0,35$, $p<0,05$), передньо-заднім розміром ($r= 0,33$, $p<0,05$). Кінцева діастолічна швидкість корелювала прямо із індексом PI ($r=0,40$, $p<0,02$).

У групі гострого неодонтогенного лімфаденіту (окремо від контрольної групи) спостерігалися кореляції розмірів - поперечного й передньо-заднього ($r=0,91$, $p<0,001$), поперечного й індексу Solbiati ($r=0,59$, $p<0,001$).

Пульсаційний індекс прямо корелював із індексом резистентності ($r= -0,35$, $p<0,05$).

У групі гострого одонтогенного лімфаденіту в стадії загострення (окремо від контрольної групи) спостерігалися кореляції розмірів - поперечного й передньо-заднього ($r=0,96$, $p<0,001$), поперечного й індексу Solbiati ($r=0,81$, $p<0,001$), передньо-заднього розміру й індексу Solbiati ($r=0,61$, $p<0,005$). Кінцева діастолічна швидкість корелювала прямо із PI ($r=0,44$, $p<0,05$).

У стадії ремісії спостерігаються інші зв'язки. Окрім кореляцій розмірів, з'являються зворотні кореляції пульсаційного індексу PI із поперечним ($r= 0,52$, $p<0,02$) та передньо-заднім ($r= 0,50$, $p<0,05$) розмірами, а також КДШ із передньо-заднім розміром ($r= 0,45$, $p<0,05$).

Список літератури

- Анализ частоты и структуры основных стоматологических заболеваний по материалам поликлинической базы кафедры детской хирургической стоматологии / П. И. Ткаченко, Н. М. Лохматова, В. И. Шинкевич, И. П. Кайдашев // Вестник стоматологии. - 1997. - № 1. - С. 82-88.
- Биберман Я. М. Лимфаденит челюстно-лицевой области и шеи при травме и воспалительных заболеваниях / Я. М. Биберман, В. И. Чувилин, С. Г. Ивашкевич // Стоматолог. - 2008. - № 4. - С. 12-17.
- Выклюк М. В. Возможности ультразвукового исследования в дифференциальной диагностике патологии лимфатического аппарата головы и шеи у детей / М. В. Выклюк // Кубанский научный медицинский вестник. - 2010. - № 1. - С. 19-21.
- Гланц С. Медико-биологическая статистика; пер. с англ. / Гланц С. - М.: Практика, 1998. - 459 с.
- Гублер Е. В. Вычислительные методы распознавания патологических процессов / Гублер Е. В. - Л.: Медицина, 1970. - 319 с.
- Заболотская Н. В. Возможности ультразвукового метода исследования при поражении лимфатических узлов / Н. В. Заболотская // Ультразвуковая диагностика и дополнительные методы исследований: тез. докл. V междунар. конф., (15-16 мая 1995 г.). - М., 1995. - С. 21.

Загалом у пацієнтів з гострими процесами порівняно із контрольною групою усі визначені показники значно вищі.

Можна узагальнити, що у пацієнтів із гострими гнійними лімфаденітами в день звернення спостерігається пряма кореляція індексу периферичного опору RI з поперечним розміром ($r= 0,39$, $p<0,09$) та пряма кореляція КДШ із поперечним ($r= 0,49$, $p<0,01$) та передньо-заднім ($r= 0,45$, $p<0,02$) розмірами.

На 2-3 добу звернення стає помітним зворотний зв'язок PI із індексом Solbiati ($r= 0,39$, $p<0,05$) та прямі зв'язки КДШ із поперечним ($r= 0,52$, $p<0,01$), передньо-заднім ($r= 0,55$, $p<0,002$) розмірами та з індексом Solbiati ($r= 0,40$, $p<0,05$).

У групі хронічних лімфаденітів (окремо від контрольної групи) визначалася тільки кореляція поперечного й передньо-заднього розмірів ($r=0,76$, $p<0,001$) та кореляція поперечного розміру із індексом Solbiati ($r=0,76$, $p<0,001$). Кореляції із кровообігом не визначалися, за винятком зв'язку КДШ із передньо-заднім розміром ($r=0,64$, $p<0,05$) у групі з хронічним гіперпластичним одонтогенним лімфаденітом.

Висновки та перспективи подальших розробок

1. Найбільші розміри лімфатичних вузлів спостерігались при одонтогенному етіологічному чиннику. Ступінь ехогенності на початковій стадії запалення носила змішаний характер, за винятком одонтогенного лімфаденіту, зуб в стадії загострення, нами виявлялась анехогенна структура, що вказувало на більш агресивний перебіг запального процесу. Доплерівське сканування виявило збільшення показників периферійного опору та швидкості кровотоку, більш виражені при одонтогенній формі лімфаденіту.

2. При хронічній формі одонтогенного лімфаденіту встановлено нижчу диференціацію ехогенності структури лімфатичного вузла, ніж при неодонтогенній формі та підвищення периферійного опору судин, що призводить до погіршення показників гемоциркуляції.

При ультразвуковому дослідженні слід враховувати відсоткове співвідношення ізоechoгенних зон до анехогенних, що може слугувати об'єктивним критерієм для визначення подальшої тактики лікувальних заходів - вибору консервативного чи хірургічного методу лікування.

- Заболотская Н. В. Ультразвуковое исследование лимфатической системы / Н. В. Заболотская // Клиническое руководство по ультразвуковой диагностике; под ред. В. В. Митькова, М. В. Медведева. - [Т. 2]. - М.: Видар, 1996. - С. 303-329.
- Лакин Г. Ф. Биометрия / Лакин Г. Ф. - М.: Высшая школа, 1990. - 352 с.
- Надточий А. Г. Ультразвуковая диагностика в детской хирургии; под ред. И. В. Дворяковского, О. А. Беляевой. - М.: Профит, 1997. - С. 145-159.
- Харченко В. П. Диагностика рака щитовидной железы по данным ультразвукового исследования / Харченко В. П., Котляров П. М., Зубарев А. Р. - М., 2002. - С. 43-45.
- Ahuja A. Grey-scale sonography in assessment of cervical lymphadenopathy: review of sonographic appearances and features that may help a beginner / A. Ahuja, M. Ying // Br. J. Oral Maxillofac Surg. - 2000. - Vol. 38 (5). - P. 451-459.
- Ahuja A. Sonography of neck lymph nodes. Part II: abnormal lymph nodes / A. Ahuja, M. Ying // Clin Radiol. - 2003. - Vol. 58 (5). - P. 359-66.
- Brnic Z. Usefulness of Doppler waveform analysis in differential diagnosis of cervical lymphadenopathy / Z. Brnic, A. Hebrang // Eur. Radiol. - 2003. - Vol. 13 (1). - P. 175-80.
- Bruneton J. N. Lymph nodes / J. N. Bruneton, L. Rubaltelli, L. Solbiati // Ultrasound of superficial structures; Solbiati L., Rizzatto G. eds. - London: Churchill Livingstone, 1995. - P. 279-303.
- Evans R. M. Lymph nodes practical head and neck ultrasound / Evans R. M. // London: Greenwich Medical Media Limited, 2000. - P. 67-72.
- High resolution sonography of cervical lymph nodes in head neck cancers: criteria of differentiation of reactive versus malignant nodes / L. Solbiati, G. Rizzatto, E. Bellotti [et al.] // Radiology. - 1988. - 169 p.
- In vitro high-resolution Ultrasonography of benign and malignant lymph nodes. A sonographie-pathologic correlation / P. Vassallo, G. Edel, N. Roos [et al.] // Invest. Radiol. - 1993. - Vol. 28. - P. 698-705.
- Sonography of abnormal lymph nodes in vitro: correlation of sonographie and histoiogic findings / L. Rabaltelli, E. Proto, R. Salmaso [et al.] // A. J. R. - 1990. - Vol. 155. - P. 1241-1244.
- Ultrasonic evaluation of cervical metastatic lymphadenopathy / R. Sakai, K. Kiyono, S. Sono [et al.] // J. Ultrasound Med. - 1988. - Vol. 7. - P. 305-310.
- Veno E. Spectral and color Doppler signals and their pathological correlations in the breast / E. Veno, E. Tohno // Ultrasound of superficial structures / ed. L. Solbiati and G. Rizzatt. - London: Churchile Livingstone, 1995. - P. 41.

Ксёنز И.В.

АНАЛИЗ УЛЬТРАЗВУКОВЫХ ХАРАКТЕРИСТИК ПРИ ОСТРЫХ И ХРОНИЧЕСКИХ ПОДНИЖНЕЧЕЛЮСТНЫХ ЛИМФАДЕНИТАХ У ДЕТЕЙ

Резюме. В статье представлены результаты анализа ультразвуковых характеристик при острых и хронических поднижнечелюстных лимфаденитах у детей. Проведено ультразвуковое обследование 80 больных с поднижнечелюстным лимфаденитом в возрасте от 7 до 12 лет (мальчиков - 35, девочек - 45). Установлена некоторая закономерность изменения показателей от промежутка времени, на протяжении которого больные обращались за медицинской помощью. Анализ совокупных показателей показал, что тенденция к увеличению как поперечного, так и передне-заднего размеров зависела от времени обращения за медицинской помощью и этиологического фактора, который вызвал воспаление. Наибольшие размеры лимфатических узлов наблюдались при одонтогенном этиологическом факторе. Степень эхогенности на начальной стадии воспаления имела смешанный характер, за исключением одонтогенного лимфаденита - зуб в стадии обострения, нами выявлялась анехогенная структура, что указывало на более агрессивное течение воспалительного процесса. Допплеровское сканирование выявило увеличение показателей периферического сопротивления и скорости кровотока, больше выраженные при одонтогенной форме лимфаденита. При хронической форме одонтогенного лимфаденита установлена более низкая дифференциация эхогенности структуры лимфатического узла, чем при неодонтогенной форме и повышение периферического сопротивления сосудов, что приводит к ухудшению показателей гемодинамики. При ультразвуковом исследовании необходимо учитывать процентное соотношение изоэхогенных зон к анехогенным, что может служить объективным критерием для определения дальнейшей тактики лечебных мероприятий - выбора консервативного или хирургического метода лечения.

Ключевые слова: дети, ультразвуковое исследование, поднижнечелюстной лимфаденит.

Ksonz I.V.

THE ANALYSIS OF ULTRASOUND CHARACTERISTICS IN ACUTE AND CHRONIC SUBMANDIBULAR LYMPHADENITIS IN CHILDREN

Summary. The article presents the results of the analysis of ultrasound characteristics of acute and chronic submandibular lymphadenitis in children. Conducted ultrasound examination of 80 patients with submandibular lymphadenitis in age from 7 to 12 years (boys - 35, girls - 45). Some regularities of changes in the indices by period of time for which patients asked for medical help were set. Analysis of aggregate indicators showed that the tendency to increase as the cross and anteroposterior dimensions depend on the time of access for medical help and the etiological factors that cause inflammation. Maximum dimensions of the lymph nodes were observed during odontogenic etiological factor. The degree of echogenicity in the initial stage of inflammation was mixed, with the exception of odontogenic lymphadenitis - a tooth in the acute stage, we detected anechoic structure, that indicating on a more aggressive course of the inflammatory process. Doppler scan showed an increase of peripheral resistance and blood flow, more pronounced in the odontogenic form of lymphadenitis. When chronic form of odontogenic lymphadenitis set lower differentiation of echogenicity structure of lymph node than in notodontogenic form and increase of peripheral vessels resistance, which leadsto deterioration in haemocirculation. When ultrasound research is necessary to take into account the percentage of isoechogetic areas to anechogetic that can serve as an objective criterion for the definition of further tactics of medical measures - the choice of conservative or surgical treatment.

Key words: children, ultrasound, submandibular lymphadenitis.

Рецензент - д.мед.н., проф. Ткаченко П.І.

Стаття надійшла до редакції 21.04.2015р.

Ксёنز Игорь Владимирович - д.мед.н., доц., зав. кафедры дитячої хірургії з травматологією та ортопедією ВДНЗ України "Українська медична стоматологічна академія"; +38 050 964-94-99; ivksenz@mail.ru