

ХРОНИЧЕСКИЙ ПАНКРЕАТИТ И РАК ПОДЖЕЛУДОЧНОЙ ЖЕЛЕЗЫЛ. Б. Лазебник¹, Л. В. Винокурова¹, Н. И. Яшина², Е. В. Быстровская¹,
Д. С. Бордин¹, Е. А. Дубцова¹, Ю. Н. Орлова¹¹Центральный научно-исследовательский институт гастроэнтерологии,²Институт хирургии им. А. В. Вишневского Министерства здравоохранения и
социального развития, Москва, Россия**Ключевые слова****хронический панкреатит, предрак, рак поджелудочной железы, компьютерная
томография, эндоскопическая ультрасонография**

В большинстве развитых стран рак поджелудочной железы (ПЖ) занимает одно из ведущих мест в заболеваемости и смертности среди онкологических заболеваний органов пищеварения. Пик заболеваемости приходится на 60-80 лет. У мужчин рак ПЖ занимает 4, у женщин 5 место среди причин смерти от рака [14]. Факторами риска рака ПЖ являются: употребление в пищу большого количества жиров, курение, хронический панкреатит, сахарный диабет. Если роль сахарного диабета как фактора риска рака ПЖ различными исследователями оценивается не однозначно [1], то значение хронического панкреатита (ХП) общепризнано. При ХП риск возникновения рака ПЖ выше, чем в популяции в 20 раз, а при наследственном — в 60 раз [7, 16, 17, 18]. Диагностика и лечение рака ПЖ являются одной из наиболее сложных проблем онкологии. По сводным данным зарубежных и отечественных авторов, рак ПЖ у 85-90% пациентов выявляется на терминальной стадии (нерезектабельная опухоль или отдаленные метастазы), и лишь в 10-15% случаев сохраняется возможность радикальной операции [2, 6].

Диагностика ХП строится на оценке клинической картины, данных методов визуализации ПЖ, выявлении экзо- и эндокринной недостаточности ПЖ [5]. Наиболее важными методами дифференциальной диагностики ХП и рака ПЖ являются методы визуализации: компьютерная томография (КТ), магнитно-резонансная томография (МРТ), трансабдоминальная ультрасонография (ТУС) и эндосонография (ЭУС) [1, 10, 24]. Следует подчеркнуть, что каждого из этих отдельно выполненных исследований может быть недостаточно для постановки правильного диагноза. Своевременно диагностировать неоплазию ПЖ и определить показания к оперативному лечению позволяет комплексная оценка клинико-anamnestических данных, результатов лучевых, эндоскопических и морфологических методов исследования, дополняющих и уточняющих друг друга.

Изучение перфузионных свойств ПЖ при КТ позволяет оценить степень морфологических изменений железы. Известно, что ХП алкогольной этиологии, особенно с преимущественным поражением головки ПЖ, нередко «имитирует» рак ПЖ. Улучшить качество диагностики позволяет ЭУС с тонкоигольной биопсией и морфологической верификацией диагноза [12, 23]. Кроме того, выявление мутации KRAS в материале, полученном при тонкоигольной биопсии из панкреатической ткани, достоверно связано со злокачественным процессом [11].

Неадекватная оценка патологии может способствовать выбору неправильной тактики ведения больного: динамическое наблюдение за больным, которому показано оперативное лечение при недиагностированном опухолевом процессе, либо, напротив, расширенная панкреато-дуоденальная резекция при ХП. У больного раком ПЖ наиболее важно на предоперационном этапе определить потенци-

альную возможность резекции (резектабельность) или явные признаки нерезектабельной опухоли, что лежит в основе выбора оптимальной тактики лечения [3, 4]. Поэтому комбинированное использование КТ и ЭУС способно повысить качество диагностики, увеличить число радикальных и избежать повторных хирургических вмешательств, а также сократить алгоритм обследования больных с заболеваниями ПЖ.

Цель исследования: определение диагностической ценности компьютерно-томографического исследования и эндосонографии в оценке изменений при хроническом панкреатите и раке поджелудочной железы.

Материалы и методы

В основу работы положены результаты обследования больных в институте хирургии им. А. В. Вишневского (компьютерная томография) и ЦНИИ гастроэнтерологии (ЭУС). Обследовано 375 больных, в т. ч. 179 с диагнозом ХП и 146 — с раком, локализованным в головке ПЖ (средний возраст 52,45±7,85 года). Для оценки нормальной КТ анатомии ПЖ и окружающих структур в исследование также были включены 50 пациентов контрольной группы без патологических изменений желудочно-кишечного тракта.

Таблица 1
Распределение пациентов с раком (аденокарциномой) головки ПЖ по видам оперативного вмешательства

Вид операции	Число пациентов (n=146)
Панкреатодуоденальная резекция	89
Гепатикоеюноанастомоз - в сочетании с гастроэнтероанастомозом	38 6
Гастроэнтероанастомоз	5
Торакоскопическая спланхксимплатэктомия	6
Энтероэнтероанастомоз	1
Диагностическая лапаротомия	7

89 из 146 больных раком ПЖ выполнена панкреатодуоденальная резекция, проводилось гистологическое исследование операционных препаратов, включая удаленный панкреатодуоденальный комплекс, иссеченные лимфоузлы, забрюшинную клетчатку и паравазальные нервные сплетения. У 32 оперированных больных верификация диагноза аденокарциномы головки поджелудочной железы базировалась на основании гистологического исследования лимфогенных и органических метастазов. Характер операций представлен в табл. 1.

КТ выполнялась на спиральном компьютерном томографе TOMOSCAN SR 7000 (Philips) в режиме спиральной КТ и на мультиспиральном компьютерном томографе «BRILLIANCE-64» (Philips). Эндосонографическое исследование проводилось на аппарате Fujinon EQ-530UT. Тонкоигольная биопсия проводилась в диагностически сложных случа-

ях, когда данные КТ и ЭУС были недостаточны для определения дальнейшей тактики ведения пациента.

Статистическая обработка полученных данных осуществлялась с использованием пакета статистических программ «CSS/STATISTICA».

Результаты исследования

Клиническая картина заболевания при ХП и при раке головки ПЖ была схожей. Механическая желтуха, снижение массы тела, боли в верхней половине живота, поясничной области, экзокринная и/или эндокринная недостаточность, приступы острого панкреатита наблюдались в том и другом случае.

При анализе результатов КТ брюшной полости у лиц контрольной группы отмечено, что степень накопления контрастного вещества тканью железы в молодом возрасте характеризуется минимальным разбросом плотности, в то время как у лиц пожилого возраста этот разброс весьма выражен, и зависит это от количества жировых включений в ткани железы, выраженности атеросклеротических изменений и, как следствие, степени фиброза ткани. Снижение контрастирования в нативную фазу отражает перфузионные свойства железы, повышение плотности железы в отсроченную фазу исследования указывает на наличие фиброза в ее структуре (табл. 2).

Особой формой хронического панкреатита является аутоиммунный панкреатит (АИП). Классическим КТ-признаком АИП с диффузным поражением железы является «колбасообразное» ее утолщение, слабое накопление контрастного вещества с наличием гиподенсного ободка по периферии железы. Диффузную форму АИП следует дифференцировать с острым отечным панкреатитом. Отличительной особенностью является то, что при АИП гиподенсный ободок вокруг дистальных отделов относительно равномерный шириной не более 5-7 мм, при остром панкреатите инфильтрация парапанкреатической клетчатки неравномерная, более выраженная нечеткость контуров железы. В более позднюю фазу течения острого панкреатита при формировании жидкостных скоплений в структуре обнаруживаются секвестры, состоящие из ткани железы и участков жировой клетчатки, а при присоединении инфекции в структуре инфильтрата видны пузырьки воздуха.

Локальные поражения при АИП представлены гиподенсной или изоденсной зоной, локализующейся преимущественно в головке ПЖ. Они могут имитировать опухоль. Диагноз в этих случаях устанавливается на основании выявляемого гиподенсного ободка («хал») по периферии ткани ПЖ, повышения уровня иммуноглобулинов плазмы (IgG4), а также по данным гистологического исследования: выраженная диффузная или очаговая лимфоплазмацитарная инфильтрация вокруг панкреатических протоков, перидуктальный фиброз, протоковая деструкция и облитерирующий флебит.

Диагностика очаговой формы АИП на основании данных только КТ трудна, поскольку при контрастировании участки поражения медленно повышают плотность и мало отличаются от КТ-признаков рака. Отсутствие визуализации главного панкреатического протока (ППП) также создает диагностические трудности при этой форме АИП и требует

проведения дифференциального диагноза с формирующейся постнекротической кистой и кистозной опухолью.

В одном из наблюдений у больного АИП при КТ было обнаружено опухолевидное образование в теле железы, и в предоперационном диагнозе был указан рак ПЖ. Образование было признано нерезектабельным из-за массивных сращений и вовлечения магистральных сосудов, в связи с чем выполнена декомпрессия желчных путей с помощью гепатикоэноанастомоза. При последующей динамической КТ после курса гормональной терапии было отмечено уменьшение образования в теле ПЖ. В 2 случаях наблюдалось уменьшение с последующим исчезновением признаков воспаления на фоне консервативной стероидной терапии.

По данным ЭУС при АИП также отмечается либо диффузное увеличение ПЖ (диффузная форма), либо очаговое образование, имитирующее опухоль (очаговая форма). Эхоструктура ПЖ гипоэхогенная, с гиперэхогенными очагами фиброза и перидуктально расположенными гипоэхогенными участками паренхимы, соответствующими лимфоплазмацитарной инфильтрации. Стенки ГПП утолщены, просвет неравномерно сужен перидуктальными очагами фиброза и лимфоплазмацитарной инфильтрации. Во всех наблюдаемых нами случаях выявлялось утолщение стенки общего желчного протока и увеличение размеров регионарных лимфатических узлов (рис. 1 а, б, в, г).

Тонко-игольная пункция с аспирационной биопсией и последующим цитологическим исследованием нередко малоинформативна в связи со случайным характером распределения очагов инфильтрации. Поэтому результат биопсии при получении образца ткани ПЖ без операции может быть ложноотрицательным. Следовательно, при подозрении на АИП роль цитологического исследования ткани ПЖ в большей степени заключается в исключении опухолевого процесса, чем в доказательстве АИП.

Диагностика рака (аденокарциномы) головки ПЖ и дифференциальная диагностика с ХП по данным КТ также имеет определенные сложности.

Главным и основным признаком аденокарциномы головки ПЖ является наличие объемного образования в ее структуре. Из 146 обследованных больных, образование определялось у 119 (81,5%) больных. Размеры опухоли варьировали от 1,7 см до 15 см (в среднем 4,3±1,8 см). В группе нерезектабельных опухолей размеры образования, в среднем, составляли 4,9±1,0 см. У 27 (18,4%) больных диагностика основывалась на косвенных признаках опухоли. Таковым может служить округлая форма головки в сочетании с увеличением ее размера. При нативном исследовании не было обнаружено больших различий показателей плотности в ткани железы и опухоли, размеры которой не превышали 3 см. В артериальную фазу исследования накопление контрастного вещества в опухоли было слабое. Средние значения плотности образования составляли 55±9 ед.Н. У 17 (11,6%) пациентов в эту фазу исследования по периферии образования определялся гиперконтрастный ободок. Снижение плотности в центральных отделах опухоли, соответствующее зоне вторичных фиброзных изменений (десмопластическая реакция), наблюдалось у 67 (45,8%) больных.

Таблица 2

Степень накопления контрастного препарата паренхимой ПЖ в различных возрастных категориях контрольной группы

Возраст	Фазы исследования (ед.Н)			
	нативная	артериальная	венозная	отсроченная
20–29 лет	42±1,8	120±4,3	88±2,2	70±2,4
30–39 лет	42±2,5	117±5,4	83±3,6	68±1,7
40–49 лет	40±1,9	113±3,7	80±5,1	68±2,1
50–59 лет	36±5,1	100±6,2	86±7	76±6,3
60–75 лет	33±4,3	96±8,3	85±7,2	80±9,5

Таблица 3

Сравнительная оценка показателей плотности опухоли и ткани железы в зависимости от расширения главного панкреатического протока в различные фазы контрастного усиления (n=41)

Структурные элементы	Фазы исследования, плотность (ед.Н)			
	нативная	артериальная	венозная	отсроченная
Опухоль	35±5	46±6	64±6	72±9
Неизменная ткань железы при наличии опухоли без расширения ГПП (n=10)	38±3	94±9	87±8	78±6
Неизменная ткань железы при наличии опухоли и расширении ГПП (n=31)	34±8	62±8	72±7	76±4

Была отмечена зависимость КТ-картины рака головки ПЖ от степени расширения ГПП, вызванной прорастанием опухоли. Прорастание ГПП различной степени выраженности отмечено у 102 (69,8%) пациентов с протоковой аденокарциномой. В артериальную фазу исследования отмечалось пропорциональное снижение накопления контрастного вещества железой при увеличении диаметра панкреатического протока. Поступление контрастного вещества в отечную ткань замедленное и слабое. Средние значения плотности ткани железы в артериальную фазу составляли 69±8 ед.Н. На фоне «канцерогенного» панкреатита опухоль в артериальную фазу видна значительно хуже. Ее косвенными признаками являются билиарная и панкреатическая гипертензия с блоком на уровне образования. При небольшом расширении ГПП (до 4 мм), выявленном у 15 (10,2%) пациентов, атрофические изменения в дистальных отделах железы были минимальными. При расширении главного панкреатического протока до 4-7 мм, наблюдавшемся в 54 (36,9%) случаях, атрофические изменения в ткани были умеренными и выражались в ее уменьшении. Средние значения плотности ткани железы составили 92±7 ед.Н, что ниже такового в группе контроля (115 ед.Н). У 32 (21,9%) больных диаметр протока составлял 7-21 мм, показатели плотности железы и опухоли не отличались друг от друга и изменялись синхронно во все фазы контрастирования.

В группе больных с признаками «канцерогенного панкреатита» без прорастания панкреатического протока после максимального повышения в артериальную фазу исследования плотность ткани железы в венозную фазу снижалась до 85±5 ед.Н. При этом концентрация контрастного препарата в опухолевой ткани повышалась, опухоль становилась практически изоденсной относительно ткани железы. В отсроченную фазу исследования при отсутствии панкреатической гипертензии наблюдалось дальнейшее повышение накопления контрастного вещества опухолью, которая была лучше видна на фоне снижения его плотности в железе. Данные, представленные в табл. 3, свидетельствуют, что при расширении ГПП и повышении отечности ткани ухудшается визуализация образования.

Наличие сопутствующего кистозного образования в головке при аденокарциноме наблюдалось у 7 (4,7%) больных. Ее формирование было обусловлено блокированием опухолью бокового панкреатического протока и его расширением с образованием ретенционной кисты. Все кисты были расположены по периферии опухоли и головки железы.

При размерах опухоли 2-3 см в 11 (57,8%) случаях отмечалось расширение желчных протоков. У 7 больных билиарная гипертензия являлась единственным признаком наличия опухоли. У 10 (13,1%) больных косвенным признаком злокачественного поражения являлись метастазы в печень. У 3 (2,9%) пациентов с генерализацией опухолевого процесса локализованного в головке ПЖ был выявлен асцит.

Дифференциальная диагностика ХП и рака головки ПЖ

У 16 (8,9%) больных с гистологическим верифицированным ХП при КТ был ошибочно диагностирован рак головки ПЖ. Варианты локальной формы ХП, имитирующие КТ-признаки опухоли, представлены в табл. 4. Таким образом, при всех вариантах ХП могут быть выявлены образования в головке ПЖ, имитирующие опухоль. При этом косвенные признаки (билиарная и панкреатическая гипертензия) имеют неспецифический характер и наблюдаются не при всех вариантах.

В раннюю фазу формирования постнекротической кисты ее содержимое имеет полужидкую консистенцию и более высокую плотность (20-25 ед.Н) по сравнению с уже сформированной кистой (5-15 ед.Н). Относительно высокая плотность содержимого и негомогенность структуры формирующейся постнекротической кисты могут имитировать опухоль. При динамическом наблюдении отмечается либо ее регресс, либо, вследствие аутолитических процессов и осадения взвеси в крови и пное, появляются характерные признаки кисты с последующим формированием ложной капсулы. Критерием дифференциальной диагностики формирующейся кисты и рака является отсутствие уменьшения зоны сниженной плотности в отсроченную фазу исследования в кисте (детрит).

Воспалительный процесс сегмента ткани железы (сегментарный панкреатит) также может приниматься за

Таблица 4

Сочетание КТ-признаков при различных вариантах локальной формы хронического панкреатита

Варианты хронического панкреатита n=16	КТ-признаки			
	Псевдообразование в головке	Билиарная гипертензия	Панкреатическая гипертензия	Увеличенные лимфатические узлы
Несформированные кисты (n=7)	+	-	+	+
Аутоиммунный панкреатит (n=4)	+	+	+-	-
Сегментарный панкреатит (n=2)	+	+-	-	-
Дуоденальная дистрофия (n=1)	+	-	--	-
Парапанкреатический инфильтрат (n=2)	+	-	-	+

опухоль головки. Измененная часть железы при КТ лучше видна в артериальную фазу исследования, когда градиент плотности наиболее выражен. В венозную и отсроченную фазу плотность измененной части повышается, а неизменной ткани снижается. При ретроспективной оценке КТ изображения, обращает на себя внимание треугольная форма участка воспаления с достаточно четкими контурами, не выходящая за пределы головки железы, что в последующем помогает в постановке правильного диагноза.

На наличие парапанкреатического инфильтрата указывает отсутствие панкреатической гипертензии при больших размерах образования, наличие сформированной постнекротической кисты в дистальных отделах железы и отек жировой клетчатки вокруг образования.

При гистоморфологическом исследовании 12 (14,1%) микропрепаратов была выявлена резко выраженная дисплазия протокового эпителия. В 15 (8,7%) случаях отмечены атипичные изменения на фоне выраженной клеточной деструкции, которые были расценены как микроскопическая картина протоковой аденокарциномы («in situ»). При динамическом КТ исследовании может быть наблюдаться появление мягкотканного компонента при развивающейся билиарной гипертензии. Мягкотканная структура на фоне наличия конкрементов в ткани железы, деформирующая головку ПЖ, расценивалась, как опухоль, которая впоследствии подтвердилась при гистологическом исследовании.

В табл. 5 приведены наиболее встречаемые признаки, выявленные при ХП и аденокарциноме головки ПЖ. Наличие градиента плотности между измененной и неизменной тканью железы при отсутствии панкреатической гипертензии более характерно для аденокарциномы головки ПЖ ($p < 0,05$), в то время как при ХП он менее выражен или отсутствует. Расширение главного панкреатического протока в равной степени может наблюдаться при аденокарциноме и ХП, однако наличие кальцинатов и стриктур, проявляющихся изменением диаметра ГПП, скорее указывает на воспалительный характер заболевания.

ЭУС дает дополнительные возможности дифференциальной диагностики опухолей головки ПЖ и псевдотуморозного панкреатита. Чувствительность, специфичность и точность ЭУС в диагностике ХП составляют 80%, 86% и 84% соответственно [19]. Диагноз ХП по данным ЭУС базируется на количественной оценке эхографических критериев патологических изменений ГПП и паренхимы ПЖ [8, 9].

Признаками ХП являются следующие патологические изменения (рис. 2 а, б, в):

- негомогенная эхоструктура паренхимы железы,

повышенная лобулярность (усиление дольчатости структуры — дольки до 2-5 мм);

- кисты (округлые анэхогенные структуры более 2 мм);
- расширение ГПП;
- извитой ход и нерегулярный контур ГПП;
- гиперэхогенная стенка протока;
- утолщение и повышение эхогенности стенки ГПП;
- внутрипротоковые эхогенные образования с акустическими тенями и без них;
- наличие кальцификатов с акустическими тенями.

Для псевдотуморозного панкреатита более характерен однородный очаг пониженной эхогенности округлой формы с четкими границами. Паренхима ПЖ значимо чаще имеет лобулярное или дольчатое строение с повышенной эхогенности септами с четкими контурами.

ЭУС позволяет визуализировать опухоли небольших размеров (менее 3 см). Обычно они являются гипоехогенными однородными с округлой формой, четкими контурами, отличимыми от окружающей паренхимы (рис. 3) [21]. Информативность исследования многократно повышается возможностью проведения тонкоигольной биопсии под УЗ контролем с последующим гистологическим, цитологическим исследованием аспирационного материала (рис. 4, 5). По данным литературы, чувствительность ЭУС-ТИП достигает 80-90%, специфичность 95-100%, диагностическая точность — 90-95%. При этом отрицательное предсказательное значение составляет 55%, что не позволяет исключить наличие ракового поражения при отрицательных данных биопсии [13, 15, 22, 25].

В заключение необходимо отметить, что дифференциально-диагностические критерии рака и ХП основаны на наличии прямых и косвенных признаков. Прямым КТ-признаком опухоли является наличие гиподенсного образования в структуре головки железы, к косвенным признакам относятся расширение общего желчного протока с резким сужением его на уровне образования, равномерное расширение главного панкреатического протока, сочетанное расширение обоих протоков, прорастание опухолью магистральных сосудов, метастатическое поражение печени. Прямым КТ-признаком ХП является наличие кальцинатов в структуре ткани железы и в панкреатическом протоке. Косвенными признаками ХП при отсутствии кальцинатов являются неравномерное расширение главного панкреатического протока и портальная гипертензия, умеренно выраженная билиарная гипертензия. КТ-исследование является высокочувствительным методом в диагностике аденокарциномы и хронического панкреатита с преимущественным пора-

Таблица 5

Основные дифференциально-диагностические КТ признаки аденокарциномы и хронического панкреатита головки поджелудочной железы

Признаки	Аденокарцинома n=146	Хронический панкреатит n=171
Прямые	образование в структуре	кальцинаты
Косвенные		
Расширение панкреатического протока		
- равномерное	115 (87,7%)	13 (7,6%)
- неравномерное	3 (2,2%)	135 (78,9%)
Градиент плотности между измененной и неизменной тканью железы в артериальную фазу исследования (плотность, ед.Н)		
- при расширении ГПП	62±8	64±12
- без расширения ГПП	94±9	74±7
Портальная гипертензия	27 (20,6%)	93 (57%)
Билиарная гипертензия	117 (89,3%)	34 (19,8%)
- резкое сужение диаметра	103 (78,6%)	5 (2,9%)
- постепенное сужение диаметра	15 (11,4%)	29 (16,9%)

жением головки поджелудочной железы. Однако для постановки окончательного диагноза необходимо проводить комплексный анализ всех лабораторных и инструментальных методов, в т. ч. ЭУС с тонкоигольной биопсией, в сочетании с оценкой клинической картины. ЭУС является малоинвазивным, эффективным и безопасным методом диагностики

и дифференциальной диагностики патологии ПЖ. Метод позволяет провести тонкоигольную биопсию образования, гистологическое и иммуногистохимическое исследование, что повышает точность диагностики до 94% и позволяет определиться в выборе дальнейшей тактики лечения.

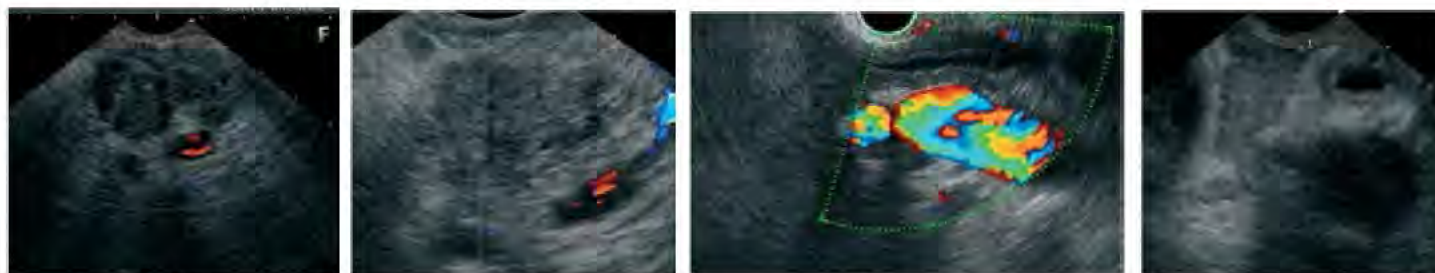


Рис. 1а

Рис. 1б

Рис. 1в

Рис. 1. Эхографическая картина аутоиммунного панкреатита (ЭУС)

- а) Очаговое образование ПЖ, имитирующее опухоль (очаговая форма). Эхоструктура ПЖ гипоехогенная, с гиперэхогенными очагами фиброза и перидуктально расположенными гипоехогенными участками паренхимы. Перидуктально расположенные гипоехогенные участки паренхимы ПЖ
- б) Неравномерное сужение ГПП с утолщением стенки
- в) Утолщение стенки ОЖП
- г) Увеличение размеров регионарных лимфатических узлов

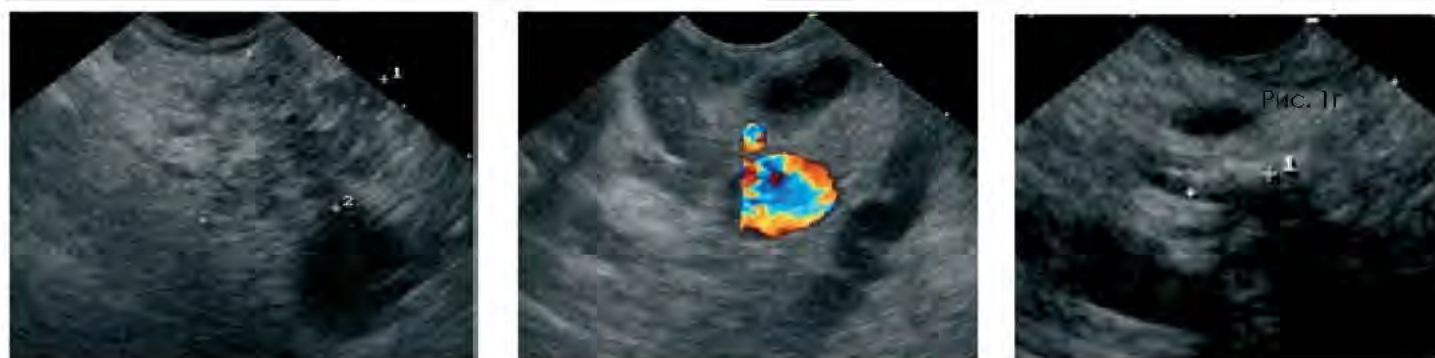

Рис. 2а

Рис. 2б

Рис. 2в

Рис. 2. Эхографическая картина хронического панкреатита (ЭУС)

- а) Негомогенная эхоструктура паренхимы железы, повышенная лобулярность (усиление дольчатости структуры — дольки до 2-5 мм)
- б) Расширение ГПП более 3 мм в области головки ПЖ, извитой ход и нерегулярный контур
- в) Внутрипротоковые эхогенные образования с акустическими тенями и без них

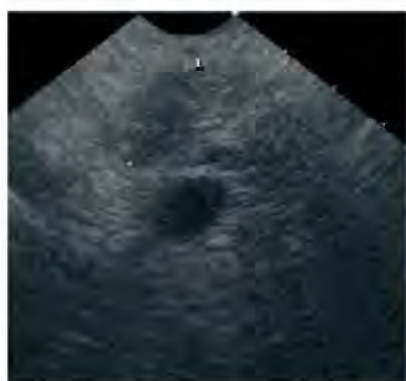

Рис. 3. Эхографическая картина хронического панкреатита (ЭУС)

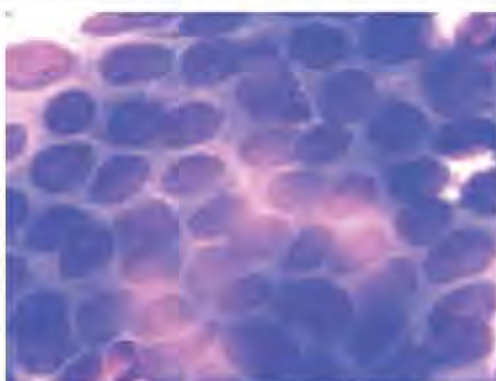

Рис. 4. Цитологическая картина хронического панкреатита



Рис. 5. Цитологическая картина хронического панкреатита

Литература

1. Диагностика и хирургическое лечение рака поджелудочной железы. / N. Hüser, V. Assfalg, D. Hartman [et al.] // Экспериментальная и клиническая гастроэнтерология.— 2011. — № 7.— С. 102–111.
2. Путов Н. В. Рак поджелудочной железы / Н. В. Путов, Н. Н. Артемьев, Н. Ю. Коханенко. — М.: Питер, 2005. — 396 с.
3. Рак поджелудочной железы: некоторые вопросы диагностики и лечения (сообщение 1) / А. П. Кошель, С. С. Клоков, Е. Б. Миронова, Н. В. Севастьянова // Вестник клуба панкреатологов. — 2010. — № 5. — С. 19–22.
4. Рак поджелудочной железы: некоторые вопросы диагностики и лечения (сообщение 2) / Г. К. Жерлов, А. П. Кошель, С. С. Клоков [и др.] // Вестник клуба панкреатологов. — 2010. — № 9. — С. 45–48.
5. Рекомендации Научного общества гастроэнтерологов России по диагностике и лечению хронического панкреатита (приняты 11 съездом НОГР 2 марта 2011 г. на заседании Российского панкреатического клуба) // Экспериментальная и клиническая гастроэнтерология. — 2011. — № 7. — С. 122–129.
6. Хронический псевдотуморозный панкреатит. Возможности дифференциальной лучевой диагностики / Г. Г. Кармазановский, В. А. Кубышкин, В. А. Вишневецкий [и др.] // Материалы I Конгресса Московских хирургов «Неотложная и специализированная помощь». Москва, 19–21 мая 2005 г. — М., 2005. — С. 300.

7. Bartosch-Härlid A. Diabetes mellitus in pancreatic cancer and the need for diagnosis of asymptomatic disease / A. Bartosch-Härlid, R. Andersson // *Pancreatology*. — 2010. — Vol. 10, No 4. — P. 423–428.
8. Catalano M. F. Diagnosis of chronic pancreatitis by endoscopic ultrasonography / M. F. Catalano, J. E. Geenen // *Endoscopy*. — 1998. — Vol. 30, Suppl. 1. — P. A111–115.
9. Chang K. J. State of the art lecture: endoscopic ultrasound (EUS) and FNA in pancreaticobiliary tumors / K. J. Chang // *Endoscopy*. — 2006. Vol. 38, Suppl. 1. — P. S56–60.
10. Detection of small pancreatic tumors with multiphasic helical CT / Y. L. Bronstein, E. M. Loyer, H. Kaur [et al.] // *AJR*. — 2004. — Vol. 182, No 3. — P. 619–623.
11. EUS-FNA mutation analysis in differentiating autoimmune pancreatitis and pancreatic cancer / A. Khalid, J. Dewitt, N. P. Ohori [et al.] // *Pancreatology*. — 2011. — Vol. 11. — P. 482–486.
12. Frazee R. C. Endoscopic ultrasound for peripancreatic masses / R. C. Frazee, H. Singh, R. A. Erickson // *Am. J. Surg.* — 1997. — Vol. 174, No 6. — P. 596–598.
13. Hawes R. H. Indication for EUS-directed FNA / R. H. Hawes // *Endoscopy*. — 1998. — Vol. 30, Suppl. 1. — P. A155–157.
14. Krejs G. J. Pancreatic cancer: epidemiology and risk factors / G. J. Krejs // *Dig. Dis.* — 2010. — Vol. 28, No 2. — P. 355–358.
15. Levy M. J. Chronic pancreatitis focal pancreatitis or cancer? Is there a role for FNA/biopsy? / M. J. Levy, M. J. Wiersema, S. T. Chari // *Autoimmune pancreatitis*. — Endoscopy. — 2006. — Vol. 38. — P. S3–S5.
16. Lilley M. The hereditary spectrum of pancreatic cancer: the Edmonton experience / M. Lilley, D. Gilchrist // *Can. J. Gastroenterol.* — 2004. — Vol. 18, No 1. — P. 17–21.
17. McKay C. J. Chronic inflammation and pancreatic cancer / C. J. McKay, P. Glen, D. C. McMillan // *Clinical Gastroenterology*. — 2008. — Vol. 22, No 1. — P. 65–73.
18. Pancreatic cancer in chronic pancreatitis: aetiology, incidence, and early detection / S. Raimondi, A. B. Lowenfels, A. M. Morselli-Labate [et al.] // *Clinical Gastroenterology*. — 2010. — Vol. 24, No 3. — P. 349–358.
19. Prospective evaluation of endoscopic ultrasonography and endoscopic cholangiopancreatography in patients with chronic abdominal pain of suspected pancreatic origin / M. J. Wiersema, R. N. Hawes, G. A. Lehman [et al.] // *Endoscopy*. — 1993. — Vol. 25. — P. 555–564.
20. A prospective pancreatographic study of the prevalence of pancreatic carcinoma in patients with diabetes mellitus / Y. Ogawa, M. Tanaka, K. Inoue [et al.] // *Cancer*. — 2002. — Vol. 94, No 9. — P. 2344–2349.
21. Small pancreatic lesions: is there need for EUS-FNA preoperatively? What to do with the incidental lesions? / H. Maguchi, K. Takahashi, M. Osanaï [et al.] // *Endoscopy*. — 2006. — Vol. 38, Suppl. 1. — P. S148–152.
22. Small pancreatic lesions: is there need for EUS-FNA preoperatively? What to do with the incidental lesions? / H. Maguchi, K. Takahashi, M. Osanaï [et al.] // *Endoscopy*. — 2006. — Vol. 38, Suppl. 1. — P. S148–152.
23. Suits J. Endoscopic ultrasound and fine needle aspiration for the evaluation of pancreatic masses / J. Suits, R. Frazee, R. A. Erickson // *Arch. Surg.* — 1999. — Vol. 134, No 6. — P. 639–642.
24. Ultrasonography, computed tomography and magnetic resonance imaging for diagnosis and determining resectability of pancreatic adenocarcinoma: a meta-analysis / S. Bipat, S. S. Phoa, O. M. van Delden [et al.] // *J. Comput. Assist. Tomogr.* — 2005. — Vol. 29, No 4. — P. 438–445.
25. Use of samples from endoscopic Ultrasound-guided 19-gauge fine-needle aspiration in diagnosis of autoimmune pancreatitis / T. Iwashita, I. Yasuda, S. Doi [et al.] // *Clinical Gastroenterology and Hepatology*. — 2012. — Vol. 3. — P. 316–322.

УДК 616.37-002.2+616.37-006

ХРОНИЧЕСКИЙ ПАНКРЕАТИТ И РАК ПОДЖЕЛУДОЧНОЙ ЖЕЛЕЗЫ

Л. Б. Лазебник¹, Л. В. Винокурова²,
Н. И. Яшина³, Е. В. Быстровская⁴,
Д. С. Бордин⁵, Е. А. Дубцова⁶, Ю. Н. Орлова⁷
¹Центральный научно-исследовательский институт гастроэнтерологии,
²Институт хирургии им. А. В. Вишневского
Министерства здравоохранения и
социального развития, Москва, Россия

Ключевые слова: хронический панкреатит, предрак, рак поджелудочной железы, компьютерная томография, эндоскопическая ультрасонография

Рак поджелудочной железы занимает одно из ведущих мест в заболеваемости и смертности среди онкологических заболеваний органов пищеварения. В статье проводится анализ возможностей современных методов диагностики рака поджелудочной железы и дифференциальной диагностики рака и хронического панкреатита: компьютерной томографии и эндоскопической ультрасонографии. Отмечено, что компьютерная томография является высокочувствительным методом диагностики аденокарциномы и хронического панкреатита с преимущественным поражением головки поджелудочной железы. Показано, что для верификации диагноза необходим комплексный анализ всех лабораторных и инструментальных методов, в т. ч. эндоскопической ультрасонографии с тонко-игльной пункцией и последующим цитологическим исследованием.

УДК 616.37-002.2+616.37-006

ХРОНІЧНИЙ ПАНКРЕАТИТ І РАК ПІДШЛУНКОВОЇ ЗАЛОЗИ

Л. Б. Лазебник¹, Л. В. Винокурова²,
Н. І. Яшина³, Е. В. Быстровская⁴, Д. С. Бордин⁵,
Е. А. Дубцова⁶, Ю. Н. Орлова⁷
¹Центральний науково-дослідний інститут гастроентерології,
²інститут хірургії ім. О. В. Вишневського
Міністерства охорони здоров'я і
соціального розвитку, Москва, Росія

Ключові слова: хронічний панкреатит, передрак, рак підшлункової залози, комп'ютерна томографія, ендоскопічна ультрасонографія

Рак підшлункової залози займає одне з провідних місць у захворюваності і смертності серед онкологічних захворювань органів травлення. У статті проводиться аналіз можливостей сучасних методів діагностики раку підшлункової залози і диференціальної діагностики раку і хронічного панкреатиту: комп'ютерної томографії та ендоскопічної ультрасонографії. Відзначено, що комп'ютерна томографія є високочутливим методом діагностики аденокарциноми і хронічного панкреатиту з переважним ураженням головки підшлункової залози. Показано, що для верифікації діагнозу необхідний комплексний аналіз усіх лабораторних та інструментальних методів, у тому числі ендоскопічної ультрасонографії з тонко-голковою пункциєю й наступним цитологічним дослідженням.

CHRONIC PANCREATITIS AND PANCREATIC CANCER

L. B. Lazebnik¹, L. V. Vinokurova², N. I. Yashina³,
E. V. Bystrorskaya⁴, D. S. Bordin⁵,
E. A. Dubtsova⁶, Y. N. Orlova⁷
¹Central Research Institute of Gastroenterology,
²Institute of Surgery n. a. A. V. Vishnevsky
of the Ministry of Health and Social
Development, Moscow, Russia

Key words: chronic pancreatitis, precancer, pancreatic cancer, computed tomography, endoscopic ultrasonography

Pancreatic cancer takes one of the leading places in the morbidity and mortality among the cancer of the digestive system. In the article is conducted the analysis of the possibilities of modern methods of diagnosis of pancreatic cancer and differential diagnostics of cancer and chronic pancreatitis: computed tomography and endoscopic ultrasonography. It is noted that computed tomography is a highly sensitive method of diagnosis of pancreatic cancer and chronic pancreatitis with a primary lesion of the pancreatic head. It is shown that verification of the diagnosis requires a comprehensive analysis of all laboratory and instrumental techniques, including endoscopic ultrasonography with fine-needle puncture and further cytological research.