

Эндоскопическая и рентгенохирургическая диагностика и лечение панкреатобилиодигестивных кровотечений

В. И. Мамчич¹, С. В. Верещагин², М. А. Чайка¹

¹Национальная медицинская академия последипломного образования им. П. Л. Шупика, Киев, Украина

²Киевская областная клиническая больница, Украина

Ключевые слова: гемобилия, вирсунгоррагия, билиодигестивные кровотечения, двухбаллонная эндоскопия, видеокапсульная эндоскопия, спиральная компьютерная томография, рентгенохирургическая диагностика и лечение

Введение

Среди профузных абдоминальных кровотечений наиболее сложными и опасными являются кровотечения из гепатопанкреатодуоденальной области, особенно послеоперационные [3, 9].

Гемобилия осложняет течение разнообразных заболеваний и повреждений печени, желчевыводящих протоков и поджелудочной железы.

Синдром характеризуется триадой симптомов: желудочно-кишечным кровотечением, печеночной (желчной) коликой и желтухой. Обычные гастродуоденальные язвенные кровотечения, как правило, безболезненны (симптом Бергмана).

Вирсунгоррагия — редкое осложнение заболевания поджелудочной железы, иногда в сочетании с патологией билиарной системы, которое проявляется рецидивирующими кровотечениями из большого или малого дуоденального сосочка. Кровотечение возникает из *a. pancreatoduodenalis superior*, варикозных вен с эрозией стенки из бассейна верхней или нижней *v. pancreatoduodenalis*.

Термин «билиодигестивные кровотечения» — кровотечения из гепатопанкреатодуоденальной области — значительно шире и включает все варианты кровотечений в просвет билиарной системы и в дальнейшем в желудочно-кишечный тракт (ЖКТ), включая гемобилию, вирсунгоррагию и кровотечения при различных заболеваниях и повреждениях большого и малого дуоденального сосочка.

Кровотечения в свободную брюшную полость из сосудов гепатопанкреатодуоденальной зоны (из *a. cystica*, ложа желчного пузыря и спаяк) диагностируются от 0,6–0,9% до 7,9% [4, 6–8].

При тупой травме живота наиболее часто гемобилия наблюдается при повреждении внутрипеченочных желчных протоков, а при больших по объему травмах печени билиодигестивные геморрагии развиваются лишь в 4,9% случаев [8].

При общехирургических заболеваниях частота панкреатобилиодигестивных кровотечений из

гепатопанкреатодуоденальной области отмечается от 0,3% до 1,2% [1, 7].

Послеоперационная летальность при панкреатобилиодигестивных кровотечениях в общей группе больных составляет до 30%, а у больных старше 60 лет — до 50%, при рецидивирующих послеоперационных кровотечениях — до 86% [3, 5].

Последние десятилетия в связи с ростом количества военных и гражданских конфликтов во всем мире, ухудшением криминогенной ситуации, включая теракты, постоянно растущим числом ДТП, увеличением количества инвазивных вмешательств на органах гепатопанкреатодуоденальной области актуальность рассматриваемой проблемы постоянно возрастает.

Цель работы — выяснить наиболее адекватные методы топической диагностики гемобилии, вирсунгоррагии и, в целом, панкреатобилиодигестивных кровотечений с широким внедрением эндоскопических методик для оптимизации лечения с уменьшением послеоперационной летальности.

Материалы и методы

Проанализированы возможности топической диагностики панкреатобилиодигестивных кровотечений гепатопанкреатобилиарной области с применением одно- и двухбаллонной эндоскопии, видеокапсульной эндоскопии, спиральной компьютерной томографии (СКТ), оказавшиеся не высокими.

Применение ангиографических методик и малоинвазивных эндоваскулярных методов в диагностике и остановке кровотечений становится методом выбора [1, 5–7, 12, 20, 21].

Тонкую кишку называют «черным ящиком» ЖКТ из-за сложности эндоскопии (значительная мобильность и протяженность более 2 м), малой эффективности традиционного рентгенологического исследования с бариевой взвесью (5–10%).

Невысокая эффективность топической диагностики билиодигестивных кровотечений даже при проведении видеокапсульной эндоскопии, двухбаллонной эндоскопии, СКТ.

По современной классификации весь ЖКТ по локализации кровотечений распределяют на 3 отдела:

- верхний (пищевод, желудок, луковица двенадцатиперстной кишки);
- средний (от границы луковицы двенадцатиперстной кишки до баугиниевой заслонки);
- нижний (вся толстая кишка и анус).

Частота кровотечений в среднем отделе, включая гемобилию и вирусногеморрагию, — до 10% от общего количества желудочно-кишечных кровотечений [11, 16, 17, 19].

В 1971 г. Н. Hiratsuka впервые провел успешное эндоскопическое исследование кишки с продвижением зондового эндоскопа за счет естественной перистальтики кишки.

В 1997 г. внедрена методика двухбаллонной push-энтероскопии Ямамото [18].

По данным сотрудников нашей клиники [9], из 37 обследованных больных источник в ЖКТ при видеокапсульной видеоскопии выявлен у 34 (91,9%) больных. Методика эффективна при ангиодисплазии, телеангиоэктазии, артериовенозных мальформациях, язвах Дъелафуа, болезни Крона, дивертикулах Меккеля, опухолях тонкой кишки, аортокишечных свищах [11, 17]. Однако эффективность методики видеокапсульной эндоскопии тонкой кишки при панкреатобилиодигестивных кровотечениях не выявлена.

При проведении одно- и двухбаллонной эндоскопии, спиральной энтероскопии, push-эндоскопии из 32 больных источник кровотечения выявлен у 15 (47%). Таким образом, эффективность топической диагностики панкреатобилиодигестивных кровотечений даже при проведении СКТ, двухбаллонной и капсульной видеоэндоскопии невысока [10, 13, 15–17, 19]. Поэтому применение ангиографических методов и разработанных на их основе малоинвазивных эндоваскулярных методов остановки кровотечений зачастую становится методом выбора [1, 6, 7, 12, 14, 18, 20, 21].

Показания к ангиографии при желудочно-кишечных кровотечениях:

- невозможность установить источник и причины кровотечения методами эндоскопии и рентгеновского исследования (в т. ч. СКТ);
- выполнение эндоваскулярного катетерного гемостаза у пациентов с установленным источником кровотечения.

Основные методы ангиографической диагностики при панкреатобилиодигестивных кровотечениях:

- 1) целиакография;
- 2) верхняя мезентерикография;
- 3) чрескожная чреспеченочная портография.

Абсолютные ангиографические признаки кровотечения:

- экстравазация рентгеноконтрастного вещества (возникает в 10–25% случаев при скорости вытекания крови из поврежденного сосуда более 0,5% см³/мин);
- окклюзия (тромбоз) кровоточащей артерии.

Относительные признаки кровотечения:

- аневризмоподобные расширения сосудов;
- резкая перекалибровка артерий;

- локальная гиперваскуляризация;
- раннее контрастирование вен.

Основные методы эндоваскулярного катетерного гемостаза при панкреатобилиодигестивных кровотечениях:

- 1) селективная внутриартериальная инфузия вазоконстрикторов;
- 2) селективная эндоваскулярная эмболизация артерий и вен;
- 3) временная баллонная окклюзия.

Противопоказания к эндоваскулярному вмешательству при панкреатобилиодигестивных кровотечениях:

- 1) агональное состояние больного;
- 2) непереносимость йодосодержащих препаратов;
- 3) техническая невозможность катетеризации нужной артерии.

За период 2013–2017 гг. рентгеноэндоваскулярные методы диагностики и лечения применены у 11 больных с тяжелыми рецидивирующими билиодигестивными кровотечениями. Геморрагии возникли в сроки от 2 до 14 дней после ранее перенесенных хирургических вмешательств на органах гепатопанкреатодуоденальной области. Возраст больных — от 37 до 72 лет, мужчин — 7 и женщин — 4.

Всем больным для оценки тяжести кровотечения и установления источника были выполнены общеклинические, эндоскопические и ультразвуковые исследования. 7 больным выполнена мультиспиральная компьютерная томография органов брюшной полости и забрюшинного пространства, одному больному на «высоте кровотечения» произведена диагностическая лапаротомия, и у 3 больных под контролем ультразвукового исследования дренирована забрюшинная гематома. Однако источник кровотечения не выявлен.

Ввиду неэффективности консервативной гемостатической терапии всем 11 больным произведена диагностическая ангиография, включающая селективную ангиографию чревного ствола и верхней брыжеечной артерии с обязательным получением артериальной, капиллярной и венозной фаз.

На момент выполнения ангиографии состояние у 4 больных было относительно стабильное, у 5 — тяжелое и у 2 — критическое (состояние после клинической смерти и реанимационных мероприятий, поддержания гемодинамики адrenomиметиками, непрерывная инфузия препаратов крови и крове-заменителей).

Результаты

У всех 11 больных были выявлены ложные аневризмы и тромбозы артерий гепатопанкреатодуоденальной области:

- у 4 пациентов в бассейне собственно печеночной артерии, в т. ч. у 3 с признаками экстравазации контраста за пределы аневризмы, что явилось причиной гемобилии;
- у 3 пациентов в бассейне гастродуоденальной артерии;
- у 3 пациентов в бассейне верхней брыжеечной артерии;

- у одного пациента в бассейне селезеночной артерии (поперечная панкреатическая артерия).

Все обнаруженные поражения квалифицированы как ятрогенные, т. е. возникшие в результате перенесенных оперативных вмешательств.

У всех больных эндоскопический и хирургический гемостаз был невозможен или крайне рискован, поэтому им была выполнена рентгеноэндоваскулярная окклюзия артерий, кровоснабжающих выявленный источник кровотечения.

Эмболизирующие вещества (устройства), используемые для остановки абдоминальных кровотечений

У 11 больных рентгеноэндоваскулярная окклюзия печеночной и гастродуоденальной артерии осуществлялась путем введения через суперселективно введенный гидрофильный катетер металлических спиралей типа Гиантурко. При этом спирали вводились как в приводящую, так и в отводящую часть сосуда, а при возможности также и в полость аневризмы для обеспечения ее полного выключения из кровотока. В 6 случаях помимо стволочной эмболизации артерий спиралью были использованы фрагменты гемостатической губки и синтетические эмболы из пенополиуретана с размером частиц 1500–2000 мкм, что позволяло достичь более быстрого и надежного гемостатического эффекта. В двух случаях с ложной аневризмой ветви верхней брыжеечной артерии достичь полости аневризмы обычным ангиографическим катетером было технически невозможно, а полуселективная эмболизация могла бы привести к некрозу кишечника из-за попадания эмболов в соседние с целевой артерией ветви. Поэтому нами был применен микрокатетер, через который в полость аневризмы и в кровоснабжающую ее артерию суперселективно с прецизионной точностью

были введены электроотделяемые микроспирали (обычно используемые в интервенционной нейрорадиологии).

Приводим клинические случаи использования рентгеноэндоваскулярных вмешательств.

- Клинический случай № 1. Эмболизация ложной аневризмы нижней панкреатодуоденальной артерии при остром рецидивирующем абдоминальном кровотечении (рис. 1).
- Клинический случай № 2. Эмболизация правой печеночной и гастродуоденальной артерии для остановки профузного желудочно-кишечного кровотечения у больного с геморрагическим шоком при неэффективности методов традиционной хирургии (рис. 2).
- Клинический случай № 3. Эмболизация для выключения ложной ятрогенной аневризмы с высоким риском разрыва у пациента с противопоказаниями к традиционному хирургическому лечению (рис. 3).
- Клинический случай № 4. Эмболизация гастродуоденальной артерии для остановки профузного желудочно-кишечного кровотечения у больного с геморрагическим шоком (рис. 4).
- Клинический случай № 5. Эмболизация ветви селезеночной артерии при остром рецидивирующем абдоминальном кровотечении у больного, перенесшего операцию по поводу панкреонекроза (резекция хвоста и тела поджелудочной железы) (рис. 5).
- Клинический случай № 6. Эмболизация ложной аневризмы правой печеночной ветви верхней брыжеечной артерии при остром рецидивирующем абдоминальном кровотечении (рис. 6)

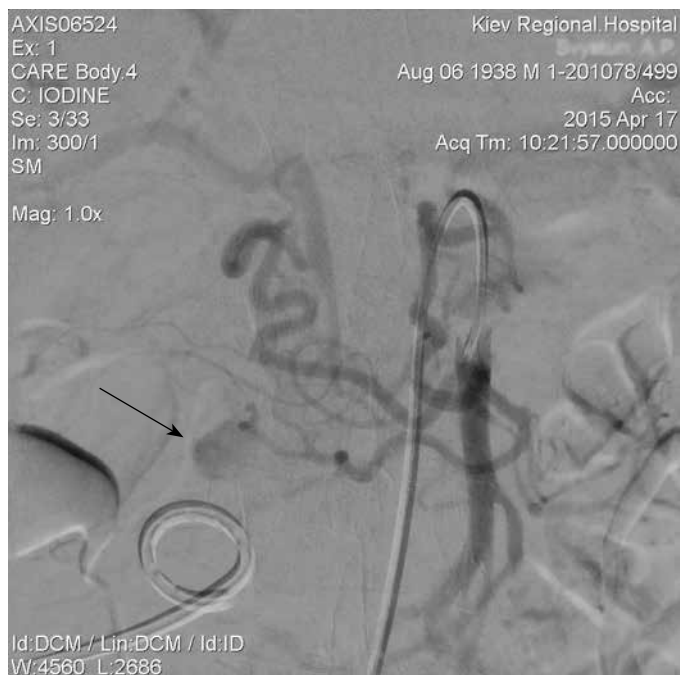

Рис. 1А. При выполнении верхней мезентерикографии контрастируется полость ложной аневризмы (стрелка). Виден также ранее установленный дренаж.

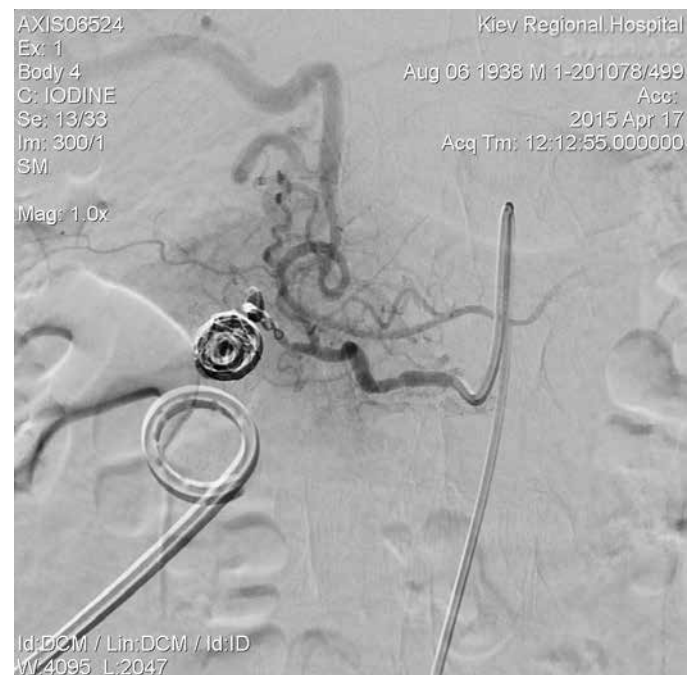

Рис. 1Б. Прекращение кровотока после эндоваскулярной эмболизации электроотделяемыми микроспиралью.

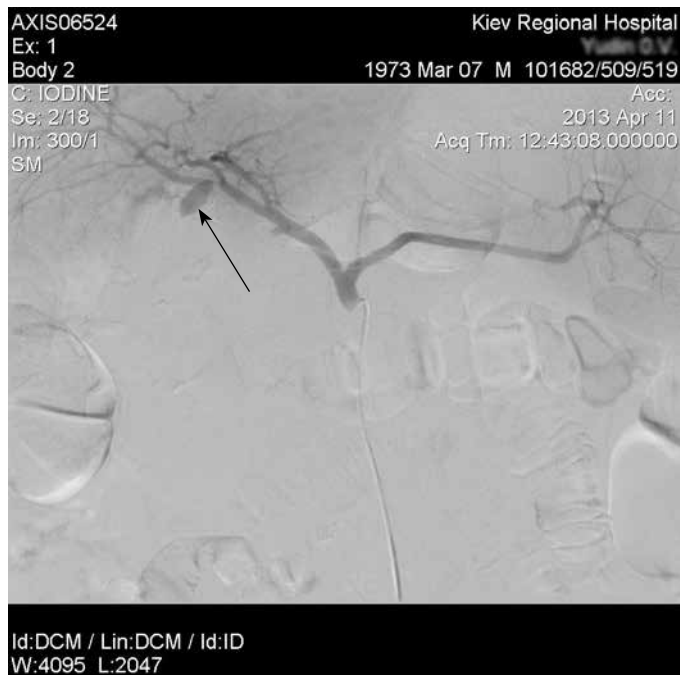

Рис. 2А. Контрастируется ложная аневризма правой печеночной артерии с симптомами острого кровотечения (экстравазация контраста из просвета сосуда).

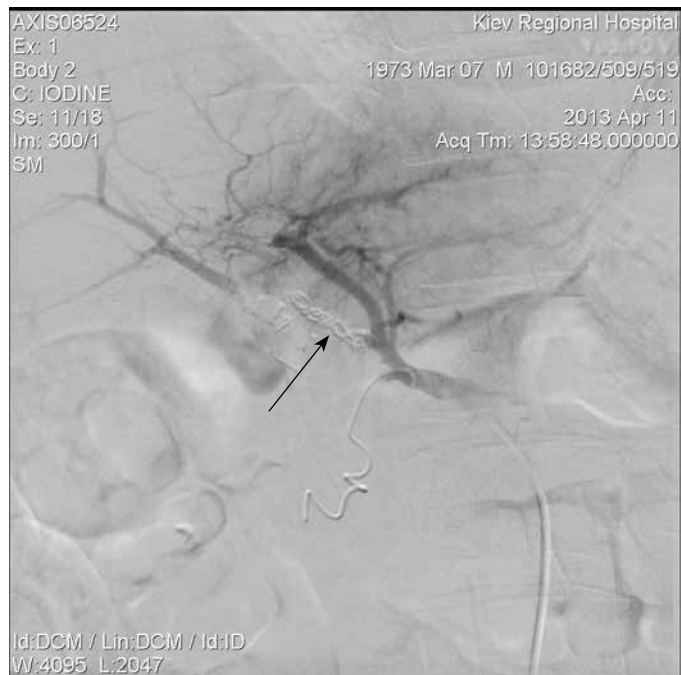

Рис. 2Б. Прекращение кровотока после эндоваскулярной эмболизации спирали.

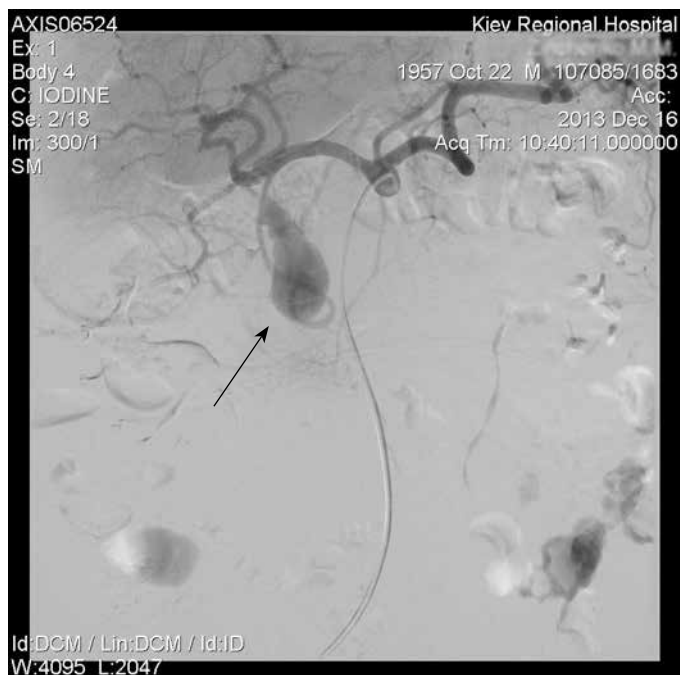


Рис. 3А. Мешковидная ятрогенная аневризма гастроуденальной артерии (стрелка).

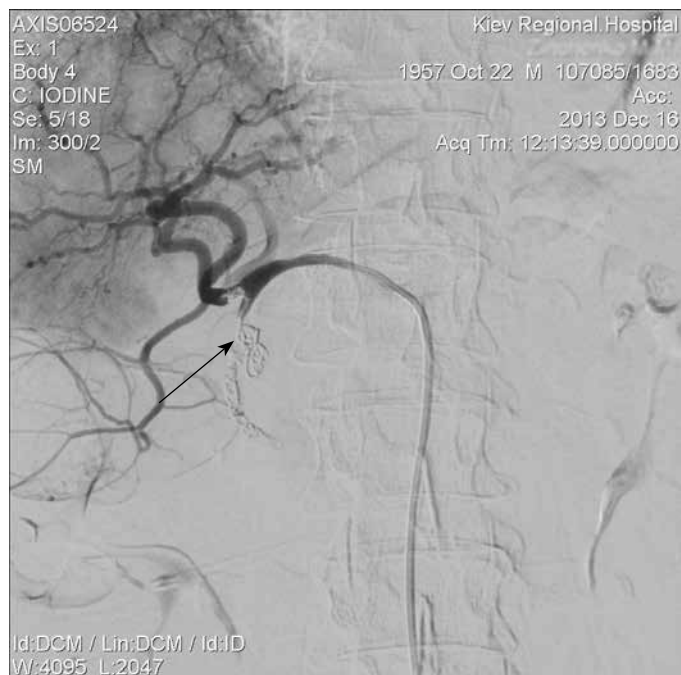

Рис. 3Б. Состояние после эмболизации аневризмы с применением спиралей — аневризма выключена из кровотока (стрелка).

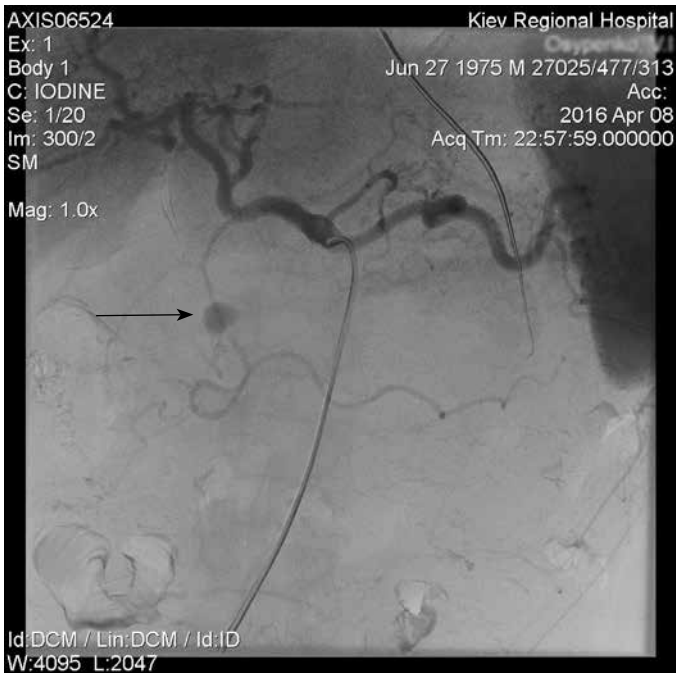

Рис. 4А. Контрастируется ложная аневризма гастродуоденальной артерии (стрелка) у больного с симптомами острого аррозивного кровотечения через полость кисты головки поджелудочной железы (вирсунгоррагия).

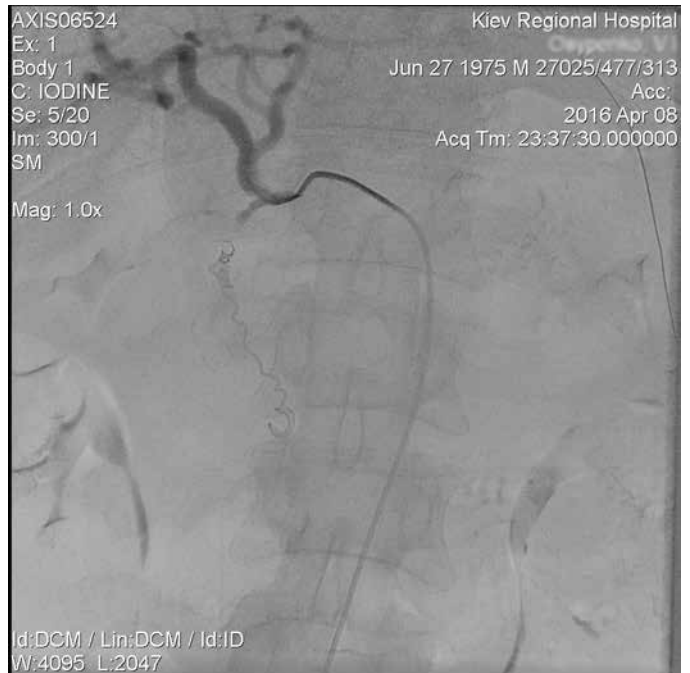

Рис. 4Б. Прекращение кровотока после эндоваскулярной эмболизации спиральями.

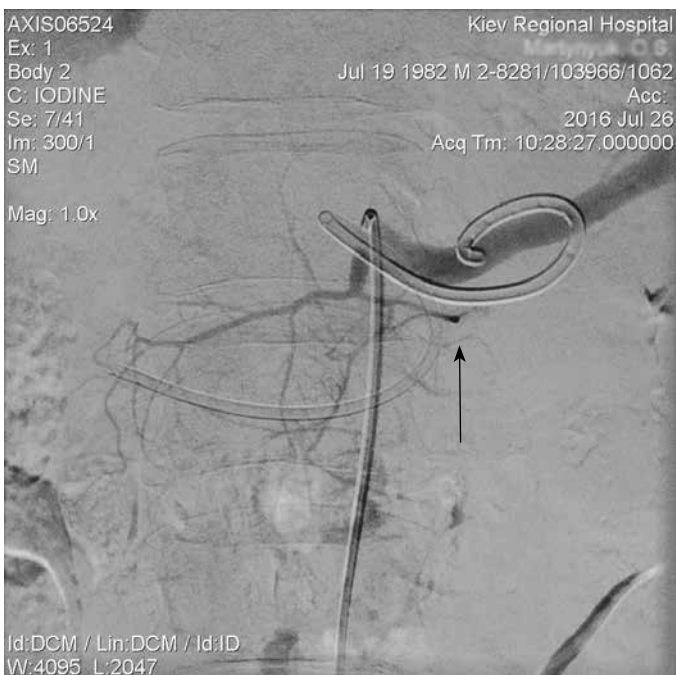


Рис. 5А. Суперселективная катетеризация дорзальной панкреатической артерии: виден симптом окклюзии (тромбоз) кровотокающей ветви артерии (стрелка).

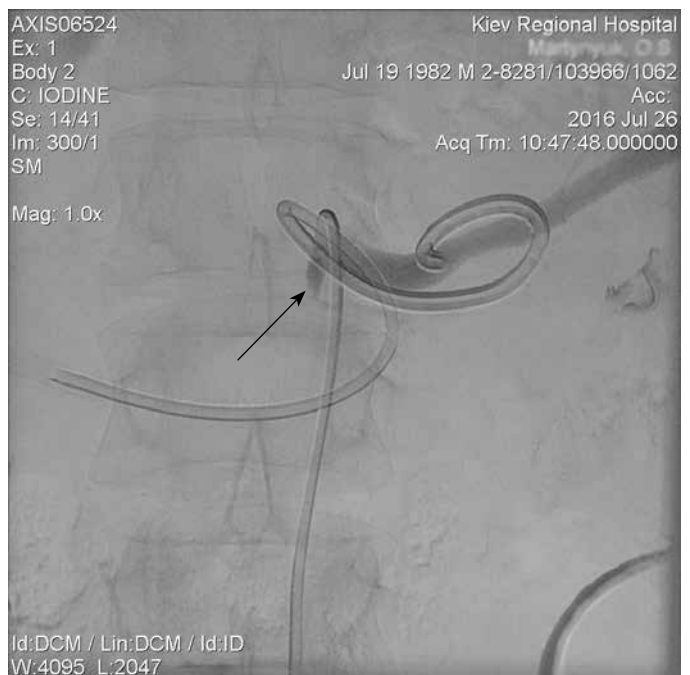


Рис. 5Б. Полное прекращение кровотока после эндоваскулярной эмболизации (стрелка).

Выводы

Наш опыт рентгенохирургической диагностики и лечения послеоперационных рецидивирующих кровотечений из артерий гепатопанкреатодуоденальной области путем селективной ангиографии с последующей чрескатетерной эмболизацией выявленного источника кровотечения свидетельствует о высокой эффективности данной методики, которая позволяет у большинства пациентов достичь надежного гемостаза без применения крайне рискованных для

пациента повторных открытых хирургических операций.

Участие авторов:

В. И. Мамчич — идея работы, формирование выводов.

С. В. Верещагин — сбор клинического материала.

М. А. Чайка — сбор клинического материала, работа с литературой, оформление статьи.

Авторы заявляют об отсутствии конфликта интересов.

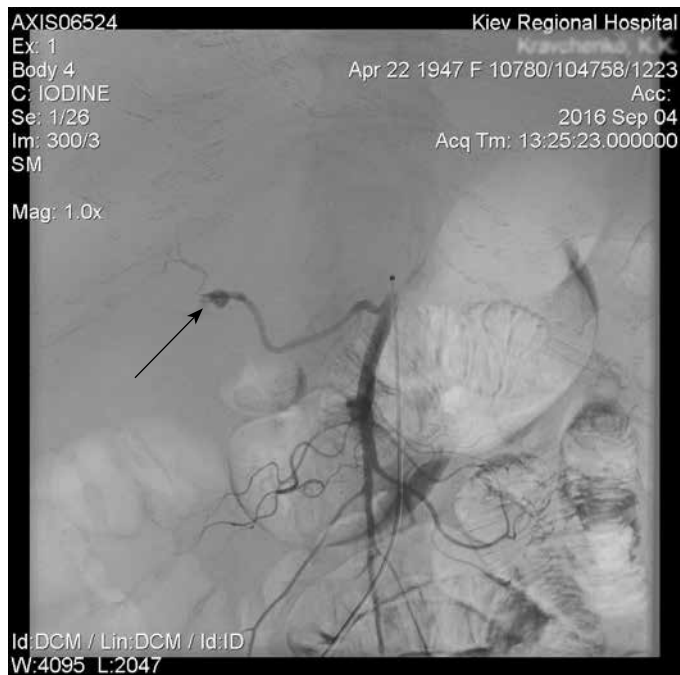

Рис. 6А. На верхней мезентерикографии контрастируется полость ложной аневризмы правой печеночной ветви верхней брыжеечной артерии (стрелка).

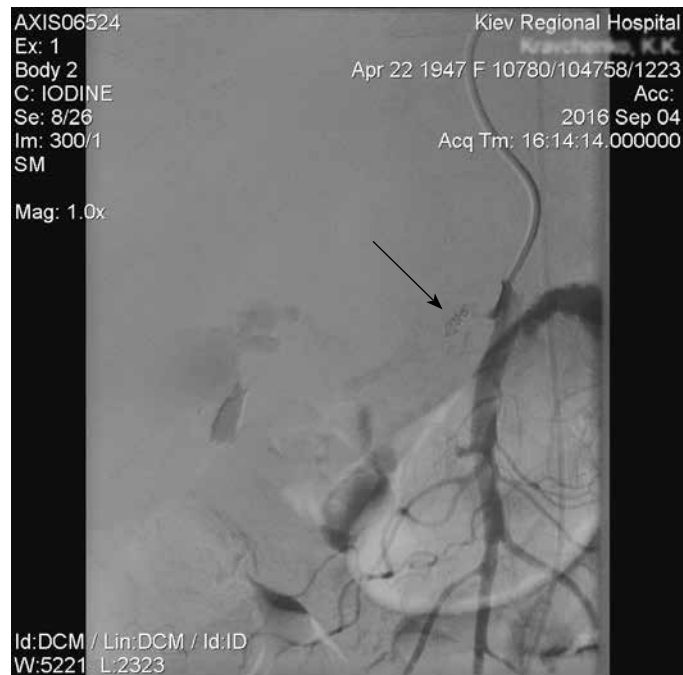

Рис. 6Б. Полное прекращение кровотока после эндоваскулярной эмболизации частицами пенополиуретана и спиралью (стрелка).

Литература:

1. Авдосьев Ю. В., Бойко В. В. Ангиография и рентгеноэндоваскулярная хирургия абдоминальных кровотечений. Харьков, 2011. 647 с.
2. Бахтиозин Р. Ф., Сафиуллин Р. Р. Контраст без контраста: новые возможности МР-томографии. *Альманах института хирургии имени А. В. Вишневского*. 2008. № 3. С. 173–176.
3. Бойко В. В., Доценко Е. Г. Этапная хирургическая тактика при билиодигестивном кровотечении. *Клиническая хирургия*. 2006. № 9. С. 4–5.
4. Горский В. А., Фалмер А. П., Воленко А. В., Леоненко И. В. Сравнительная оценка местных гемостатических средств в гепатобилиарной хирургии. *Хирургия Украины*. 2006. № 2. С. 54–61.
5. Никишин Л. Ф., Попик М. П. Рентгеноэндоваскулярная хирургия (интервенционная радиология). Руководство для врачей. Львов, 2006. 323 с.
6. Рабкин И. Х., Матевосов А. Л., Готман Л. Н. Рентгеноэндоваскулярная хирургия. Руководство для врачей. Москва: Медицина, 1987. 408 с.
7. Тищенко А. М., Бойко В. В., Смачило Р. М., Мушенко Е. В. Осложнения лапароскопической холецистэктомии и их хирургическая коррекция. *Хирургия Украины*. 2014. № 3. С. 44–49.
8. Хоменко И. П., Палица Р. О., Слободяник В. П., Гибало Р. В. Анатомическая резекция при заболеваниях и повреждениях печени. *Материалы научно-практической конференции «Актуальные проблемы современной хирургии» с международным участием (9–10 ноября 2017, г. Киев)*. С. 6–9.
9. Фелештинский Я. П., Гречана У. И., Пироговский В. Ю. Тонкокишечные кровотечения: причины, диагностика, лечебная тактика. *Хирургия Украины*. 2016. № 2. С. 109–115.
10. Ahmad N. A., Iqbal N., Joyce A. Clinical impact of capsule endoscopy on management at gastrointestinal disorders. *Clin. Gastroenter. Hepatol.* 2008. Vol. 6, No 4. P. 433–437.
11. Baum S., Pentecost M. J. Abrams's angiography interventional radiology. Lippincott Williams and Wilkins, 2006. 1229 p.
12. Bonnet I., Donard R., Malamut G., Cellier C., Wind P. Intraoperative enteroscopy in the management of obscure gastro-intestinal bleeding. *Dig. Liver Dis.* 2013. Vol. 45, No 4. P. 277–284.
13. Fujii Y., Shimada H., Endo I., Yoshida K., Matsuo K., Takeda K., Ueda M., Morioka D., Tanaka K., Togo S. Management of massive arterial hemorrhage after pancreatobiliary surgery: does embolotherapy contribute to successful outcome? *J. Gasrtointest. Surg.* 2007. Vol. 11, No 4. P. 432–438.
14. Ghonge N. P., Aggarwal B., Goth R. CT enterography state-of-the art CT technique for small imaging. *Indian J. Gasrtointest.* 2013. Vol. 32, No 3. P. 152–162.
15. He Q., Bai Z., Zhi F. C., Gong W., Gu H. X., Xu Z. M., Cai J. Q., Pan D. S., Jiang B. Double-balloon enteroscopy for mesenchymal tumors of small bowel nine years experience. *World J. Gastroenterol.* 2013. Vol. 19, No 11. P. 1820–1826.
16. Lee S. S., Oh T. S., Kim H. J., Chung J. W., Park S. H., Kim A. Y., Ha H. K. Obscure gastrointestinal bleeding: diagnostic performance of multidetector CT enterography. *Radiology.* 2011. Vol. 259, No 3. P. 739–748.
17. Miura F., Asano T., Amano H., Yoshida M., Toyota N., Wada K., Kato K., Yamazaki E., Kadowaki S., Shibuya M., Maeno S., Furui S., Takeshita K., Kotake Y., Takada T. Management of postoperative arterial hemorrhage after pancreato-biliary surgery according to site of bleeding: relaparotomy or interventional radiology. *J. Hepatobiliary Pancreat. Surg.* 2009. Vol. 16, No 1. P. 56–63.
18. Yamamoto H., Sugano K. A. A new method of enteroscopy the double balloon method. *Cand. J. Gastroenter.* 2003. Vol. 17, No 4. P. 273–274.

19. Young S., Shrestha P., Golzarian J. Visceral artery aneurysms: sixips from approach to treatment. *Endovasc. Today Europe*. 2016. Vol. 4, No 3. P. 35–38.

20. Golzarian J., Sun S., Sharafuddin M. J. Vascular embolotherapy. A comprehensive approach. Berlin, Heidelberg: Springer-Verlag, 2006. 300 p.

УДК 616.37-002.2-005.1]-072.1/-073.75-089
doi: 10.33149/vkp.2019.02.06

УДК 616.37-002.2-005.1]-072.1/-073.75-089
doi: 10.33149/vkp.2019.02.06

RU Эндоскопическая и рентгенохирургическая диагностика и лечение панкреатобилиодигестивных кровотечений

UA Эндоскопічна і рентгенохірургічна діагностика і лікування панкреатобіліодигестивних кровотеч

В. И. Мамчич¹, С. В. Верещагин², М. А. Чайка¹

¹Национальная медицинская академия последипломного образования им. П. Л. Шупика, Киев, Украина

²Киевская областная клиническая больница, Украина

В. І. Мамчич¹, С. В. Верещагин², М. О. Чайка¹

¹Національна медична академія післядипломної освіти ім. П. Л. Шупика, Київ, Україна

²Київська обласна клінічна лікарня, Київ, Україна

Ключевые слова: гемобилия, вирсунгоррагия, билиодигестивные кровотечения, двухбаллонная эндоскопия, видеокапсульная эндоскопия, спиральная компьютерная томография, рентгенохирургическая диагностика и лечение

Ключові слова: гемобілія, вірсунгоррагія, біліодигестивні кровотечі, двобалонна ендоскопія, відеокапсульна ендоскопія, спіральна комп'ютерна томографія, рентгенохірургічна діагностика і лікування

Цель работы. Выяснить наиболее адекватные методы топической диагностики гемобилии, вирсунгоррагии и, в целом, панкреатобилиодигестивных кровотечений с широким внедрением эндоскопических методик для оптимизации лечения с уменьшением послеоперационной летальности.

Мета дослідження. Виявити найбільш адекватні методи топічної діагностики гемобілії, вірсунгоррагії і, в цілому, панкреатобіліодигестивних кровотеч з широким впровадженням ендоскопічних методик задля оптимізації лікування із зменшенням післяопераційної летальності.

Материалы и методы. Проанализированы возможности топической диагностики панкреатобилиодигестивных кровотечений гепатопанкреатобилиарной области с проведением одно- и двухбаллонной эндоскопии, видеокапсульной эндоскопии, спиральной компьютерной томографии, оказавшиеся не высокими. Применение ангиографических методик и малоинвазивных эндоваскулярных методов в диагностике и остановке кровотечений становится методом выбора.

Матеріали і методи. Проаналізовано можливості топічної діагностики панкреатобіліодигестивних кровотеч гепатопанкреатобіліарної ділянки шляхом проведення одно- і двобалонної ендоскопії, відеокапсульної ендоскопії, спіральної комп'ютерної томографії, які виявилися не високими. Застосування ангиографічних методик і малоінвазивних ендоваскулярних методів у діагностиці і зупинці кровотеч стають методом вибору.

Результаты. У 11 больных с билиодигестивными кровотечениями топически диагностирован источник, и при проведении рентгеноэндоваскулярной окклюзии достигнут тромбоз ложной аневризмы и питающих ее артериальных ветвей со стойким гемостатическим эффектом. Одна больная умерла из-за нарастания полиорганной недостаточности при абсцессе печени.

Результати. У 11 хворих з біліодигестивними кровотечами топічно діагностовано джерело, і за рентгеноендоваскулярної оклюзії досягнуто тромбоз несправжньої аневризми і артеріальних гілок, що живлять її, зі стійким гемостатичним ефектом. Одна хвора померла через зростання поліорганної недостатності при абсцесі печінки.

Заключение. Рентгенохирургическая диагностика и лечение послеоперационных рецидивирующих кровотечений из артерий гепатопанкреатодуоденальной области путем селективной ангиографии с последующей чрескатетерной эмболизацией выявленного источника кровотечения свидетельствует о высокой эффективности методики. Достигнут надежный гемостаз у 11 пациентов с одним летальным исходом при сепсисе у больной с обширным абсцессом печени.

Висновок. Рентгенохірургічна діагностика і лікування післяопераційних рецидивних кровотеч з артерій гепатопанкреатодуоденальної ділянки шляхом селективної ангиографії з подальшою чрескатетерною емболізацією виявленого джерела кровотечі свідчить про високу ефективність методики. Досягнуто надійний гемостаз у 11 пацієнтів з одним летальним результатом при сепсисі у хворій з поширеним абсцесом печінки.

EN **Endoscopic and radiosurgical diagnostics and treatment of biliodigestive bleeding**

V. I. Mamchich¹, S. V. Vereshchagin², M. A. Chaika¹

¹Shupik National Medical Academy of Postgraduate Education, Kyiv, Ukraine

²Kyiv Regional Clinical Hospital, Ukraine

Key words: hemobilia, wirsungorrhea, biliodigestive hemorrhages, double-balloon endoscopy, video capsule endoscopy, spiral computed tomography, X-ray diagnostics and treatment

Aim of research is to find out the most suitable techniques for topical diagnosis of hemobilia, wirsungorrhea and, in general, biliodigestive bleeding with a broad introduction of endoscopic techniques in order to optimize treatment and reduce postoperative mortality.

Materials and methods. Opportunities for topical diagnostics of biliodigestive hemorrhages of the hepatopan-

creatobiliary area by single and double-balloon endoscopy, video capsule endoscopy, spiral computed tomography, were found to be not prospective. Use of angiographic techniques and minimally invasive endovascular techniques in the diagnosing and stopping of bleeding becomes a method of choice.

Results. In 11 patients with biliodigestive bleeding, the source was topically diagnosed and thrombosis of false aneurysm and its arterial branches with persistent haemostatic effect was achieved upon endogenous-venous occlusion. One patient died because of the outbreak of multiple organ failure upon liver abscess.

Conclusion. X-ray surgical diagnostics and treatment of postoperative recurrent bleeding from arteries of the hepatopancreatoduodenal area by selective angiography, followed by percutaneous embolization of the revealed source of bleeding, confirms high effectiveness of the technique. A reliable hemostasis was achieved in 11 patients with one fatal outcome due to sepsis in a patient with extensive liver abscess.