

Патоморфологические аспекты диагностики и лечения острого холецистита

В. И. Мамчич, Е. А. Дядык, С. Я. Радкевич, М. А. Чайка

Национальная медицинская академия последиplomного образования им. П. Л. Шупика, Киев, Украина

Ключевые слова: патоморфологические исследования, гистологические изменения, стенка желчного пузыря, острый холецистит, деструктивные формы холецистита

Острый холецистит (ОХ) — одно из наиболее распространенных заболеваний органов брюшной полости, уступающее только острому аппендициту, а по количеству операций у больных старше 50 лет значительно превосходящее его [1, 6–8, 13].

По статистическим данным ВОЗ у 10–25% взрослого населения диагностируется желчнокаменная болезнь (ЖКБ), которая, в свою очередь, в 15–20% случаев осложняется ОХ. Однако ОХ выходит за пределы ЖКБ, как и последняя «шире» острых воспалительных процессов билиарной системы [2]. По современной международной классификации, ОХ — это острое воспаление стенки желчного пузыря (ЖП), обусловленное обструкцией протока механическими, химическими, сосудистыми или бактериальными воспалительными факторами [15].

По классической схеме Людвига Ашофа (L. Aschoff, 1909), острый катаральный холецистит развивается в течение 12–24 часов от начала заболевания, острый флегмонозный холецистит — до 48 часов, острый гангренозный — до 72 часов, перфорация ЖП — более 3 суток. Данная схема соответствует наиболее распространенной форме заболевания — острому калькулезному обтурационному холециститу, где на фоне обтурации пузырного протока ЖП аэробная и анаэробная инфекция поэтапно вызывает деструкцию его стенки. Однако ОХ — это полиэтиологическое заболевание с патогенетическими особенностями, влияющими на лечебную и хирургическую практику [5].

Макроскопическое и патоморфологическое исследование удаленного ЖП у больных ОХ вносит существенную коррекцию в ведение послеоперационного периода: антибиотикопрофилактика при остром катаральном холецистите, эскалационная антибиотикотерапия при флегмонозном холецистите, деэскалационная (максимальная) антибиотикотерапия при гангренозном и перфоративном холециститах [11, 12, 14].

Острый бескаменный холецистит (ОБХ) впервые описал Ридель (Ridel) в 1903 году, отмечается в 8–15% случаев от всех форм ОХ при проходимом (незаблокированном) пузырном протоке ЖП. В патогенезе ОБХ основная роль отводится

нейрогуморальным нарушениям, вегетососудистой дистонии, нейровисцеральным факторам, стрессовым и психогенным воздействиям [4].

При ОБХ встречаются как катаральные, так и деструктивные формы ОХ. Лечебная и хирургическая практика зависит от степени деструктивных изменений в стенке ЖП, определяемых по клиническим и инструментальным данным (ультразвуковое исследование, данные компьютерной и магнитно-резонансной томографии).

В 15–20% случаев ОХ не связан с обтурацией пузырного протока желчным конкрементом — ОБХ и особые формы, где даже наличие конкрементов не приводит к блокаде ЖП — ферментативные, эмфизематозные (газовые), сосудистые и посттравматические («вторичные») холециститы. Выявление данных особых форм ОХ — не полностью решенная проблема патоморфологии [4].

Острый ферментативный холецистит (ОФХ) — особая форма заболевания, где в этиологии и патогенезе ведущая роль отводится не элементам застоя и инфекции, а активированным ферментам поджелудочной железы. ОФХ впервые описан Керте (Korte) в 1904 году и Дьелафуа (Dieulafoy) в 1907 году. Т. В. Шаак (1974) в отечественной литературе детально проанализировала ОФХ как новую нозологическую единицу. Макроскопически при ОФХ ЖП не напряжен. Морфологические изменения стенки ЖП при ОФХ — очаговый некроз без перфорации стенки ЖП (возникает не прободной, а пропотной желчный перитонит). ОФХ встречается в 12–13% всех случаев острого деструктивного холецистита.

Острый сосудистый холецистит возникает при выраженном остром тромбозе или эмболии пузырной артерии ЖП. Заболевание может развиваться в 10–15% случаев на фоне ЖКБ без обструкции пузырного протока. Острый сосудистый холецистит составляет около 2% от всех деструктивных форм ОХ.

Острый эмфизематозный холецистит (ОЭХ, синонимы: острый газовый холецистит, пиопневмохолецистит, газовая флегмона ЖП) впервые описал Stolz в 1901 году. Газ наполняет и раздувает не только ЖП, но и сопровождается субмукозной

диффузией газа в стенку ЖП и окружающих тканей. К газообразующей флоре относят неклостридиальные анаэробы, *Escherichia coli* (при сахарном диабете) и некоторые другие бактерии. При ОЭХ гангрена ЖП возникает в 30 раз чаще, а перфорация — в 5 раз чаще, чем при остром обтурационном холецистите. При макроскопическом исследовании удаленного ЖП при пальпации отмечается характерный хруст газосодержащей стенки.

Острый посттравматический холецистит (ОПТХ). Синонимы: «вторичный» острый холецистит, стрессовый холецистит. Первое описание ОХ как осложнение раннего послеоперационного периода принадлежат Duncan (1844), Kocher и Matti (1906). В 1947 году F. Glenn выделил возникновение ОХ в послеоперационном периоде как самостоятельную нозологическую единицу. Собирательный термин «вторичный» ОХ ввел K. Meissner (1975) для заболевания, развивающегося после травм, ожогов, сложных операций, стрессовых ситуаций. ОПТХ — в 92% случаев бескаменный, в 8% — калькулезный. Деструкция ЖП при ОПТХ возникает у 78–90% больных. При макроскопическом исследовании удаленного ЖП, как правило, — острое язвенное поражение вплоть до перфорации без признаков хронического воспаления.

Специфические (инфекционные) формы ОХ включают редкие формы ОХ как осложнение брюшного тифа, дизентерии, сальмонеллеза. ОХ как осложнение брюшного тифа описал Анри Мондор (Henry Mondor, 1934). Перфорации ЖП, как правило, множественные, при брюшном тифе чаще встречаются на 3-й неделе заболевания без выраженного («кинжального») болевого синдрома.

К редким в нашем регионе паразитарным формам относят описторхоз, альвеококкоз, амебиаз, аскаридоз, лямблиоз. При патоморфологическом исследовании удаленного ЖП выявляются иммунно-аллергические изменения.

Материалы и методы

За период с 2016 по 2018 годы включительно в клинику кафедры хирургии и проктологии НМАПО имени П. Л. Шупика на базе Киевской областной клинической больницы госпитализировано 287 больных с диагнозом ОХ, из которых 266 (93,6%) оперированы.

В диагностике ОХ использованы общеклинические методы, ультразвуковое исследование, рентгенологические методы, компьютерная томография, магнитно-резонансная томография, мини-инвазивные методы, оперативные методы, преимущественно лапароскопические вмешательства, до 10% — лапаротомные операции [9, 10].

Морфологическому исследованию подвергались удаленные ЖП. Патоморфологическое исследование проводилось на базе кафедры патологической и топографической анатомии НМАПО имени П. Л. Шупика. Фрагменты стенки ЖП фиксировали в 10% растворе нейтрального забуференного формалина (рН 7,4) в течение 24–36 часов. После фиксирования в формалине материал промывали в проточной воде, препараты обезживали путем

проведения через спирты возрастающей крепости и заливали в парафин. С парафиновых блоков на ротационном микротоме HM 325 (ThermoShandon, Великобритания) делали серийные гистологические срезы толщиной 4–5 мкм, которые затем окрашивали гематоксилином и эозином, пикрофуксином по Ван Гизону и по методу Бейрепта (для верификации эластичности волокон (ElasticStainKit)).

Микроскопическое исследование и фотоархивирование проводили с использованием светооптических микроскопов Zeiss (Германия) с системой обработки данных AxioImager. А2 при увеличении объектов $\times 5$, $\times 10$, $\times 20$, $\times 40$, бинокулярной насадки 1,5 и очков 10 с камерой ERc 5s [3].

Результаты и обсуждение

Острый калькулезный холецистит диагностирован у 245 оперированных больных (92%), ОБХ — у 21 (8%).

Катаральные, серозные, серозно-фибринозные формы обнаружены у 32 больных (12%), деструктивные — у 234 (88%). Острый флегмонозный холецистит установлен у 147 больных (55%), гангренозный — у 56 (21%), перфоративный — у 11 (4%), подпеченочный абсцесс в том числе — у 8 (3%).

По клиническим, биохимическим, интраоперационным и макроморфологическим признакам ферментативные формы ОХ диагностированы у 37 больных (11%), эмфизематозные — у 4 (2%), сосудистые — у 3 (1,5%) и посттравматические — у 1 (0,5%).

У 96 больных с деструктивными формами ОХ проведены патоморфологические исследования по особым методикам.

При морфологическом исследовании участков стенки ЖП групп с острым калькулезным и бескаменным холециститом гистологические изменения были схожими. При окраске гематоксилином и эозином в стенке ЖП отмечалось выраженное полнокровие сосудов (рис. 1), периваскулярные кровоизлияния с распространением на слизистый и мышечный слой (рис. 2).

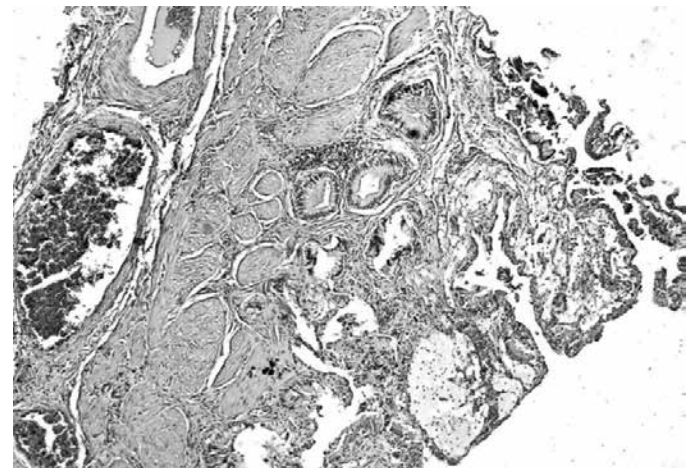


Рис. 1. Стенка ЖП с частичной десквамацией слизистой оболочки, формированием очаговой воспалительной инфильтрации в подслизистом слое. Выраженные эритроцитарные стазы в сосудах большого калибра, признаки начального формирования пристеночных тромбов. Окраска гематоксилином и эозином. Увеличение $\times 50$.

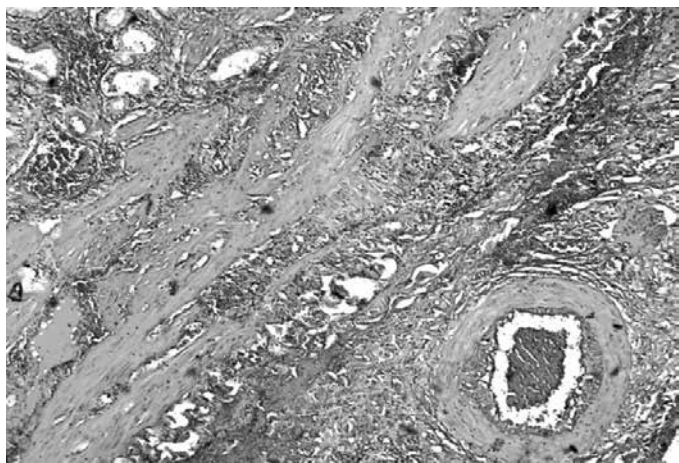


Рис. 2. Стенка ЖП с массивными кровоизлияниями, воспалительной инфильтрацией, распространяющейся между мышечными волокнами, периваскулярно. Просвет сосуда с формированием тромба и реактивными изменениями эндотелия. Окраска гематоксилином и эозином. Увеличение $\times 100$.

При исследовании слизистой оболочки с участками десквамации поверхностного железистого эпителия воспалительная реакция была представлена лимфолейкоцитарной инфильтрацией с распространением на все слои стенки и тенденцией к слиянию (рис. 3). В мышечной оболочке выявлены проявления выраженного отека с частичной фрагментацией волокон. В глубоких слоях стенки обнаружены проявления диффузного липоматоза, в областях выраженной воспалительной инфильтрации кровоизлияния подвергались частичному гемолизу. Сосудистый компонент с выраженной пролиферацией эндотелия, краевым стоянием эритроцитов и формированием фибриноидных тромбов. При окраске по Ван Гизону волокна соединительной ткани располагались вокруг сосудов в мышечном слое стенки ЖП и между жировыми клетками перимускулярной оболочки. При визуализации эластичной ткани отмечалось сохранение волокон между пучками мышц, в стенке сосудов среднего и крупного калибра.

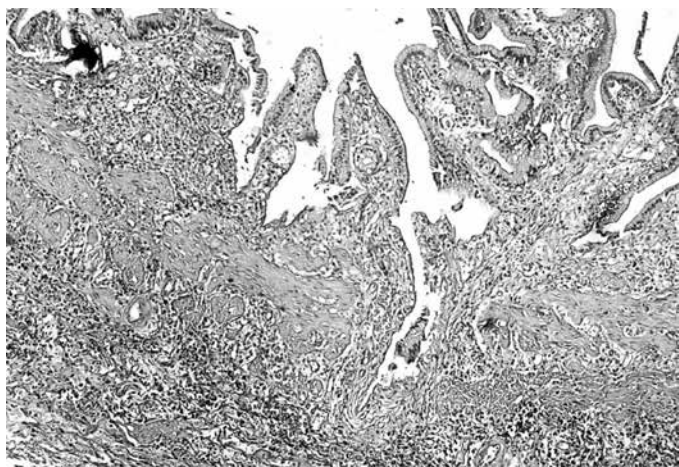


Рис. 3. Стенка ЖП утолщена, с участками десквамации слизистой оболочки, диффузной воспалительной инфильтрацией всех слоев стенки, мелкими кровоизлияниями. Окраска гематоксилином и эозином. Увеличение $\times 50$.

Для группы с острыми сосудистыми нарушениями при патоморфологическом исследовании отмечались изменения со стороны слизистой оболочки в виде вторичной десквамации эпителия, выраженной воспалительной инфильтрации сливного характера с распространением на все слои стенки и равномерным распределением воспалительного инфильтрата. Мышечная ткань с выраженными деструктивными изменениями. Сосуды с пролиферацией эндотелия и частичной облитерацией просвета за счет атеросклеротических изменений. На поверхности атеросклеротических бляшек отмечались тромбообразования (рис. 4).

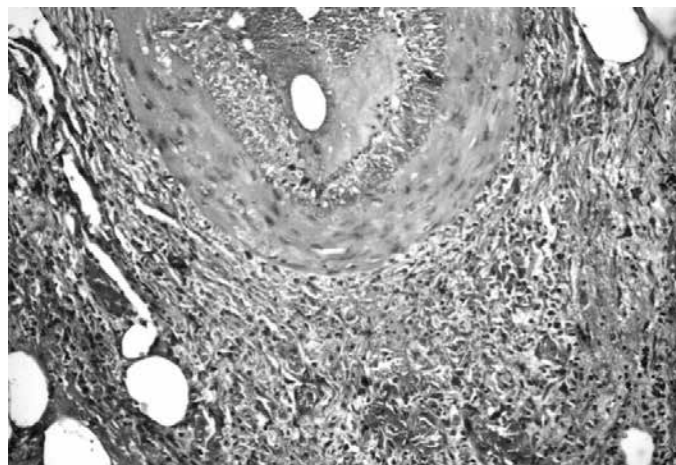


Рис. 4. Стенка ЖП. Артерия, которая окружена отеком рыхлой соединительной тканью, клеточная воспалительная инфильтрация, паравазально мелкие кровоизлияния. В просвете сосуда начало образования пристеночного тромба, эндотелий утолщенный за счет пролиферации и дегенеративных изменений. Окраска гематоксилином и эозином. Увеличение $\times 200$.

На рис. 5 представлены периваскулярные участки с выраженными дегенеративно-деструктивными изменениями. При окраске по Ван Гизону: пучки соединительной ткани разрастаются среди жировой

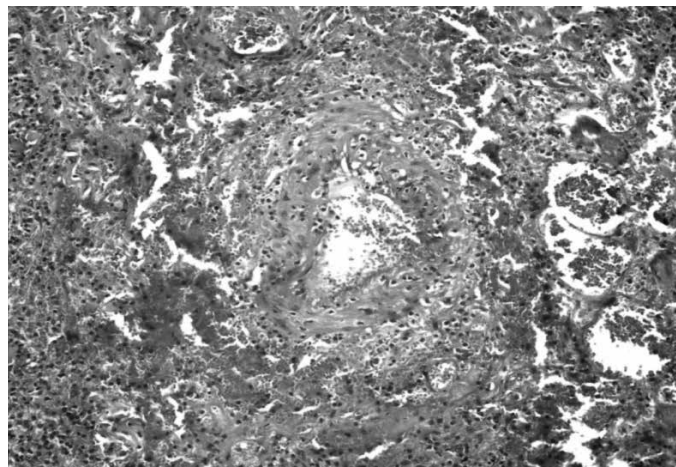


Рис. 5. Участок стенки ЖП с артерией, большого размера периваскулярные кровоизлияния, воспалительная инфильтрация. Отмечается разрушение ее стенки как с внешней, так и с внутренней стороны, оставляя относительно сохраненные мышечные волокна. Окраска гематоксилином и эозином. Увеличение $\times 200$.

ткани в стенке ЖП и выражены участки соединительной ткани вокруг сосудистого компонента.

При окраске по методу Вейгерта для верификации эластичных волокон (ElasticStainKit) — эластичные волокна сохранены в стенке артериального типа, частично фрагментированы (рис. 6), эластичные волокна в стенке сосуда венозного типа с выраженной деструкцией (рис. 7).

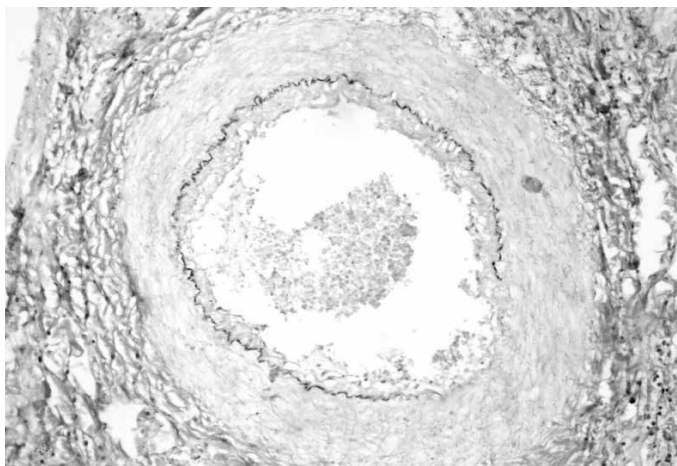


Рис. 6. Стенка сосуда артериального типа с частичной фрагментацией эластичных волокон (слой черного цвета под эндотелием). Окраска на эластичные волокна, ElasticStainKit. Увеличение $\times 200$.

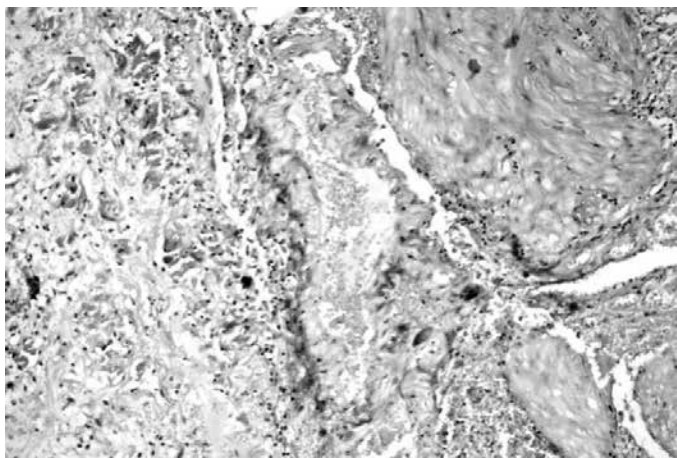


Рис. 7. Стенка ЖП с сосудом венозного типа, эластичные волокна представлены короткими извилистыми пучками и мелкими гранулами (частичный распад). Окраска на эластичные волокна, ElasticStainKit. Увеличение $\times 400$.

Морфологическая картина в ЖП в группе с паразитарным и бактериальным поражением представлена деструктивными и воспалительными изменениями, которые проявляются в виде диффузной воспалительной инфильтрации и выраженным эозинофильным компонентом с наличием большого количества эозинофильных лейкоцитов в инфильтрате, разной степенью десквамации железистого эпителия (рис. 8).

В сосудах оказывалась реактивная пролиферативная активность эндотелия с эритростазами и лимфостазами, пристеночными тромбообразованиями. В мышечном слое отек, участки кровоизлияний и очаги липоматоза. При окраске по Ван

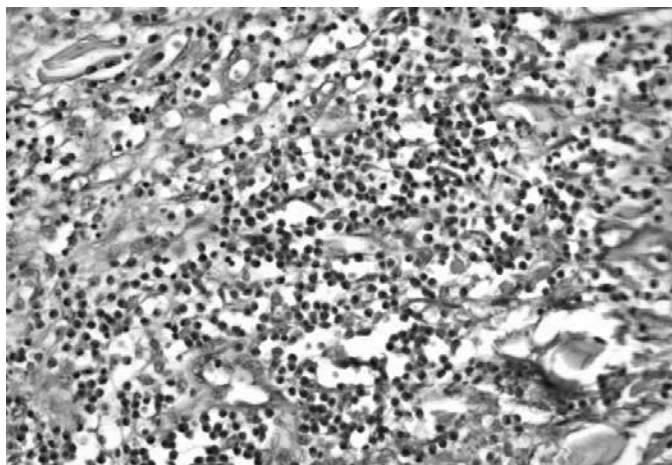


Рис. 8. Стенка ЖП с выраженной лейколимфоцитарной воспалительной инфильтрацией, которая представлена преимущественно эозинофильными лейкоцитами. Окраска гематоксилином и эозином. Увеличение $\times 200$.

Гизону: соединительнотканый компонент слабо выражен, преимущественно в подслизистом слое, представлен пучками рыхлой фиброзной ткани (рис. 9), что свидетельствует о недолгом хроническом процессе. При идентификации эластичных волокон отмечалось сохранение волокон между пучками соединительной ткани в стенке ЖП и сосудистой стенке (рис. 10), что свидетельствует о минимальных нарушениях кровоснабжения.

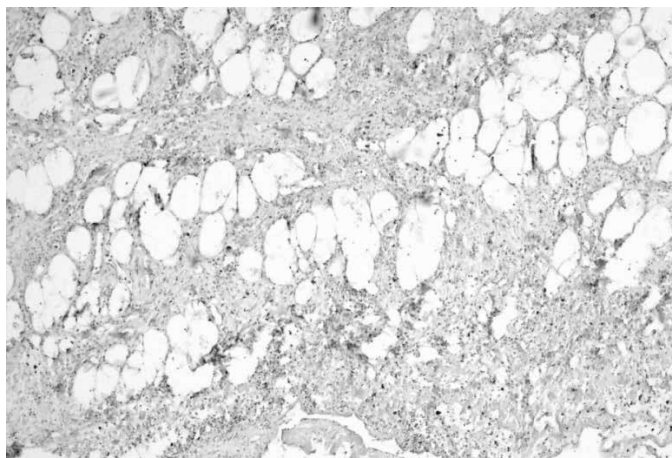


Рис. 9. Стенка ЖП с «нежными» пучками фиброзной ткани вокруг очагов липоматоза. Окраска по Ван Гизону. Увеличение $\times 100$.

Летальные случаи наступили у 3 больных. Общая летальность среди 287 госпитализированных больных ОХ составила 0,96%, послеоперационная (из 266 больных) — 1,13%. Причины летальных случаев — тромбоэмболия легочной артерии (2 случая), холангиогенный сепсис (1 случай).

Опираясь на полученные данные морфологического исследования, можно сделать следующие выводы: гистологические изменения стенки ЖП при остром калькулезном и бескаменном холецистите схожи и характеризуются преимущественно поражением слизистого и подслизистого слоя с различной степенью выраженности деструктивного и воспалительного процесса. Относительное сохранение структур мышечного слоя и сосудистого компонента позволяет дольше

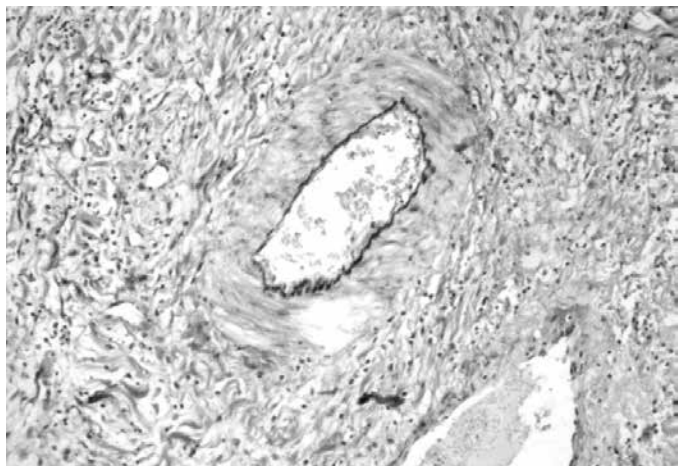


Рис. 10. Стенка ЖП с сохраненным слоем эластичных волокон в стенке сосуда артериального типа и частично сохранившимися эластичными волокнами в сосудах венозного типа. Окраска на эластичные волокна, ElasticStainKit. Увеличение $\times 200$.

обеспечивать структурную целостность ЖП от начала заболевания.

В группе ОХ с сосудистыми нарушениями на первое место выходит вторичное пристеночное тромбообразование на фоне атеросклеротических изменений стенки сосудов. Для данной группы характерны выраженные деструктивно-дегенеративные изменения в стенках сосудов и перивазальных участках с признаками ишемического поражения слизистого и мышечного компонента, что можно расценивать как негативный прогностический признак.

Для группы ОХ с бактериальным и паразитарным поражением основным диагностическим морфологическим признаком является наличие выраженной эозинофильной воспалительной инфильтрации, что свидетельствует о преобладании иммунно-аллергического компонента, что дает возможность, опираясь

на полученные данные, корректировать тактику лечения больного.

Таким образом, современные методики патоморфологических исследований удаленных ЖП при операциях по поводу деструктивных форм ОХ позволяют выявить не только степень деструкции стенки ЖП, но и иммунно-аллергические, сосудистые и другие проявления исследуемой патологии, что дает возможность коррекции лечения больных в послеоперационном периоде.

Выводы

ОХ — полиэтиологическое заболевание со сложным патогенезом и неспецифическими гистоморфологическими изменениями.

Среди деструктивных форм ОХ преобладают флегмонозный (147 (55%) больных), гангренозный ОХ, — 56 (21%), реже встречаются перфоративные формы — 11 (4%) и подпеченочный абсцесс при ОХ — 8 (3%).

Клинико-инструментальные интраоперационные методы исследования позволяют предварительно диагностировать особые формы ОХ, среди которых наиболее часто диагностируется ферментативный холецистит — 37 (11%) больных, к более редким относятся эмфизематозный — 4 (2%), сосудистый — 3 (1,5%) и посттравматический ОХ — 1 (0,5%).

Морфологические исследования позволяют верифицировать степень воспаления и деструкции стенки ЖП, выявить иммунно-аллергические и сосудистые изменения в стенке ЖП.

Результаты микроскопических и патоморфологических исследований у больных ОХ позволяют в послеоперационном периоде откорректировать антибиотикотерапию, профилактику тромбоэмболических осложнений, аллергических и иммунологических проявлений для уменьшения послеоперационных осложнений и летальности.

Литература:

- Бойко В. В., Логачов В. К., Тимченко М. Є. Проблема прогнозу ускладнень в лікуванні хворих на розповсюджений перитоніт. *Сучасні медичні технології*. 2011. № 3–4. С. 44–47.
- Губергриц Н. Б., Лукашевич Г. М. Алгоритм лечебных мероприятий при желчнокаменной болезни. В кн.: *Хроническая абдоминальная боль в клинической практике*. Губергриц Н. Б., Дорофеев А. Э., Голубова О. А. Донецк: Лебедь, 2013. С. 207–215.
- Зубков Н. М. Сбор, транспортировка биологического материала и трактовка результатов микробиологических исследований. *Клиническая микробиология и антимикробная химиотерапия*. 2004. № 2. С. 143–150.
- Колкин Я. Г., Хацко В. В., Кузьменко А. Е., Фоминов В. М., Карапыш В. А. Хирургическое лечение бескаменного холецистита. *Практикуючому лікарю*. 2009. Т. 21, № 1. С. 115–119.
- Майстренко Н. А., Стукалов В. В. Холедохолитиаз. СПб: ЭЛБИ-СПб, 2000. 288 с.
- Мишалов В. Г., Бондарев Р. В., Иванцюк В. М., Кондратенко С. А. Результаты лечения осложненного острого холецистита у лиц пожилого и старческого возраста. *Хірургія України*. 2015. № 4. С. 49–53.
- Мишаков В. Г., Бурка А. А., Маркулан Л. Ю., Вamuш С. М., Штыпук Н. И. Применение полусинтетических пенициллинов в абдоминальной хирургии с профилактической и лечебной целью. *Хірургія України*. 2009. № 4. С. 20–27.
- Мишалов В. Г., Кондратенко С. О., Маркулан Л. Ю. Тяжкість за Токуо guidelines 2013 та патологічні форми гострого калькульозного холециститу у хворих на ішемічну хворобу серця. *Хірургія України*. 2017. № 4(64). С. 22–26.
- Михин И. В., Кухтенко Ю. В., Косивцов О. А. Дифференцированный подход к выбору варианта малоинвазивного хирургического лечения пациентов, страдающих разными формами калькулезного холецистита. *Эндоскопическая хирургия*. 2014. Т. 20. № 1. С. 3–8.
- Прудков М. И. Концептуальная оценка применения лапароскопических и минилапаротомных вмешательств в неотложной абдоминальной хирургии. *Хирургия*. 2013. № 1. С. 53–57.
- Столин А. В. Тактика лечения гнойно-деструктивных форм острого калькулезного

холецистита. *Вестник ВолГМУ*. 2008. № 4(28). С. 34–36

12. Тищенко О. М., Бойко В. В., Смачило Р. М., Мушенко Є. В., Ускладнення лапароскопічної холецистектомії та їх хірургічна корекція. *Хірургія України*. № 3. 2014. С. 44–49.
13. Фомин П. Д. Периоперационная профилактика инфекционных осложнений: к вопросу о выборе антибиотика. *Загальна хірургія. Аспекти профілактики. Здоров'я України*. 2011. С. 16–17.

УДК 616.366-0021-091-07-08
doi: 10.33149/vkp.2020.02.08

RU Патоморфологические аспекты диагностики и лечения острого холецистита

В. И. Мамчич, Е. А. Дядик, С. Я. Радкевич, М. А. Чайка

Национальная медицинская академия последипломного образования им. П. Л. Шупика, Киев, Украина

Ключевые слова: патоморфологические исследования, гистологические изменения, стенка желчного пузыря, острый холецистит, деструктивные формы холецистита

Цель: выяснить возможности патоморфологических исследований деструктивных форм острого холецистита в выявлении особенностей факторов этиологии и патогенеза для клинического использования полученных данных.

Материалы и методы. За период с 2016 по 2018 гг. в клинике кафедры хирургии и проктологии НМАПО имени П. Л. Шупика на базе Киевской областной клинической больницы прооперировано 266 пациентов с острым холециститом (ОХ). В диагностике использованы общеклинические методы, ультразвуковое исследование, рентгенологические методы, компьютерная томография, магнитно-резонансная томография, мини-инвазивные методы, оперативные методы — преимущественно лапароскопические вмешательства, до 10% — лапаротомные операции. Морфологическому исследованию подвергались удаленные желчные пузыри.

Результаты и обсуждение. Острый калькулезный холецистит диагностирован у 245 оперированных больных (92%), бескаменный — у 21 (8%). Катаральные, серозные, серозно-фибринозные формы обнаружены у 32 больных (12%), деструктивные — у 234 (88%). Острый флегмонозный холецистит установлен у 147 больных (55%), гангренозный — у 56 (21%), перфоративный — у 11 (4%), подпеченочный абсцесс в том числе — у 8 (3%). По клиническим, биохимическим, интраоперационным и макроморфологическим признакам ферментативные формы ОХ диагностированы у 37 больных (11%), эмфизематозные — у 4 (2%), сосудистые — у 3 (1,5%) и посттравматические — у 1 (0,5%). У 96 больных с флегмонозными и гангренозными формами ОХ по особым патоморфологическим методи-

14. Шаповальянц С. Г. Сложный холедохолитиаз — результат запоздалого хирургического лечения желчнокаменной болезни. *Рос. журн. гастроэнтерологии, гепатологии и колопроктологии*. 2013. № 4. С. 15–21.
15. Щербинина М. Б. Современная тактика ведения пациентов с желчнокаменной болезнью: фокус на возможности консервативной терапии и малоинвазивных методов. *Здоров'я України*. 2012. С. 24–26.

кам выявлены иммуно-аллергические и сосудистые изменения в стенке желчного пузыря.

Выводы

1. ОХ — полиэтиологическое заболевание со сложным патогенезом и неспецифическими гистоморфологическими изменениями.
2. Среди деструктивных форм ОХ преобладают флегмонозный (147 (55%) больных), гангренозный ОХ — 56 (21%), реже встречаются перфоративные формы — 11 (4%) и подпеченочный абсцесс при ОХ — 8 (3%).
3. Клинико-инструментальные интраоперационные методы исследования позволят предварительно диагностировать особые формы ОХ, среди которых наиболее часто диагностируется ферментативный холецистит — 37 (11%) больных, к более редким относятся эмфизематозный — 4 (2%), сосудистый — 3 (1,5%) и посттравматический ОХ — 1 (0,5%).
4. Морфологические исследования позволяют верифицировать степень воспаления и деструкции стенки желчного пузыря, выявить иммуно-аллергические и сосудистые изменения в стенке желчного пузыря.
5. Результаты микроскопических и патоморфологических исследований у больных ОХ позволяют в послеоперационном периоде откорректировать антибиотикотерапию, профилактику тромбоэмболических осложнений, аллергических и иммунологических проявлений для уменьшения послеоперационных осложнений и летальности.

УДК 616.366-0021-091-07-08
doi: 10.33149/vkp.2020.02.08

UA Патоморфологічні аспекти діагностики і лікування гострого холециститу

В. І. Мамчич, О. О. Дядик, С. Я. Радкевич, М. О. Чайка
Національна медична академія післядипломної освіти ім. П. Л. Шупика, Київ, Україна

Ключові слова: патоморфологічні дослідження, гістологічні зміни, стінка жовчного міхура, гострий холецистит, деструктивні форми холециститу

Мета: з'ясувати можливості патоморфологічних досліджень деструктивних форм гострого холециститу у виявленні особливостей факторів етіології та патогенезу для клінічного використання отриманих даних.

Матеріали і методи. За період з 2016 по 2018 рр. у клініці кафедри хірургії та проктології НМАПО імені П. Л. Шупіка на базі Київської обласної клінічної лікарні прооперовано 266 пацієнтів з гострим холециститом (ГХ). У діагностиці використані загальноклінічні методи, ультразвукове дослідження, рентгенологічні методи, комп'ютерна томографія, магнітно-резонансна томографія, міні-інвазивні методи, оперативні методи — переважно лапароскопічні втручання, до 10% — лапаротомні операції. Морфологічному дослідженню піддавалися видалені жовчні міхури.

Результати і обговорення. Гострий калькульозний холецистит діагностовано у 245 оперованих хворих (92%), безкам'яний — у 21 (8%). Катаральні, серозні, серозно-фібринозні форми виявлені у 32 хворих (12%), деструктивні — у 234 (88%). Гострий флегмонозний холецистит встановлений у 147 хворих (55%), гангренозний — у 56 (21%), перфоративний — у 11 (4%), підпечінковий абсцес у тому числі — у 8 (3%). За клінічними, біохімічними, інтраопераційними і макроморфологічними ознаками ферментативні форми ГХ діагностовано у 37 хворих (11%), емфізематозні — у 4 (2%), судинні — у 3 (1,5%) і посттравматичні — у 1 (0,5%). У 96 хворих з флегмонозними і гангренозними формами ГХ за особливими патоморфологічними методиками виявлено імунно-алергічні і судинні зміни у стінці жовчного міхура.

Висновки

1. ГХ — поліетіологічне захворювання зі складним патогенезом і неспецифічними гістоморфологічними змінами.
2. Серед деструктивних форм ГХ переважають флегмонозний (147 (55%) хворих), гангренозний ГХ — 56 (21%), рідше зустрічаються перфоративні форми — 11 (4%) і підпечінковий абсцес при ГХ — 8 (3%).
3. Клініко-інструментальні інтраопераційні методи дослідження дозволяють попередньо діагностувати особливі форми ГХ, серед яких найбільш часто діагностується ферментативний холецистит — 37 (11%) хворих, до більш рідкісних належать емфізематозний — 4 (2%), судинний — 3 (1,5%) і посттравматичний ГХ — 1 (0,5%).
4. Морфологічні дослідження дозволяють верифікувати ступінь запалення і деструкції стінки жовчного міхура, виявити імунно-алергічні і судинні зміни у стінці жовчного міхура.
5. Результати мікроскопічних і патоморфологічних досліджень у хворих на ГХ дозволяють у післяопераційному періоді відкоригувати антибіотикотерапію, профілактику тромбоемболічних ускладнень, алергічних і імунологічних проявів для зменшення післяопераційних ускладнень і летальності.

EN Pathomorphological aspects of the diagnosis and treatment of acute cholecystitis

V. I. Mamchich, E. A. Dyadyk, S. Ya. Radkevich, M. A. Chaika
Shupyk National Medical Academy of Postgraduate Education, Kiev, Ukraine

Key words: pathomorphological studies, histological changes, gallbladder wall, acute cholecystitis, destructive forms of cholecystitis

Aim: to find out the possibilities of pathomorphological studies of destructive forms of acute cholecystitis in identifying the characteristics of etiology and pathogenesis factors for the clinical use of the data.

Materials and methods. From 2016 to 2018, 266 patients with acute cholecystitis (AC) were operated on in the clinic of the Department of Surgery and Proctology of Shupik National Medical Academy of Postgraduate Education on the basis of Kyiv Regional Clinical Hospital. General clinical methods, ultrasound, X-ray methods, CT, MRI, mini-invasive methods, operative methods — mainly laparoscopic interventions, up to 10% — laparotomy surgeries were used in the diagnosis. The removed gall bladders underwent morphological examination.

Results and discussion. Acute calculous cholecystitis was diagnosed in 245 operated patients (92%), stoneless — in 21 (8%). Catarrhal, serous, serous-fibrinous forms were found out in 32 patients (12%), destructive — in 234 (88%). Acute phlegmonous cholecystitis was detected in 147 patients (55%), gangrenous — in 56 (21%), perforated — in 11 (4%), including subhepatic abscess — 8 (3%). According to clinical, biochemical, intraoperative and macromorphological signs, enzymatic forms of AC were diagnosed in 37 patients (11%), emphysema in 4 (2%), vascular in 3 (1.5%) and post-traumatic in 1 (0.5%). In 96 patients with phlegmonous and gangrenous forms of AC, immune-allergic and vascular changes in the gallbladder wall were revealed by special pathomorphological techniques.

Conclusion

1. AC is a polyetiological disease with complex pathogenesis and nonspecific histomorphological changes.
2. Phlegmonous (147 (55%) patients), gangrenous — 56 (21%) prevail among destructive forms of AC, perforated forms — 11 (4%), and subhepatic abscess with AC — 8 (3%) are rarely found.
3. Clinical and instrumental intraoperative research methods allow to pre-diagnose special forms of AC, among which the most commonly diagnosed are enzymatic cholecystitis — 37 (11%) patients, the more rare are emphysema — 4 (2%), vascular — 3 (1.5%), and post-traumatic AC — 1 (0.5%).
4. Morphological studies make it possible to verify the degree of inflammation and destruction of the gallbladder wall, to identify immune-allergic and vascular changes in the gallbladder wall.
5. Results of microscopic and pathomorphological studies in patients with AC allow in the postoperative period to adjust antibiotic therapy, prevention of thromboembolic complications, allergic and immunological manifestations to reduce postoperative complications and mortality.