

Полипы желчного пузыря: видим чаще — вопросов больше

Н. В. Ширинская¹, Н. В. Калятина¹, А. В. Ширинская²

¹Медицинский лечебно-диагностический центр «Доверие», Омск, Россия

²Омский государственный медицинский университет, Омск, Россия

Ключевые слова: желчный пузырь, полипы желчного пузыря, проспективное клиническое исследование, аденокарцинома желчного пузыря

В последние два десятилетия в связи внедрением в широкую клиническую практику ультразвукового исследования (УЗИ), компьютерной и магнитно-резонансной томографии обнаружение полипов желчного пузыря (ПЖП) становится более частой проблемой [2, 8].

По данным R. P. Myers и R. S. McCain, ПЖП имеют от 0,3% до 12,3% взрослого населения [10, 12]. Более точные эпидемиологические данные затруднительно получить, так как в МКБ-10 нет шифра для полипозных образований желчного пузыря (ЖП), а утвержденная в 2019 г. Международная классификация 11-го пересмотра только готовится к внедрению в практику.

В связи с риском малигнизации данных поражений, их ведение регламентировано совместным документом Европейской ассоциации гастроинтестинальной и абдоминальной радиологии (European Society of Gastrointestinal and Abdominal Radiology — ESGAR), Европейской ассоциации эндоскопической хирургии и интервенционных вмешательств (European Association for Endoscopic Surgery and other Interventional Techniques — EAES), Международной ассоциации дигестивной хирургии (International Society of Digestive Surgery — European Federation — EFISDS) и Европейской ассоциации гастроинтестинальной эндоскопии (European Society of Gastrointestinal Endoscopy — ESGE) [17]. Согласно этим рекомендациям, при обнаружении ПЖП размером 10 мм и более необходимо проведение холецистэктомии. В то же время бессимптомные ПЖП менее 10 мм наблюдаются с периодическим контролем УЗИ органов брюшной полости (каждые 3–6 месяцев в течение 1–2 лет) [9, 17]. В реальной клинической практике последнего десятилетия ПЖП чаще всего являются «случайной находкой» при УЗИ гепатобилиарной зоны и в дальнейшем находятся под наблюдением гастроэнтеролога или врача-терапевта (врача общей практики) [11].

Цель исследования: проанализировать динамику развития ПЖП на амбулаторном приеме врача-терапевта (гастроэнтеролога).

Материалы и методы. Проведено проспективное клиническое пятилетнее исследование. В исследование включены 33 пациента (14 мужчин и 19 женщин в возрасте от 24 до 65 лет, средний возраст $45,19 \pm 1,73$ года).

Всем пациентам проводилась УЗИ органов брюшной полости (аппарат «Voluson E10») с детальным осмотром гепатобилиарной зоны для оценки состояния ЖП и наличия полипов. Пациенты с наличием конкрементов ЖП исключались из исследования. УЗИ органов брюшной полости проводилось раз в полугодие, с последующей оценкой динамики роста. Оценивались количество ПЖП, размер при первом осмотре (при наличии нескольких — акцент на самый большой), наличие жалоб со стороны гепатобилиарной системы, осложненный по онкопатологии семейный анамнез, наличие/отсутствие первичного склерозирующего холангита, наличие полипа без ножки (включая локальное уплотнение стенки ЖП >4 мм, рост за время наблюдения на 2 мм и более, увеличение до 10 мм. Для оценки достоверности различия (p) между выборочными долями рассчитывался t-критерий Стьюдента. Изменения считались статистически значимыми при $p < 0,05$. Статистическая обработка проведена с использованием пакета Statistica 6.0.

Результаты. Так как первичный склерозирующий холангит не был диагностирован ни у одного наблюдаемого пациента, то в дальнейшем он был исключен из статистического анализа. Количество визуализируемых полипов — от 1 до 5 (в среднем $2,09 \pm 0,95$). Базовые характеристики контингента представлены в таблице 1.

Как видно из таблицы, средний возраст мужчин был выше, чем у женщин. Количество визуализируемых полипов при первом исследовании варьировало от 1 до 5 (в среднем — $2,09 \pm 0,95$). Размер — от 2 мм до 10 мм (в среднем — $5,75 \pm 1,10$ мм). Женщины чаще предъявляли жалобы со стороны гепатобилиарной системы. Отягощенная наследственность по онкопатологии была отмечена у 42,86% мужчин и 31,58% женщин.

Наличие полипов без ножки чаще встречалось у мужчин (14,29%), а вот рост свыше 2 мм за время

Таблиця 1

Характеристика, n (%)	Мужчины	Женщины	Всего
Средний возраст, лет	48,21±1,5	42,68±1,86	45,19±1,73
Количество ПЖП	1,92±1,18*	2,21±0,79*	2,09±0,95
Размер, мм	6,03±0,94	5,63±1,22	5,75±1,10
Наличие жалоб со стороны гепатобилиарной системы, n (%)	2 (14,29)*	13 (68,42)*	15 (45,45)
Отягощенная онконаследственность, n (%)	6 (42,86)	6 (31,58)	12 (36,36)
Полип без ножки более 4 мм, n (%)	2 (14,29)*	2 (10,53)*	4 (12,12)
Рост 2 мм и более, n (%)	4 (28,57)*	6 (31,58)*	10 (30,30)
Увеличился до 10 мм, n (%)	2 (14,29)*	4 (21,05)*	6 (18,18)
Проведено оперативное лечение, n (%)	4 (28,57)	6 (31,58)	10 (30,30)

Примечание. * — различия между мужчинами и женщинами достоверны.

наблюдения, увеличение до размера 10 мм и проведение оперативного лечения (холецистэктомии) чаще отмечалось у женской когорты.

На рисунке 1 представлены полипы передней и задней стенки ЖП размером 1,4 мм и 2,0 мм. При этом необходимо отметить, что из 6 случаев наблюдаемого нами роста ПЖП до 10 мм и проведенного оперативного лечения не было отмечено малигнизации, а у пациентки с наличием двух полипов ЖП размером **менее 10 мм** после проведения холецистэктомии гистологический материал содержал рак *in situ*.

Клинический случай. Женщина 40 лет обратилась на прием в июле 2014 г., с жалобами на периодические ноющие боли в правом подреберье после погрешностей в диете, усилившиеся в течение последних 2–3 месяцев.

Анамнез болезни. Считает себя больной с 2012 г., когда впервые стала отмечать появление болевого синдрома, преимущественно после употребления жирной пищи и/или копченостей. Самостоятельно принимала дробтаверин с кратковременным положительным эффектом. Не обследовалась, за медицинской помощью не обращалась. Аллергологический анамнез не отягощен, вредные привычки отрицает. Наследственность отягощена — отец умер в 49-летнем возрасте от злокачественного новообразования печени.

Дополнительным поводом для обращения, кроме наличия болевого синдрома, послужили результаты проведенного УЗИ гепатобилиарной зоны.

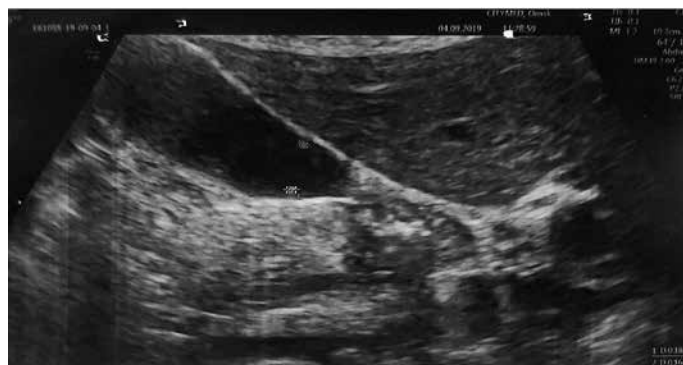

Рис. 1. Полипы передней и задней стенки ЖП (размером 1,4 мм и 2,0 мм).

Объективно: состояние удовлетворительное, положение активное, сознание ясное. Рост — 165 см, масса тела — 58 кг, индекс массы тела — 21,3. Кожные покровы обычной окраски и влажности, видимые слизистые оболочки чистые, склеры субиктеричны. Периферические лимфоузлы не увеличены. Частота дыхания 16 в минуту, дыхание везикулярное, хрипов нет. Тоны сердца ясные, ритмичные, частота сердечных сокращений 75 в минуту, артериальное давление 115/75 мм рт. ст. Живот при поверхностной пальпации мягкий, безболезненный, при глубокой пальпации умеренно болезненный в правом подреберье. Печень не выступает из-под края реберной дуги. Симптомы Кера, Мерфи, Грекова — Ортенера отрицательные. Симптомы раздражения брюшины отрицательные. Симптом сотрясения поясничной области отрицательный с двух сторон, отеков нет. Стул оформленный, регулярный, 1–2 раза в сутки. Мочеиспускание свободное, безболезненное.

Результаты лабораторных и инструментальных методов исследования. Клинический анализ крови, общий анализ мочи, биохимический анализ (аланинаминотрансфераза, аспартатаминотрансфераза, общий и прямой билирубин, щелочная фосфатаза, глюкоза) — в пределах референсных значений. HBsAg, anti-HCV — отрицательны. Анти-тела к токсокарозу, лямблиям и описторхозу — отрицательны.

УЗИ гепатобилиарной зоны. Желчный пузырь: форма обычная, стенка уплотнена, не утолщена, 1,5 мм. Размер 70×28 мм. В полости застоя нет. По задней стенке лоцируются несмещаемые образования повышенной эхогенности, без ультразвуковой тени, размером 4,9 мм и 7,5 мм. В остальном без клинически значимых находок.

Колонофиброскопия — долихосигма, без органической патологии. Эзофагогастродуоденоскопия — без клинически значимых находок.

С учетом жалоб, анамнеза пациентке рекомендовано соблюдение диеты, урсодезоксихолевая кислота в дозе 500 мг в сутки (на ночь) длительно до полугода, тримебутин по 200 мг 3 раза в сутки не зависимо от приема пищи в течение 30 дней.

Также рекомендовано проведение контрольного ультразвукового обследования органов брюшной полости через полгода с целью мониторинга ПЖП. Динамика изменений представлена в таблице.

Таблица 2

Дата визита на осмотр	Размер ПЖП
Июль 2014 г	4,9 мм и 7,5 мм
Январь 2015 г	4,9 мм и 7,5 мм
Июнь 2015 г	5 мм и 7,5 мм
Декабрь 2015 г	5 мм и 8,5 мм
Апрель 2016 г	6 мм и 9,5 мм

Несмотря на то, что на фоне проводимого лечения и соблюдения диеты болевой синдром был купирован, у пациентки нарастало чувство тревоги в связи с ростом ПЖП и отягощенным семейным анамнезом в плане онкопатологии. В апреле 2016 г. была направлена на консультацию к гастрохирургу и онкологу для

решения вопроса о тактике дальнейшего лечения. В дополнение было проведено мультиспиральное исследование органов брюшной полости и забрюшинного пространства с контрастированием, которое не выявило клинически значимых изменений.

С учетом роста полипов в течение периода наблюдения и отягощенного по онкопатологии семейного анамнеза пациентке была предложена лапароскопическая холецистэктомия, которая была выполнена в мае 2016 г. Послеоперационный период протекал без осложнений.

При исследовании операционного материала, направленного на гистологию: аденокарцинома ЖП (карцинома *in situ*). Установлена клиническая стадия *T1a N0 M0*. От проведения повторного (более радикального) оперативного вмешательства [4] пациентка отказалась. В настоящий момент находится под наблюдением онколога и гастроэнтеролога. Признаков отдаленных метастазов за 2,5 года нет. Симптомы постхолецистэктомического синдрома также отсутствуют.

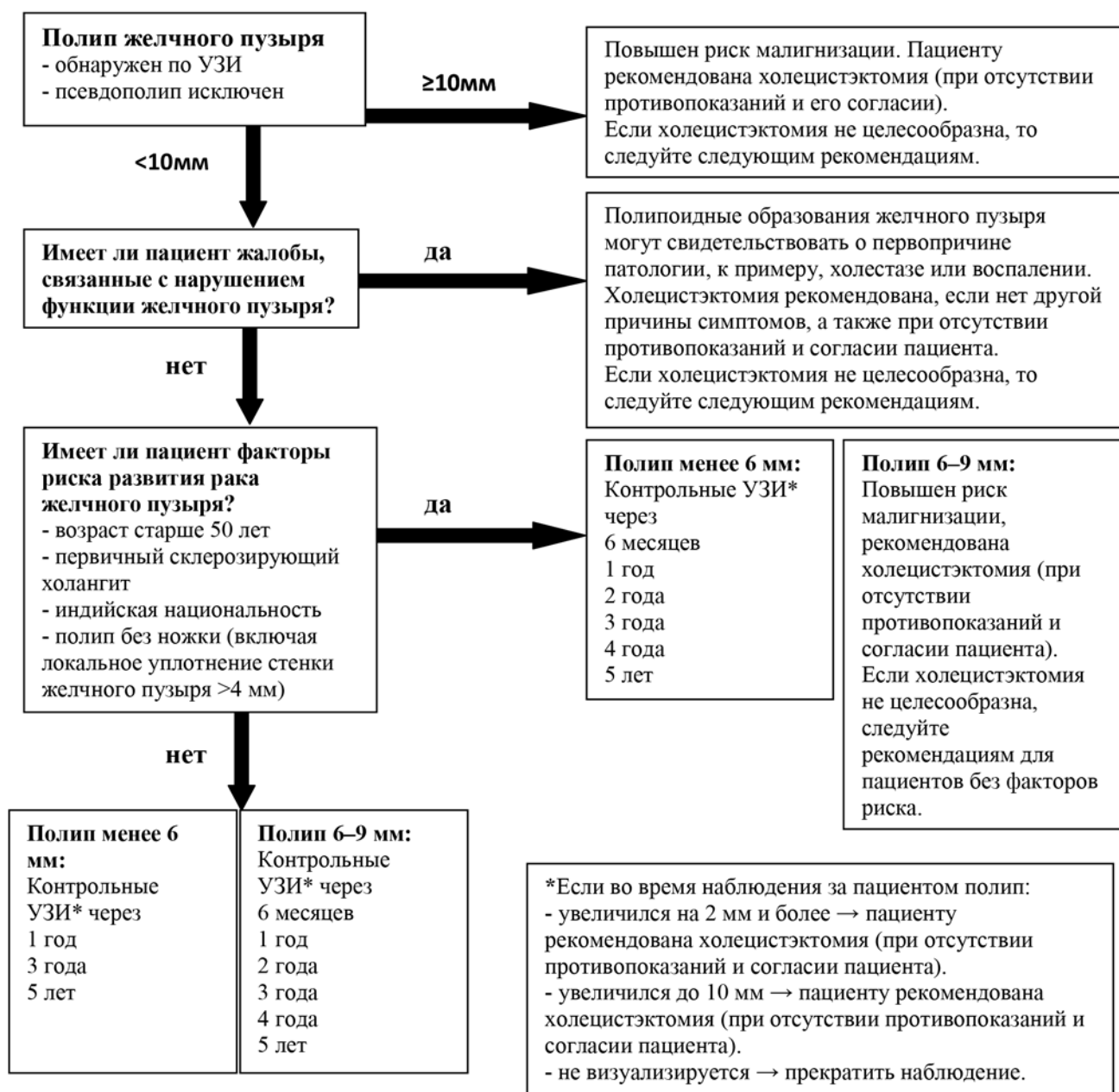


Рис. 2. Тактика ведения пациентов с ПЖП (по R. Wiles et al., 2017) [17].

Обсуждение. Большинство из выявляемых ПЖП имеют доброкачественную холестериновую природу [13, 15]. Аденоматозные полипы являются вторым наиболее распространенным типом, 8% из которых имеют злокачественный характер [9, 12]. Однако в настоящий момент не выявлено никакой корреляции между симптомами и вероятностью наличия у пациента злокачественного поражения. Самый надежный способ дифференцировать доброкачественный полип от злокачественного — холецистэктомия [6, 11].

Рекомендуемый совместными рекомендациями Европейской ассоциации гастроинтестинальной и абдоминальной радиологии (ESGAR), Европейской ассоциации эндоскопической хирургии и интервенционных вмешательств (EAES), Международной ассоциации дигестивной хирургии (EFISDS) и Европейской ассоциации гастроинтестинальной эндоскопии (ESGE) алгоритм (рис. 2) не в полной мере отвечает на вопрос, что делать в конкретной клинической ситуации при наличии у пациента младше 50 лет полипа размером менее 10 мм [17].

R. A. Boulton et al. считают, что необходимо «базируется на факторах риска при окончательном принятии решения» [1], которые включают возраст пациента старше 50 лет, наличие конкрементов ЖП [14]. В. Н. Cha et al. включили в эти риски сахарный диабет, считая его значительным фактором [3]. R. P. Myers отмечает рост полипа как один из главных рисков [12].

М. Т. Corwin et al. провели исследование с участием 346 пациентов с целью установить адекватный размер полипов, при котором они должны быть

удалены из-за риска их малигнизации. По данным исследователей, у пациентов с последовательно проведенным УЗИ и последующей холецистэктомией не было обнаружено неоплазии при полипах **менее 6 мм**, один неопластический полип был обнаружен при полипах **7–9 мм** и двух полипах **более 10 мм** [4].

Исследования последних лет рекомендуют удаление полипов **более 10 мм** не зависимо от симптомов или факторов риска [4, 5]. Все бессимптомные поражения **менее 10 мм** у больных с отсутствием или незначительными факторами риска должны наблюдаться с проведением УЗИ органов брюшной полости [2]. При этом периодичность и продолжительность данного контроля источниками оценивается по разному: каждые 3–6 месяцев в течение 1–2 лет, в то время как другие заявляют, что поражения **меньше чем 6 мм** не нужен контроль вообще [7, 16, 17].

У наблюдаемой нами пациентки отсутствовали такие факторы риска, как возраст старше 50 лет, наличие конкрементов ЖП. В то же время отягощенный семейный анамнез и рост полипов в течение периода наблюдения послужили причиной направления на холецистэктомию. То есть при наличии у пациентов полипов **менее 10 мм** надо внимательно рассматривать все факторы риска и с учетом роста полипов, анамнеза, а также ряда других факторов следует думать об оперативном лечении и удалении ЖП. Несмотря на то, что пациентов с ПЖП становится все больше в нашей практике, необходимо индивидуально подходить к каждому клиническому случаю.

Литература:

1. Boulton R. A., Adams D. H. Gallbladder polyps: When to wait and when to act. *Lancet*. 1997. Vol. 349, No 9057. P. 1032–1032.
2. Bullingham R., Baker C. The Management of gallbladder polyps found on ultrasound examination: a review of the guidelines and current practice. *British Journal of Surgery*. 2019. Vol. 106. P. 152.
3. Cha B. H., Hwang J.-H., Lee S. H., Kim J. E., Cho J. Y., Kim H., Kim S. Y. Pre-operative factors that can predict neoplastic polypoid lesions of the gallbladder. *World Journal of Gastroenterology*. 2011. Vol. 17, No 17. P. 2216–2222.
4. Corwin M. T., Siewert B., Sheiman R. G., Kane R. A. Incidentally detected gallbladder polyps: is follow-up necessary? Long-term clinical and US analysis of 346 patients. *Radiology*. 2011. Vol. 258, No 1. P. 277–282.
5. Heitz L., Kratzer W., Grater T., Schmidberger J., Adler G., Armsen A., Banzhaf H. M., Bauerdick M., Bernhardt P., Bertling U., Boehm B. O., Brandner B. O., Brockmann S. O., Deckert M., Dingler C., Eggink S., Fuchs M., Gaus W., Goussis H., Gruener B., Gruenert A., Haenle M. M., Hampl W., Haug C., Hay B., Huetter M. L., Iftikhar N., Imhof A., Kaltenbach T., Kern P., Kimmig P., Kirch A., Klass D., Koenig W., Kron M., Manfras B., Meitinger K., Mertens T., Oehme R., Pfaff G., Piechotowski I., Reuter S., Romig T., von Schmiesing A. F. A., Stanosek S., Steinbach G., Tourbier M., Voegtli A., Walcher T., Wolff S., Schlingeloff P., Grp E. S. Gallbladder polyps — a follow-up study after 11 years. *BMC Gastroenterology*. 2019. Vol. 19. P. 7.
6. Helmberger H., Kammer B. Radiologic diagnosis of the gallbladder and bile ducts — part 2. Acute and chronic cholecystitis, primary sclerosing cholangitis (PSC), benign and malignant masses of the biliary system. *Radiology*. 2018. Vol. 58, No 12. P. 1099–1114.
7. Konstantinidis I. T., Bajpai S., Kambadakone A. R., Tanabe K. K., Berger D. L., Zheng H., Sahani D. V., Lauwers G. Y., Fernandez-del Castillo C., Warshaw A. L., Ferrone C. R. Gallbladder lesions identified on ultrasound. lessons from the last 10 years. *Journal of Gastrointestinal Surgery*. 2012. Vol. 16, No 3. P. 549–553.
8. Kopf H., Schima W., Meng S. Differential diagnosis of gallbladder abnormalities. Ultrasound, computed tomography, and magnetic resonance imaging. *Radiology*. 2019. Vol. 59, No 4. P. 328–337.
9. Lee K. F., Wong J., Li J. C. M., Lai P. B. S. Polypoid lesions of the gallbladder. *American Journal of Surgery*. 2004. Vol. 188, No 2. P. 186–190.
10. McCain R. S., Diamond A., Jones C., Coleman H. G. Current practices and future prospects for the management of gallbladder polyps: A topical review. *World Journal of Gastroenterology*. 2018. Vol. 24, No 26. P. 2844–2852.

11. Metman M. J. H., Olthof P. B., van der Wal J. B. C., van Gulik T. M., Roos D., Dekker J. W. T. Clinical relevance of gallbladder polyps; is cholecystectomy always necessary? *HPB: the Official Journal of the International Hepato Pancreato Biliary Association*. 2019 (Epub 2019 Aug).
12. Myers R. P., Shaffer E. A., Beck P. L. Gallbladder polyps: Epidemiology, natural history and management. *Canadian Journal of Gastroenterology and Hepatology*. 2002. Vol. 16, No 3. P. 187–194.
13. Patel K., Dajani K., Vickramarajah S., Huguet E. Five year experience of gallbladder polyp surveillance and cost effective analysis against new European consensus guidelines. *HPB*. 2019. Vol. 21, No 5. P. 636–642.
14. Sarkut P., Kilicturgay S., Ozer A., Ozturk E., Yilmazlar T. Gallbladder polyps: factors affecting surgical decision. *World J. Gastroenterol*. 2013. Vol. 19, No 28. P. 4526–4530.
15. Strong C., Nevins E. J., Wayman J. Adherence to European guidelines for the surveillance of gallbladder

polyps: an audit of practice in a UK DGH. *British Journal of Surgery*. 2019. Vol. 106. P. 76.

16. Sun Y. L., Yang Z. Y., Lan X., Tan H. D. Neoplastic polyps in gallbladder: a retrospective study to determine risk factors and treatment strategy for gallbladder polyps. *Hepatobiliary Surgery and Nutrition*. 2019. Vol. 8, No 3. P. 219–227.
17. Wiles R., Thoeni R. F., Barbu S. T., Vashist Y. K., Ra-faelen S. R., Dewhurst C., Arvanitakis M., La-haye M., Soltes M., Perinel J., Roberts S. A. Management and follow-up of gallbladder polyps Joint guidelines between the European Society of Gastrointestinal and Abdominal Radiology (ESGAR), European Association for Endoscopic Surgery and other Interventional Techniques (EAES), International Society of Digestive Surgery — European Federation (EFISDS) and European Society of Gastrointestinal Endoscopy (ESGE). *European Radiology*. 2017. Vol 27, No 9. P. 3856–3866.

УДК 616.366-006.5-08-035
doi: 10.33149/vkp.2020.03.11

RU Полипы желчного пузыря: видим чаще — вопросов больше

Н. В. Ширинская¹, Н. В. Калятина¹, А. В. Ширинская²

¹Медицинский лечебно-диагностический центр «Доверие», Омск, Россия

²Омский государственный медицинский университет, Омск, Россия

Ключевые слова: желчный пузырь, полипы желчного пузыря, проспективное клиническое исследование, аденокарцинома желчного пузыря

Актуальность. Полипы желчного пузыря в последнее время все чаще встречаются в практике врачей-терапевтов и гастроэнтерологов в связи с улучшением инструментальной визуализации органов брюшной полости.

Цель исследования: проанализировать динамику развития полипов желчного пузыря на амбулаторном приеме врача-терапевта (гастроэнтеролога).

Материалы и методы. Проведено проспективное клиническое пятилетнее исследование, в котором приняли участие пациенты с полипами желчного пузыря. Всем больным проводилось ультразвуковое исследование органов брюшной полости (аппарат «Voluson E10») раз в полгода на протяжении пяти лет. В динамике наблюдения оценивали количество и характер роста полипов, размер желчного пузыря, наличие/отсутствие жалоб, отягощенного по неопластическим заболеваниям анамнеза. Полученные данные подвергали стандартной статистической обработке.

Результаты. В исследование включены 33 пациента (14 мужчин, 19 женщин в возрасте 24–65 лет, средний возраст 45,19±1,73 года). При инициальном ультразвуковом исследовании количество визуализируемых полипов варьировало от 1 до 5 (в среднем — 2,09±0,95), размер новообразований составлял от 2 мм до 10 мм (в среднем — 5,75±1,10 мм). Отягощенная наследствен-

ность по онкопатологии отмечена у 42,86% мужчин и 31,58% женщин. Полипы без ножки чаще диагностировали у мужчин (14,29%), тогда как у женщин чаще регистрировали увеличение полипов в размерах в динамике наблюдения >10 мм и более высокую частоту выполнения оперативных вмешательств (холецистэктомии).

Выводы. Отмечена склонность к медленному росту полипов желчного пузыря. Обозначены вопросы, возникающие при ведении пациентов с полипами желчного пузыря, с точки зрения выбора оптимальной тактики ведения и оперативного лечения ввиду возможной малигнизации данных образований.

УДК 616.366-006.5-08-035
doi: 10.33149/vkp.2020.03.11

UA Поліпи жовчного міхура: бачимо частіше — питань більше

**Н. В. Ширинська¹, Н. В. Калятіна¹,
А. В. Ширинська²**

¹Медичний лікувально-діагностичний центр «Довіра», Омськ, Росія

²Омський державний медичний університет, Омськ, Росія

Ключові слова: жовчний міхур, поліпи жовчного міхура, проспективне клінічне дослідження, аденокарцинома жовчного міхура

Актуальність. Поліпи жовчного міхура останнім часом все частіше зустрічаються у практиці лікарів-терапевтів і гастроентерологів у зв'язку з поліпшенням інструментальної візуалізації органів черевної порожнини.

Мета дослідження: проаналізувати динаміку розвитку поліпів жовчного міхура на амбулаторному прийомі лікаря-терапевта (гастроентеролога).

Матеріали і методи. Проведено проспективне клінічне п'ятирічне дослідження, у якому взяли участь пацієнти з поліпами жовчного міхура. Всім хворим проводили ультразвукове дослідження органів черевної по-

рожнини (апарат «Voluson E10») один раз в шість місяців протягом п'яти років. У динаміці спостереження оцінювали кількість і характер росту поліпів, розмір жовчного міхура, наявність/відсутність скарг, обтяженого з неопластичних захворювань анамнезу. Отримані дані піддавали стандартній статистичній обробці.

Результати. У дослідження включено 33 пацієнти (14 чоловіків, 19 жінок віком 24–65 років, середній вік $45,19 \pm 1,73$ роки). При ініціальному ультразвуковому дослідженні кількість візуалізованих поліпів коливалась від 1 до 5 (у середньому — $2,09 \pm 0,95$), розмір новоутворень становив від 2 мм до 10 мм (у середньому — $5,75 \pm 1,10$ мм). Обтяжена спадковість з онкопатології відзначена у 42,86% чоловіків і 31,58% жінок. Поліпи без ніжки частіше діагностували у чоловіків (14,29%), тоді як у жінок частіше реєстрували збільшення поліпів у розмірах у динаміці спостереження >10 мм, а також більш високу частоту виконання оперативних втручань (холецистектомії).

Висновки. Відзначена схильність до повільного зростання поліпів жовчного міхура. Позначені питання, що виникають при спостереженні за пацієнтами з поліпами жовчного міхура, з точки зору вибору оптимальної тактики ведення і оперативного лікування з огляду на можливу малігнізацію даних утворень.

EN Gallbladder polyps: the more cases we observe, the more questions we ask

N. V. Shirinskaya¹, N. V. Kalyatina¹, A. V. Shirinskaya²

¹Medical and diagnostic centre "Doverie", Omsk, Russia

²Omsk State Medical University, Omsk, Russia

Key words: gallbladder, gallbladder polyps, prospective clinical study, adenocarcinoma of the gallbladder

Background. Gallbladder polyps have recently become more common in practice of general practitioners and gastroenterologists due to the improvement of instrumental imaging of the abdominal cavity.

Aim of study: to analyze the dynamics of development of gallbladder polyps at an outpatient appointment of a general practitioner (gastroenterologist).

Materials and methods. A prospective clinical five-year study of patients with gallbladder polyps was conducted. All patients underwent ultrasound examination of the abdominal organs (Voluson E10) once every six months during five years. Number and nature of the growth of polyps, size of the gallbladder, presence/absence of complaints, and burdened history of neoplastic diseases were evaluated in the dynamics of observation. Data obtained were subjected to standard statistical processing.

Results. The study included 33 patients (14 men, 19 women aged 24–65 years, average age 45.19 ± 1.73 yrs). In the initial ultrasound study, the number of visualized polyps varied from 1 to 5 (on average, 2.09 ± 0.95), the size of the neoplasms ranged from 2 mm to 10 mm (on average, 5.75 ± 1.10 mm). Burdened heredity in oncopathology was noted in 42.86% of men and 31.58% of women. Legless polyps were more often diagnosed in men (14.29%), while in women, polyps increased in size in the dynamics of observation >10 mm and a higher frequency of surgical interventions (cholecystectomy) were more often recorded.

Conclusion. Gallbladder polyps tend to grow slowly. We outlined the questions facing the clinician in the management of patients with gallbladder polyps in terms of choosing the optimal tactic and surgical treatment due to the possible malignancy of these formations.